

149. ÉVFOLYAM 2012. SZEPTEMBER

3

SZEMÉSZET

OPHTHALMOLOGIA HUNGARICA



Ünnepi szám

Semmelweis Egyetem, Szemészeti Klinika, Budapest
munkatársainak közleményei

Impresszum

Szerkesztőbizottság elnöke:
Dr. Berta András

Főszerkesztő:
Dr. Sziklai Pál

Főszerkesztő helyettes:
Dr. Dégi Rózsa

Rovatvezetők:
**Cataracta és refractív
sebészet:**
Dr. Nagy Zoltán Zsolt

Cornea: Dr. Módis László

Glaukóma: Dr. Holló Gábor

Gyermekszemészet:
Dr. Récsán Zsuzsanna

Kontaktológia és plasztika:
Dr. Végh Mihály

Neuro-ophthalmologia:
Dr. Janáky Márta

Retina: Dr. Milibák Tibor

Továbbképzés:
Dr. Kerényi Ágnes

Szerkesztőbizottsági tagok:
Dr. Biró Zsolt,
Dr. Facskó Andrea,
Dr. Hammer Helga,
Dr. Kolozsvári Lajos,
Dr. Kovács Bálint,
Dr. Németh János,
Dr. Rác Péter,
Dr. Salac György,
Dr. Süveges Ildikó

Szerkesztőség elérhetősége:
office.opht@med.u-szeged.hu
vagy
sziklaipal@gmail.com

Tartalomjegyzék

- 118** **A femtolézerrel végzett hályogsebészet eredményei**
Initial results of femtolasar cataract surgery
NAGY ZOLTÁN ZSOLT, JUHÁSZ TIBOR, TAKÁCS ÁGNES,
SÁNDOR GÁBOR, FILKORN TAMÁS, KRÁNITZ KINGA, JUHÁSZ ÉVA
- 123** **A pseudoexfoliációs szindrómához társuló szemészeti és szisztémás elváltozások – Pontszerző továbbképző közlemény, tesztkérdésekkel**
Ocular and systemic associations of pseudoexfoliation syndrome — A CMO review
HOLLÓ GÁBOR, KÓTHY PÉTER
- 133** **A gyermekkori glaukóma diagnosztikája és terápia**
Diagnosis and therapy of glaucoma in childhood
BAUSZ MÁRIA, MAKÁ ERIKA, CSIDEY MÁRIA, BEREC SAROLTA
- 140** **Fiatal felnőttben kialakult retinális vénás keringészavar és agyi aneurizma esete**
Retinal vein occlusion and intracerebral aneurysm in a young adult
RÉCSÁN ZSUZSA, KOVÁCS ERIKA, SZEPESSY ZSUZSA
- 146** **A Scheimpflug-kamera szerepe a keratoconus diagnosztikájában klinikánkon**
The role of Scheimpflug camera in diagnosing keratoconus
KOVÁCS ILLÉS, MIHÁLTZ KATA, TAKÁCS ÁGNES, FILKORN TAMÁS,
NAGY ZOLTÁN ZSOLT
- 152** **Hagyományos bedomborító műtétek eredményei rhegmatogén ideghártya-leválások esetén**
Results of conventional scleral buckling operations in patients with rhegmatogenous retinal detachment
PAPP ANDRÁS, LENDVAI ZSANETT, SZALAI IRÉN, RESCH MIKLÓS
- 155** **Az endotamponádként alkalmazott szilikonolaj viszkozitás változása az üvegtesti térben**
Viscosity change of silicone oils in endotamponade application
RESCH MIKLÓS, SZABÓ ANTAL, PAPP ANDRÁS, BERKÓ SZILVIA,
SZABÓ-RÉVÉSZ PIROSKA, CSÁNYI ERZSÉBET

Kiadja a The Promenade Kft.

1122 Budapest, Pethényi út 7.
Postacím: 1535 Budapest, Pf. 804

Felelős vezető: Veress Pálma

Lapmenedzser: Suha Diána

E-mail: suha.diana@promenade.hu
Tel.: 06-70 386-9682

Marketing asszisztens:

Gyarmati Edina

E-mail:

gyarmati.edina@promenade.hu
Tel.: 06-70 427-5086

Online menedzser: Barkó Zsolt

E-mail: barko.zsolt@promenade.hu
Tel.: 06-70 616-9929

Előfizetési ügyek: Papp Andrea,

penzügyi referens

E-mail: penzugy@promenade.hu
Tel.: 06-30 348-5400

Tördelőszerkesztő: Kónya Erika

E-mail: konya.erika@promenade.hu

Layout: Csillag Katalin

Nyomdai előállítás:

ReálPress Kft.

Felelős vezető: Szlabik Ottó

Megrendelhető és előfizethető
a The Promenade Kft.-nél

Szemészet © 2012. Minden jog fenntartva.
A folyóiratban megjelent valamennyi eredeti
írásos és képi anyag közlési joga a Magyar
Szemorvostársaságot illeti. A megjelent anyag-
nak, vagy egy részének bármely formában való
másolásához, felhasználásához, ismételt meg-
jelentetéséhez a Magyar Szemorvostársaság
írásbeli hozzájárulása szükséges.

ISSN 0039-8101

<http://szemorvostarsasag.hu>

A retinaszerkezet in vivo vizsgálata az optikai koherencia tomográfias képek szegmentálásának segítségével – A szemgolyó hosszának összefüggése az intraretinális rétegek vastagságával

160

The in vivo assessment of retinal structure by the segmentation of optical coherence tomography images — The correlation between axial length and the thickness of the intraretinal layers in the macula

SOMFAI GÁBOR MÁRK, TÁTRAI ERIKA, DELIA CABRERA DEBUC

A kötőhártya in vivo konfokális cornea-mikroszkópiája okuláris pemphigoidban

166

In vivo confocal corneal microscopy of the conjunctiva in ocular cicatricial pemphigoid

FÜST ÁGNES, LENDVAI ZSANETT, IMRE LÁSZLÓ, SILLÓ PÁLMA

Femtolézerrel végzett szürkehályog-műtét hatása a maculaödéma kialakulására

170

Effect of femtolasers assisted cataract surgery on postoperative macular edema

ECSEDY MÓNIKA, KOVÁCS ILLÉS, MIHÁLTZ KATA, TAKÁCS ÁGNES ILDIKÓ, FILKORN TAMÁS, NAGY ZOLTÁN ZSOLT

Merkel-sejtes karcinóma a szemhéjban – Klinikopatológiai esetbemutatók

175

Merkel cell carcinoma in the eyelid — Clinicopathological report of four cases

TÓTH JEANNETTE, GYÖRFFY HAJNALKA, REMENÁR ÉVA, LUKÁTS OLGA

A hullámfront-analízis alapjai és klinikai alkalmazása

181

Clinical aspects of wavefront aberrometry

MIHÁLTZ KATA, KRÁNITZ KINGA, NAGY ZOLTÁN ZSOLT

Első tapasztalataink a módosított Konstantinov-keratoprotézis implantációjával

188

First results with a modified Konstantinov-type keratoprosthesis implantation

IMRE LÁSZLÓ

Fotoreceptorok fejlődése emlősökben

194

Development of photoreceptors in mammals

SZEPESY ZSUZSANNA, LUKÁTS ÁKOS, SZABÓ ARNOLD, SZÉL ÁGOSTON

Endothelsejtszám és morfológia változásai femto-second lézerrel asszisztált szürkehályog-műtétet követően, összevetve hagyományos phacoemulsificatio eredményeivel

199

Endothelial cell number and morphology after femtosecond laser assisted cataract surgery compared to conventional phacoemulsification

TAKÁCS ÁGNES ILDIKÓ, POLGÁR NÓRA, KLISHKO VITALIJ, SÁNDOR GÁBOR LÁSZLÓ, JUHÁSZ ÉVA, NAGY ZOLTÁN ZSOLT

204

Biometriai értékek eloszlása 12.337 vizsgálat alapján

Distribution of biometric data based on 12,337 examinations

CSÁKÁNY BÉLA, HAGYÓ KRISZTINA, BARCSAY GYÖRGY, RESCH MIKLÓS

207

Reverzibilis szemfenéki változások esszenciális hipertóniás serdülőkben

Connection between alterations of retinal vessels and lifestyle modification in adolescents

SZAMOSI ANNA, MARTOS ÉVA, SZAMOSI TAMÁS

211

Enucleatio utáni volumenpótlás porotikus orbita implantátummal – Tíz év tapasztalatának összegzése

Volume replacement with porotic orbital implants after enucleation — Ten years experiences

LUKÁTS OLGA, ANTUS ZSUZSANNA, TÓTH SZILVIA, SÜVEGES ILDIKÓ

216

Esophoria, hypermetropia és chorioidea redők háttérében primer opticus hüvely meningocele

Esophoria, acquired hyperopia with choroidal folds — Optic nerve sheath meningocele

SZIGETI ANDREA, BODROGI LÁSZLÓ, FODOR MAGDOLNA

221

Akut retina nekrozis – Esetismertetés és irodalmi áttekintés

Acute retinal necrosis — Case report and literature review

GÉHL ZSUZSANNA, RESCH MIKLÓS

225

A látássérültek optikai rehabilitációja szakrendelés tapasztalatai klinikánkon

Experiences of the visual rehabilitation clinic in our university department

BARCSAY GYÖRGY, VERES AMARILLA, MARKÓ KATALIN

230

Tapasztalatok Systane Balance® szemcseppel Meibom-mirigy-diszfunkciós betegeknél – Követéses vizsgálat

Systane Balance in patients with dry eye disease secondary to Meibomian gland dysfunction — prospective study

VERES AMARILLA, TAPASZTÓ BEÁTA

236

Újabb diagnosztikai módszerek a szemfelszín megbetegedéseiben

New diagnostical procedures of the ocular surface

KOSINA-HAGYÓ KRISZTINA, FODOR ESZTER, VERES AMARILLA



A Semmelweis Egyetem Szemészeti Klinikájának orvosai és munkatársai ezen ünnepi szám megjelentetésével köszöntik *Németh János egyetemi tanárt* 60. születésnapja alkalmából.

Az ünnepi számban mind a Mária utcai, mind a Tömő utcai Szemklinikai részlegen dolgozók beszámolnak legfontosabb tevékenységükről. A közleményekből látható, hogy a munkatársak érdeklődési területe nagyon széles és a szemészet minden részét felöleli. Az anatómiai kérdésektől kezdve az elülső szegment betegségein, a szemlencse, az üvegtest, a retina kórképein át a glaukóma, illetve a genetikai kutatásokig. Az alap- és alkalmazott kutatáson kívül a világ élvonalába tartozó eredményekről is beszámolnak ifjú- és tapasztalt kollegáink. Ez így helyén való, az ország legnagyobb és legszélesebb spektrummal működő Szemészeti Klinikáján mindennel foglalkozni kell. A munkacsoportok munkája hazai és nemzetközi viszonylatban is elismert.

Németh professzornak boldog születésnapot és további eredményes szakmai tevékenységet kívánunk!

Budapest, 2012 szeptembere

Dr. Nagy Zoltán Zsolt
egyetemi tanár
a Magyar Szemorvostársaság főtitkára
az ünnepi szám szerkesztője

A femtolézerrel végzett hályogsebészet eredményei

NAGY ZOLTÁN ZSOLT¹, JUHÁSZ TIBOR^{2,3}, TAKÁCS ÁGNES¹, SÁNDOR GÁBOR¹,
FILKORN TAMÁS¹, KRÁNITZ KINGA¹, JUHÁSZ ÉVA

¹Semmelweis Egyetem, Szemészeti Klinika, Budapest (igazgató: Prof. Dr. Németh János egyetemi tanár), University of California, Irvine,

²Department of Physics and ³Department of Ophthalmology

Célkitűzés: Az első 112 femtolézerrel operált hályogműtét eredményeinek összegzése.

Betegek és módszerek: Száztizenkét, a Mária utcai Szemészeti Klinikára szürkehályog-műtét céljából felvett szem kezelési eredményeit értékeltük. A páciensek életkora: 61 ± 12 év volt, közöttük 68 nő és 44 férfi volt.

A műtétek helyi érzéstelenítésben (csepp anesztézia) történtek. A műtét első fázisát femtolézerrel (Alcon-LenSx Inc, Aliso Viejo, CA) végeztük, amelynek során egy speciálisan a szemgolyó felszínére illesztett maszk segítségével a capsulorhexist (femtorhexis), a lencse darabolását (femtofragmentáció) és a szaruhártya-sebek elkészítését végeztük. A második fázisban az önzáró szaruhártyasebet tompa spatulával megnyitottuk, a kör alakú capsulorhexist rhexis csipesz segítségével távolítottuk el, a lencsét chopperrel négy egyenlő részre osztottuk, majd hagyományos phacoemulsificatiós technikával eltávolítottuk. A szemekbe hátsó csarnok lencsét implantáltunk.

Eredmények: A preoperatív korrígalatlan látóélesség értéke 0,25 volt. A műtétet követően az 1. nap a korrígalatlan látóélesség átlagértéke 0,6-ra emelkedett, a szemek 16%-a 1,0-es visust ért el már az első posztoperatív napon. Az 1 hónapos kontroll során a visus értékek stabilizálódtak, a korrígalatlan látóélesség átlaga 0,8 volt. A legjobb korrigált visus eléréséhez szükséges átlagos korrekció értéke $-0,25$ D volt. A szemek 77%-ban a legjobb korrigált látóélesség 1,0 volt, vagy ennél jobb.

Következtetés: A femtolézeres hályog sebészeti műtéteket biztonságosnak találtuk, a hátsó tok egyetlen esetben sem sérült a műtét következményeként, az elülső tokon nem lépett fel szakadás. A lencse négy részre történő feldarabolása segítette a phacoemulsificatiós energia és idő megtakarításában, azaz a műtét biztonságának növelésében.

Initial results of femtolaser cataract surgery

Aim of the study: To analyse the results of the first 112 eyes operated by the femtolaser due to cataract.

Patients and methods: Hundred-twelve eyes have been evaluated which were referred for cataract surgery to the Department of Ophthalmology Maria Street Unit of the Semmelweis University. The average age of the patients was 61 ± 12 yr; among them 68 were females and 44 were males.

Cataract surgery has been performed in local anesthesia (drop anesthesia). During the first phase of surgery a patient interface (PI) was applied and with the aid of the PI, capsulorhexis (femtorhexis), femto-fragmentation (cutting the lens into 4 pieces) and corneal wound were performed. In the second phase with the use of a blunt spatula the corneal wound was opened, the ring shaped capsulorhexis was removed with a rhexis forceps, the lens was divided with a chopper into 4 quadrants, than removed with traditional phacoemulsification. Thereafter posterior chamber lenses were implanted into to eyes.

Results: The average preoperative uncorrected visual acuity (UCVA) was 0.25. In the first postoperative day the average UCVA increased to 0.6, 16% of the eyes had 1.0 UCVA. During the 1 month follow-up time visual acuity stabilized and the average UCVA was 0.8. to reach the best corrected visual acuity (BSCVA) patient needed an average -0.25 D correction. In 77% of the eyes UCVA was 1.0 or better.

Conclusions: Femtolaser cataract surgery was found to be safe and effective there was no posterior and anterior capsule rupture or damage. The femtofragmentation helped in reducing the energy and effective phaco time during femtolaser cataract surgery.

KULCSSZAVAK femtolézer; phacoemulsificatiós, femtofragmentáció, femtorhexis

KEYWORDS femtolaser; phacoemulsification, femtofragmentation, femtorhexis

Az elmúlt 20 év alatt a phacoemulsificatio vált a fejlett országokban a legfontosabb hályogsebeszeti műtét típusává. Az elmúlt évtizedekben ugyan számos technikai újítás következett be, hatékonyabbá váltak a műtéti készülékek, csökkent a cornealis sebek nagysága, javult a posztoperatív endophthalmitis megelőzése, a műlencsék fejlesztése révén jelentősen javult a hátsó tokon fellépő fibrosis megelőzése. Mindezek ellenére a phacoemulsificatio máig egy több lépcsős manuális technikán alapuló műtét típus, ahol az operatőr sebészeti készsége jelentősen meghatározza a műtét utáni látóélesség minőségét.

A femtolézereket közel egy évtizede alkalmazzák a szemészetben, eddig elsősorban a szaruhártya-műtétek kapcsán: a LASIK keratomok kiváltásában nagy szerepet kaptak, ugyanígy a lamellaris és perforáló keratoplasztika legfontosabb lépéseit is megkönnyíti a femtolézerek alkalmazása, amennyiben a műtét előtti indikáció helyes volt. A femtolézerek általában nem alkalmasak heges corneasövetben történő metszésre, azonban transzparens szaruhártyák esetében az energiaelnyelődés optimális, és rendkívül precíz és hatékony metszés készíthető a segítségével.

A femtolézeres technikát először Kurtz, majd Vogel és Juhasz publikálták (1, 2, 3). Kurtz és Ratkay számoltak be először lamellaris cornealis metszések készítéséről (4, 5), mások penetráló keratoplasztika készítésére alkalmazták a femtolézeres eljárást (6, 7, 8), vagy mély lamellaris endotheliális keratoplasztika céljára (9). Egyéb lehetséges szemészeti felhasználás a femtolézeres asztigmias keratotómia, és az íves reszekció, cornealis gyűrű beültetése a keratoconus kezelése céljából (10, 11, 12, 13).

A centrális corneastromából egy lenticulum is kimetszhető a myopiás, hypermetropiás refraktív sebészeti kezelés során (14). Utóbbi technika azonban nem éri még el az excimer lézeres kezelések biztonságát és eredményeit. Keratoprotézis műtétek során corneazseb

készíthető a segítségével, kezdeti kónuszos betegeknél a corneagyűrű sebe is kialakítható a segítségével (15).

Közel 4 évvel ezelőttig a femtolézer infravörös hullámhossz tartományba tartozó nyalábja nem volt alkalmazható a szem belüli metszések elvégzésére. Az utóbbi évek technológiai fejlesztése révén ez lehetségessé vált. Jelen közleményben a hályogsebeszetben a világon elsőként a Semmelweis Egyetem Szemészeti Klinikáján alkalmazott femtolézer tapasztalatairól számolunk be.

BETEGEK ÉS MÓDSZEREK

A Semmelweis Egyetem Szemészeti Klinikáján 2008 óta alkalmazzuk a femtolézert (Alcon-LenSx, Aliso Viejo, CA, USA) hályogsebeszeti műtétek kapcsán. Jelen közleményben 112 szem eredményéről számolunk be.

A páciensek részletes felvilágosítást kaptak a műtét jellegéről, a femtolézerek működéséről, majd írásos beleegyezésüket adták a műtét elvégzéséhez. Az eljárást a Regionális TUKÉB engedélyezte. Kizáró feltétel volt: centrális corneahegek, roszszul táguló pupilla, a hályog miatt sötét barna, vagy teljesen elfehéredett szemlencse. A műtéteket cseppérzéstelenítésben végeztük.

A páciensek életkora: 61 ± 12 év volt, közöttük 68 nő és 44 férfi volt. A követési idő 6-12 hónap között változott.

A műtétet megelőzően automata refraktometria, a nyers és a legjobb közeli és távoli visus megállapítása történt, emellett ultrahangos pachymetriás, topográfiai vizsgálatot végeztünk. A Pentacam Scheimpflug-kamera segítségével meghatároztuk az operálandó szem legfontosabb tulajdonságait, az optikai koherencia elvén működő műszerrel (Lenstaar) megállapítottuk a szem anatómiai jellemzőit (corneavastagság, elülső csarnok mélység, szemlencse-vastagság, hátsó tok helyzete, stb.). Értékeljük a preoperatív endothel számot, illetve endothel-morfológiát (Konan endothel-kamera, Japán).

Az operálandó szemek hályogstádiuma a LOCS-beosztás szerint II-IV közötti stádiumú volt. A műtétben az érzéstelenítés után fekvő testhelyzetben egy, a szaruhártya domborulatát követő ívelt maszkot helyeztünk a szem felszínére, amelyet 30-40 Hgmm-es negatív nyomással rögzítettünk. Ezután a beépített OCT-eszközzel elvégeztük az elülső szegment anatómiai paramétereinek a mérését (corneavastagság, elülső csarnok mélység, elülső tok helyzetének meghatározása, lencsevastagság, hátsó tok helyzete, lencsegörbület). A kapott adatok alapján, valamint az előzetesen a réslámpánál történt hályog „keménységi foka” alapján megterveztük a kezelést, a lencsében alkalmazott energiaerősség mértékét, a hátsó toktól mért legkisebb távolságot, hogy a lézersugár meg ne sértse a hátsó tokot, majd az elülső toktól mért legkisebb biztonsági távolság beállítása történt meg. A rhexis helyzetét centráltuk, meghatároztuk a rhexis átmérőjét (4,5 és 6,0 mm között), illetve a lencsemetszések helyét és átmérőjét. Megterveztük a corneaseb lefutását és metszés elvégzéséhez szükséges energiát. A mérés és tervezés körülbelül 60 másodpercet vett igénybe, majd azonnal elvégeztük a kezelést, amely hozzávetőleg 30 másodpercet vett igénybe. A műtétek során először a szemlencse kereszt alakú darabolását (cross pattern femtofragmentation), majd a femtohexist végeztük. Utoljára a corneaseb elkészítése történt. Ezután a szívóhatás megszüntetését követően a maszkot eltávolítottuk a kezelendő szemről, majd a pácienset felfektettük a műtőasztalra. A szemet a hályogműtétek során alkalmazott steril körülmények között izoláltuk, spekulummal feltártuk a szemrést, majd a lencseműtét elkezdődött.

A corneasebet tompa végű spatulával megnyitottuk, az elülső csarnokot viszkoelasztikus anyaggal feltöltöttük, majd a kör alakban elmetsett elülső tokot eltávolítottuk cystotom, illetve rhexis csipesz segítségével.

Ezután a phacoemulsificációs fej és egy spatula, illetve chopper révén a

lencsét 4 egyenlő darabra (kvadráns) törtük. Ehhez a művelethez csak vákuumot alkalmaztunk, phacoemulsificációs energiafelhasználás nem történt. A 4 darabra elmetezett kvadránsokat hagyományos phacoemulsificációs módszerrel eltávolítottuk, majd a kéregmaradékot irrigációs/aspirációs eszköz segítségével kiszívtuk a tokzsákból, viszkoelasztikus anyag segítségével a tokzsákat feltöltöttük, majd a kívánt műlencsét (hidrofób, akril műlencse) injektorral implantáltuk. A feleslegessé vált viszkoelasztikus anyagot a szemből eltávolítottuk, a csarnokban kis mennyiségű cefuroximot injektáltunk intracamerárisan, majd a corneaseb vízzáróságát ellenőriztük. Ezután a spekulumot eltávolítottuk a szemből, antibiotikum-tartalmú (tobramycin) kenőcsöt helyeztünk a szembe, a műtét végén az operált szemeket kötéssel láttuk el.

A műtét másnapján ellenőriztük a szemek állapotát réslámpás vizsgálat révén. Meghatároztuk a nyers és legjobb korrigált közeli és távoli látóélesség értékét, topográfiai, Scheimpflug-kamerás, aberrometriás és optikai koherencia elvén működő diagnosztikus vizsgálatokat végeztünk. Ellenőriztük az endothel-sejtréteg állapotát. Mindezeket megismételtük 1 hét, 1 hónap, 3, 6 és 12 hónap elteltével.

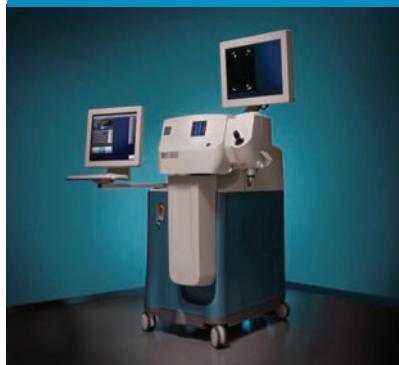EREDMÉNYEK

A páciensek jól tolerálták a femtolézeres eljárást, a maszk szívógyűrűje nem okozott kellemetlenséget. Szűk szemrésű betegeknél az illesztés inkább az operátor számára jelentett gondot.

A corneasebek a sebkészítési paraméterek optimalizálása után spatulával könnyen megnyithatóak voltak, bár megjegyzendő, hogy egyébként a sebek vízzáróak voltak, a Seidel-teszt segítségével egyetlen szemnél sem tapasztaltunk szivárgást a femtolézer kezelés után közvetlenül sem, továbbá a hályogműtét befejezése után sem.

A hátsó toktól 750 μm -es biztonsági távolságot határoztunk meg, hasonló módon az elülső toktól 250-300 μm -t. A femtolézer kezelés során

1. ábra: A femtolézer készülék képe



egyetlen esetben sem következett be sem a hátsó tok, sem az elülső tok sérülése a lézer működése következtében (1–4. ábra). A kezelt szemeknél az elülső tokon végzett capsulorhexis az esetek döntő többségében sikeres volt, két szem esetében a rhexis nem volt teljes, ezért a capsulorhexis csipesz segítségével ki kellett egészíteni. Azonban egyetlen esetben sem fordult elő az elülső tok berepedése, illetve ennek hátrafelé történő meghosszabbodása. Akkor volt a legoptimálisabb a femtorhexis lefutása, amennyiben a bemetszés már az elülső kéregrészben, illetve már az epinucleusban megkezdődött, továbbá amennyiben teljes és körkörös volt a metszés, a viszkoelasztikus anyag szembe való bejutatása során már elemelkedett a körkörös rhexis („free-floating rhexis”=szabadon lebegő rhexis).

A rhexisek minőségét hasonlónak találtuk, mint a cystotommal/capsulorhexis csipesszel végzett rhexisek esetében, vagyis éles határu egyenletes lefutású volt a CCC. A hidrodisszekció ugyanúgy zajlott, mint a hagyományos phacoemulsificációs műtétek esetében.

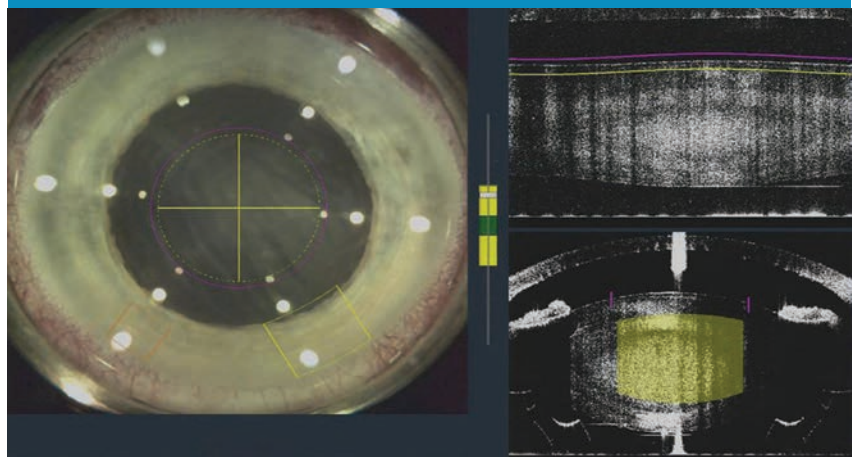
A femtofragmentáció jelentősen segített a kvadránsokra történő darabolás szempontjából, a 2-es, vagy efeletti fokozatú lencsék esetén az energiaelnyelődést optimálisnak találtuk, a phacoemulsificációs fej és vákuum alkalmazása mellett a lencsék darabolása a chopperrel kivitelezhető volt.

Puhább lencsék esetén a darabolás részleges volt, azonban a hagyományos technika mellett a műtét jó eredménnyel befejezhető volt. A kezelt szemek preoperatív paramétereit 1. táblázat foglalja össze.

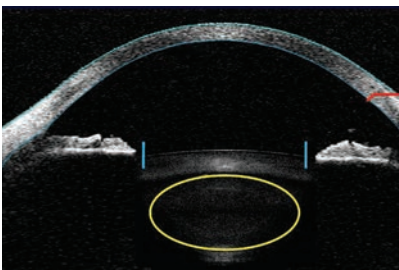
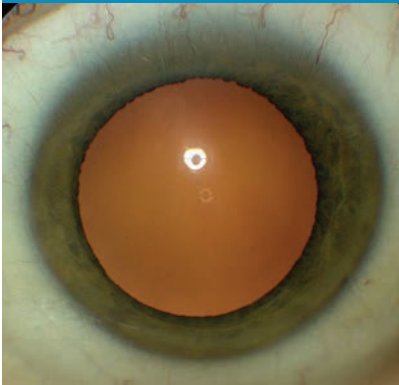
A femtorhexisek és a mechanikus capsulorhexisek paramétereit összehasonlítva azt találtuk, hogy a femtolézerrel végzett rhexisek 100%-ban $\pm 0,25$ mm-en belüli pontossággal történtek, míg a kézzel végzett rhexis eljárás esetén ezt a pontosságot csak 10%-ban sikerült elérni (azonos operátor esetén!).

A phacoemulsificációs energia felhasználását illetően a femtolézeres eljárás kapcsán közel 51%-os energiamegtakarítást és 49%-kal alacsony

2. ábra: A készülék monitorján látható kép a szemről, amely alapján az operátor megtervezi a kezelést. Az OCT-vizsgálat során megmérjük a szem anatómiai paramétereit (elülső csarnok mélység, elülső és hátsó tok azonosítása, szemlencse denzitás meghatározása)



3. ábra: A sárga szín a szemlencsén belül történő metszési tartományt mutatja, a kék az elülső tokon (capsulorhexis), a piros a szaruhártya-metszéseket (cornea seb) ábrázolja

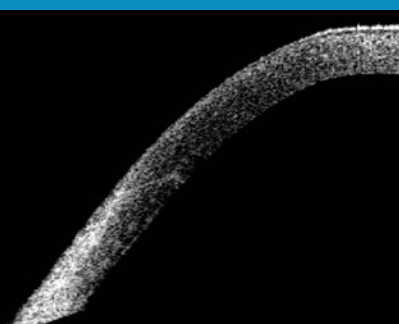


nyabb phaco idő felhasználást tapasztaltunk.

A posztoperatív cornea vonatkozásában nem találtunk eltérést a hagyományos phacoemulsificációs műtéti technikával összehasonlítva, az 1 hetes kontroll során már nem tudtunk corneaödémát igazolni.

A preoperatív korrigálatlan látóélesség értéke 0,25 volt. A műtétet követően az 1. nap a korrigálatlan látóélesség átlagértéke 0,6-ra emelkedett, a szemek 16%-a 1,0-es visust ért el már az első posztoperatív

4. ábra: A femtolézerrel készített szaruhártya seb jól összefekszik



napon. Az 1 hónapos kontroll során a visus értékek stabilizálódtak, a korrigálatlan látóélesség átlaga 0,8 volt. A legjobb korrigált visus eléréséhez szükséges átlagos korrekció értéke $-0,25$ D volt. A szemek 77%-ban a legjobb korrigált látóélesség 1,0 volt. A követési idő során az eredmények nem mutattak statisztikailag szignifikáns változást (1. táblázat).

MEGBESZÉLÉS

Az intra-, majd az extracapsularis hályogsebészeti technika után az ultrahanggal és kis cornealis seben át végzett phacoemulsificatio jelentős előrelépést jelentett gyorsabb és tökéletesebb visus rehabilitációs szempontjából. A kezdeti 3,2 mm-es sebnagyság ma már 2,8 mm-re, illetve akár 1,0 mm-re is csökkenthető a kisebb posztoperatív asztigmatia, illetve az endophthalmitis megelőzése érdekében. Vagyis amíg a cornealis seb nagysága jelentősen csökkent, ugyanakkor az elülső tokon végzett capsulorhexis készítésében nem következett be jelentős technikai fejlődés, cystotommal, illetve capsulorhexis csipesszel végezzük a mai napig azonos technikával, mint ahogyan azt *Blumenthal* (16), *Gimbel és Neuhann* ajánlotta. Utóbbiak és *Castaneda* a későbbiekben a hátsó tok capsulorhexisére is jól alkalmazható technikát fejlesztettek ki és közölték le a szakirodalomban (17, 19), *Zetterström és Gimbel* különösen a gyermekkori szürke hályogok kezelésében tartják fontosnak a hátsó tokon is elvégzett capsulorhexist (18, 19). Az irodalomban egyetlen közleményt találunk a femtolézerek lehetséges felhasználásáról a hátsó tok kezelését illetően, ez a közlemény is állatszemek felhasználásával készült (20).

Kevés azon közlemények száma, amelyek a rhexis készítése során fellépő potenciális eltéréseket értékelik: rhexis nagysága, szabályos kör alakja, mennyiben fedi az elülső a

beültetett műlencse felszínét (21). A femtoszekundomos lézerek jelentős technikai fejlődést képviselnek a szemsebészet terén. A legmagasabb technológiával ellátott optikai rendszerük, a real-time működő optikai koherencián (OCT) alapuló mikrométer nagyságrendű mérést lehetővé tevő mérési rendszerük alkalmazásukat biztonságossá tette. Az energiaszabályzással kiválóan fókuszálható a lézersugár útja, anélkül, hogy a környező szöveteket károsítaná. A femtolézerek szemészeti alkalmazása 2001 után terjedt el széles körben, statisztikák szerint azóta közel 4 millió beavatkozás történt világszerte segítségükkel. Alkalmazásuk elfogadottá vált a LASIK-műtétek során a lebenykészítés elvégzésére, bebizonyosodott, hogy a lézer-képzett metszési minősége eléri a mechanikus keratomok metszési minőségét. A műtét során jó minőségű szaruhártya-sebet sikerült készíteni, amelyet jelentősebb mechanikai trauma nélkül sikerült megnyitni egy tompa spatula segítségével a műtét elején. Néhány esetben (4 szem) a cyclotorsio miatt előfordult, hogy a seb geometriája miatt a metszés nem érte el a felszínt, ezekben az esetekben a phacoemulsificatio során alkalmazott kés segítségével kiegészítettük a metszéseket. Érdekes volt, hogy a segédnyílás megnyitását könnyebbnek találtuk, mint a 2,8 mm-es fő seb megnyitását. A műtét végén a sebek szabályos struktúrája megmaradt, nem volt szükséges a sebeket hidráltni. A femtorhexis minősége megfelelő volt, az elülső tok repedése a femtorhexis hibájából nem lépett fel a kezelt szemek körében. A rhexis nagysága és anatómiai centráltsága kiemelt jelentőségű elsősorban a prémium lencsék (akkomodáló és pszeudoakkomodatív műlencsék) esetében. A szabálytalan rhexis a műlencse elfordulását (tilt), asz-

1. táblázat: A betegek pre- és posztoperatív legfontosabb adatai. Átlagéletkor: 61 ± 12 év (min.: 46 év, max.: 78 év). Férfi/nő arány: 40 férfi; 29 nő

Műtét előtti visus	1 nap	1 hét	1 hónap	3 hónap	6 hó	8 hó
0,25	0,6	0,72	0,8	0,8	0,9	0,88

tigmia kialakulását, myopiás shiftet és a magasabb rendű aberrációk (coma jellegű és szferikus aberráció) képes okozni. Ezáltal a prémi-um lencsék biztosította jobb látásminőség károsodhat, azaz a várható látási előnyök eltűnhetnek, hamarabb következhet be a hátsó tok fibrosisa. Fontos tény, amelyről korábbi közleményünkben már beszámoltunk, hogy az esetek 100%-ában sikerült megtartani a célként kitűzött $\pm 0,25$ mm-es rhexis átmérőt, vagyis az esetek 100%-ban a rhexis centrális helyzete miatt a műlencse elülső felszínét fedte az elülső tok (21).

A femtofragmentáció jelentősen segített a kataraktás szemlencsék phaco energia nélküli darabolásában, vagyis alkalmazásával energia takarítható meg, nem melegszik fel a csarnokvíz, amely az endotheli-

um műtét alatti védelmében jelentős tényezőként szerepel.

Fontos emléteni, hogy a beépített OCT diagnosztikai eszköz segítségével sikerült megelőzni a hátsó tok művi sérülését, amely a műtét biztonsága szempontjából nem elhanyagolható tényező. A beállított $750 \mu\text{m}$ -es hátsó toktól való lézer metszési távolság (biztonsági távolság) ennek alapján elegendőnek látszik, bár mint minden paraméter az operatőr kívánsága szerint bármikor megváltoztatható.

Fentiek alapján a femtolézeres lencse sebészeti eljárást biztonságosnak és hatékonyan találtuk. Természetesen további fejlesztések és hosszú távú értékelések szükségesek a mindenfajta katarakta típusban való alkalmazhatóság kidolgozása céljából. A módszer természetesen nem pótolja a sebészi készsé-

get, vagyis nem kell attól tartani, hogy a hályogműtétek kikerülhetnek a szemsebészek tevékenységéből esetleg alacsonyabban képzett szemészeti asszisztensek kezébe. A preoperatív diagnosztika, a műtét paramétereinek meghatározása, a műtét közbeni a rhexis eltávolítása, a szemlencse darabolása, a phacoemulsificatio, illetve a műlencse kiválasztása és implantálása továbbra is szemész szakorvos feladat marad.

A módszer a műtét biztonságát növeli, illetve a korábban csak manuálisan végzett műtéti szakaszok geometriai biztonságát biztosítja. Nagy örömünkre szolgált, hogy a módszer kifejlesztésében kiváló magyar szakemberek vettek részt és az eljárást a világon elsőként hazánkban a Mária utcai Szemészeti Klinikán alkalmazhattuk.

IRODALOM

- Kurtz RM, Liu X, Elnor VM, et al. Plasma mediated ablation in human cornea as a function of laser pulse width. *J Refract Surg* 1977; 13: 653–658.
- Vogel A, Capon MRC, Vogel A, Birngruber R. Intraocular photodisruption with picosecond and nanosecond laser pulses: tissue effects in cornea, lens and retina. *Invest Ophthalmol Vis Sci* 1994; 35: 3032–3044.
- Juhasz T, Kastis GA, Suarez C, et al. Time-resolved observations of shock waves and cavitation bubbles generated by femtosecond laser pulses in corneal tissue and water. *Lasers in Surgery and Medicine* 1996; 19: 23–31.
- Kurtz RM, Horvath C, Hsiao-Hua L, et al. Lamellar refractive surgery with scanned intrastromal picosecond and femtosecond laser pulses in animal eyes. *J Refract Surg* 1998; 14: 541–548.
- Ratkay-Traub I, Ferencz I, Juhasz T, et al. First clinical results with the femtosecond neodymium-glass laser in refractive surgery. *J Refract Surg* 2003; 19: 94–103.
- Farid M, Kim M, Steinert RF. Results of penetrating keratoplasty performed with a femtosecond laser zigzag incision: initial report. *Ophthalmology* 2007; 114: 2208–2212.
- Steinert RF, Ignacio TS, Sarabaya MA. „Top-hat”-shaped penetrating keratoplasty using the femtosecond laser. *Am J Ophthalmol* 2007; 143: 689–691.
- Por YM, Cheng JY, Parthasarathy A, et al. Outcomes of femtosecond laser-assisted penetrating keratoplasty. *Am J Ophthalmol* 2008; 145: 772–774.
- Terry MA, Ousley MT, Will B. A practical femtosecond laser procedure for DLEK endothelial transplantation. *Cadaver Eye Histology and topography. Cornea* 2005; 24: 453–459.
- Ertan A, Kamburoglu G, Bahadır M. Intacs insertion with the femtosecond laser for the management of keratoconus. One-year results. *J Cataract Refract Surg* 2006; 32: 2039–2042.
- Rabinowitz YS, Li X, Ignacio TS, Maguen E. Intacs inserts using the femtosecond laser compared to the mechanical spreader in the treatment of keratoconus. *J Refract Surg* 2006; 22: 764–771.
- Harissi-Dagher M, Azar DT. Femtosecond laser astigmatic keratotomy for postkeratoplasty astigmatism. *Can J Ophthalmol* 2008; 43: 367–369.
- Ghanem RC, Azar DT. Femtosecond-laser arcuate wedge-shaped resection to correct high residual astigmatism after penetrating keratoplasty. *J Cataract Refract Surg* 2006; 32: 1415–1419.
- Sletten KR, Yen KG, Sayegh S, et al. An in vivo model of femtosecond laser intrastromal refractive surgery. *Ophthalmic Surg Lasers* 1999; 30: 742–749.
- Sarayba MA, Kurtz RM, Nguyen TT, et al. Femtosecond laser-assisted intracorneal keratoprosthesis implantation: A laboratory model. *Cornea* 2005; 24: 1010–1014.
- Blumenthal M, Assia E, Neumann D. The round capsulorhexis capsulotomy and the rationale for 11.0 diameter IOL. *Eur J Implant Refract Surg* 1990; 2: 15–19.
- Castaneda VE, Lagler UFC, Tsai JC, et al. Posterior continuous curvilinear capsulorhexis; an experimental study with clinical applications. *Ophthalmology* 1992; 99: 45–50.
- Zetterström C, Kugelberg U, Oscarson C. Cataract surgery in children with capsulorhexis of anterior and posterior capsules and heparin-modified intraocular lenses. *J Cataract Refract Surg* 1994; 20: 599–601.
- Gimbel HV, DeBroff BM. Posterior capsulorhexis with optic capture: maintaining a clear visual axis after pediatric cataract surgery. *J Cataract Refract Surg* 1994; 20: 658–664.
- Toropygin SG, Krause M, Riemann I, et al. In vitro femtosecond laser-assisted nanosurgery of porcine posterior capsule. *J Cataract Refract Surg* 2008; 34: 2128–2132.
- Nagy ZZ, Takacs A, Filkorn T, Sarayba M. Initial clinical evaluation an intraocular femtosecond laser in cataract surgery. *J Refract Surg* 2009; 25: 1053–1060.

A pseudoexfoliációs szindrómához társuló szemészeti és szisztémás elváltozások

Pontszerző továbbképző közlemény, tesztkérdésekkel

HOLLÓ GÁBOR, KÓTHY PÉTER

Semmelweis Egyetem, Szemészeti Klinika, Budapest
(Igazgató: Prof. Dr. Németh János egyetemi tanár)

Célkitűzés: A pseudoexfoliációs (exfoliációs) szindrómához (PSX) társuló szemészeti és szisztémás elváltozások összefoglalása.

Módszerek: Publikált kutatási adatok didaktikus összefoglalása.

Eredmények: A PSX egy kóros fehérje (a pseudoexfoliatív anyag) termelésével és felhalmozódásával járó betegség, amit a lizil-oxidáz szerű (lysyl oxidase like, LOXL) fehérjék egyikének (LOXL1) genetikai eltérése okoz. A szindróma gyakorlati fontosságú szemészeti következménye az elülső csarnok fokozott oxidatív stressz terhelése, a következményes nukleáris katarakta-képződés és a lencsefüggesztő rostok károsodása, valamint a pseudoexfoliatív (exfoliatív) glaukóma (PSG) kialakulása. A PSX szisztémás részjelensége a kapillárisok, a muszkuláris és elasztikus artériák funkciózavara, kóros szabályozása, a baroreflex-funkció károsodása, az artériák merevségének fokozódása valamint a vérplazma homocisztein-szintjének emelkedése, ami fokozza számos érbetegség kockázatát, így a szemfenéki vénás elzáródás kockázatát is. A kiserek keringéskárosodása miatt a neuroszenzoros halláscsökkenés kialakulása is gyakori PSX-ben.

Következtetés: A PSG hatékony kezelést, azaz korai és nagymértékű szemnyomás csökkentést igényel, ami gyakran műtéti kezelést jelent. Ez azonban sokszor nem valósul meg időben Magyarországon. A PSX-hez társuló szisztémás betegségek gyakorlati jelentősége még nem kellően feltárt, kutatásuk intenzíven folyik.

Ocular and systemic associations of pseudoexfoliation syndrome – A CMO review

Purpose: To review published data on ocular and systemic associations to pseudoexfoliation (exfoliation) syndrome (PSX).

Methods: Comprehensive review of published research data.

Results: PSX is defined with the production and accumulation of a pathological protein (pseudoexfoliation material), and is a consequence of genetic alterations of lysyl oxydase like 1 (LOXL1) protein. The clinically significant ophthalmic consequences of PSX comprise increased oxidative stress and resulting nuclear cataract formation, zonular damage, and development of pseudoexfoliative (exfoliative) glaucoma (PSG). The systemic alterations associated with PSX comprise dysfunction of capillaries, muscular and elastic arteries, impaired baroreflex function, increased arterial stiffness and elevation of the plasma homocystein level which is a risk factor of vascular diseases including central retinal vein occlusion. Neurosensory hearing loss is another frequent complication of XFS-related small vessel damage.

Conclusion: PSG requires effective treatment. This comprises early and large reduction of intraocular pressure, to which surgery is frequently needed. Surgery, however, is still commonly delayed in Hungary. The clinical importance of systemic alterations associated with PSX has not been completely clarified and is still under intensive research.

KULCSSZAVAK

pszeudoexfoliációs szindróma, pszeudoexfoliatív glaukóma, baroreflex szenzitivitás, paraszimpatikus neuropathia

KEY WORDS

pseudoexfoliation syndrome, pseudoexfoliative glaucoma, baroreflex sensitivity, parasympathetic neuropathy

A PSZEUDEOEXFOLIÁCIÓS SZINDRÓMA ÉS A PSZEUDEOEXFOLIATÍV GLAUKÓMA FOGALMA

A pseudoexfoliációs (exfoliációs) szindróma (PEX vagy PSX) egy kóros, fibrilláris szerkezetű fehérje (a pseudoexfoliatív anyag) termelődésével és felhalmozódásával definiálható állapot (1–3). PSX-ben a pseudoexfoliatív anyag a szervezet egészében termelődik, azonban megjelenése klinikailag csak szemészeti vizsgálattal észlelhető. Az állapot 50–60 éves életkorban válik felismerhetővé, irreverzibilis, következményei a PSX fennállásának tartamával párhuzamosan jelennek meg illetve súlyosbodnak. A PSX legjelentősebb következménye a pseudoexfoliatív (exfoliatív) glaukóma (PEXG, PSG) kialakulása. A nemzetközi szemészeti terminológiában a „pseudoexfoliatív” és az „exfoliatív” megnevezés azonos jelentésű fogalom (egyes országokban az egyik, más országokban a másik terminológia használatos).

Mindkét név arra utal, hogy az elülső lencsetokon felhalmozódó pseudoexfoliatív anyagot kezdetben a lencsetok leválásnak vélték (innen ered a PSG egy másik elnevezése, a „kapszuláris glaukóma” vagy „glaucoma capsulare” elnevezés is). A lencsetok-részek valódi leválása nagyon ritkán fordul elő, és nincsen köze a PSX-hez. A PSX-re és a PSG-re vonatkozó részletes ismereteket nemrégiben foglaltuk össze mind könyvfejezetben (4) mind pedig az e betegségekről publikált első önálló könyvben (5).

A PSZEUDEOEXFOLIÁCIÓS SZINDRÓMA ÉS PSZEUDEOEXFOLIATÍV GLAUKÓMA FELFEDEZÉSE, JELENTŐSÉGÜK FELISMERÉSE, ELŐFORDULÁSUK GYAKORISÁGA

A PSX elemeit, az ahhoz társuló nukleáris kataraktát és glaukómát a *John G Lindberg*, fiatal finn szemorvos észlelte és írta le 1917-ben.

Felfedezését svéd nyelvű disszertációjában közölte. Erről nyelvi korlátok miatt a nemzetközi tudományos világ akkor nem értesült. Felfedezésével kapcsolatban a kor nemzetközi szaktekintélyeivel konzultált, aminek eredménye az lett, hogy a kórképet mások (*Lindberget* kihagyva) saját leírásként közölték a nemzetközi tudományos folyóiratokban. A prioritási kérdés mára már eldőlt (5). Jelenleg a PSX-re és a PSG-re irányuló nemzetközi kutatással és továbbképzéssel a Lindberg Society és az Európai Glaukóma Társaság Exfoliation Glaucoma Special Interest Group foglalkozik.

Nemzetközi szemorvosi körökben a PSX és PSG létét, jelentőségét sokáig vitatták, illetve nem ismerték fel, vagy csak egyes populációk betegségének tartották. Nem volt ez másképpen hazánkban sem, ahol *Sziklai Pál* vívta ki a PSX és PSG elismerését az 1970-es és 1980-as években (6–8). Ma már világszerte egyértelműen elismerik e kórképek fontosságát. A PSG a leggyakoribb szekunder nyitott zugú glaukóma a világon (1, 2). PSX mintegy 70 millió emberen áll fenn, 25%-uk szemnyomása emelkedett, és 10%-uk látótér károsodással járó PSG-ben is szenved. A PSX gyakorisága a legalább középkorúakat tekintve 0,2% és 18% közötti a világ népességeiben. PSG a PSX-ban érintettek 0,07–14,2%-ban fordul elő a különböző populációkban. Környezetünkben mindkét betegség különösen gyakori egyes észak-európai népegekben, a közép-európai államokban, Görögországban és Törökországban. Magyarországra vonatkozóan populációs adatok nem állnak rendelkezésre. A hazai szemészeti ellátásban megjelenők között mind a PSX, mind a PSG gyakori (6), ám a kórházi megjelenési adatok (torzításuk miatt) nem alkalmasak a populációs adatok helyettesítésére.

Mivel a PSX és a PSG a leginkább fel nem ismert, illetve tévesen klasszifikált (azaz aluldiagnosztizált) betegségek közé tartozik, a betegforgalmi adatok torzítása is jelentős.

A PSZEUDEOEXFOLIÁCIÓS SZINDRÓMA KIALAKULÁSA: GENETIKA, PATOMECHANIZMUS, SZÖVETTAN

A PSX genetikai háttere sokáig ismeretlen volt. Mintegy 5 évvel ezelőtt azonban a teljes izlandi népesség genetikai vizsgálata alapján kimutatták, hogy a kollagén és elasztin képződését és lebontást szabályozó egyik fehérjecsalád, a liziloxidáz szerű fehérjék egyike (azaz a lysil oxydase-like 1, más néven LOXL1) két, egymástól független egy nukleotidra kiterjedő polimorfizmusa magyarázza az állapot kialakulását (9). Mindkét eltérés (single nucleotid polymorphism, SNP) esetében a guanidin (G) allél jelenti a kockázatot a PSX kialakulására. Azoknak, akik a kockázati allélre homozigóták, a populáció többi tagjához képest 2,47-szeres a kockázatuk a PSX kialakulásra. A homozigótáknak 700-szor nagyobb a kockázata a PSX kialakulására, mint azoknak, akik nem hordozzák a kockázati allélt. Később más európai és észak-amerikai népegekben is igazolták a fenti SNP-k szerepét a PSX kialakulásában. Érdekes, hogy egyes nem európai népegekben illetve nem a kaukázusi rasszhoz tartozó népekben az SNP-k más allélja hordozza a kockázatot. Fontos megérteni, hogy bár a fenti genetikai eltérések a PSX populációs kockázatának gyakorlatilag 100%-át magyarázzák, nem jelentenek kockázatot a PSG kialakulása szempontjából. Ez azt jelenti, hogy jelen ismereteink szerint a PSG kialakulása a PSX talaján nem genetikailag meghatározott.

Az a mód, ahogyan a LOXL1-gén egyes változatai kialakítják a PSX-t, nem ismert részleteiben. A PSX elastosisnak tartható, azaz az elasztikus fibrillumok kóros termelésén, átalakulásán és lebontásán alapul (2, 3). A LOXL1 fehérjecsalád az ilyen folyamatok irányítását végzi, ám a környezeti (nem genetikai eredetű) hatások szerepe is nagy az extracelluláris anyag képzése, térszerkezetének kialakítása és lebontása tekintetében. PSX-ben morfológiailag a kóros szerkezetű elasztin

kus fibrillumok intracelluláris és extracelluláris felhalmozódása mutatható ki minden okuláris és extraokuláris szövetben (3). Hisztológiai módszerekkel egyértelműen kimutatható, hogy az eltérések a klinikailag pszeudoexfoliációmentes szemben is fennállnak (3).

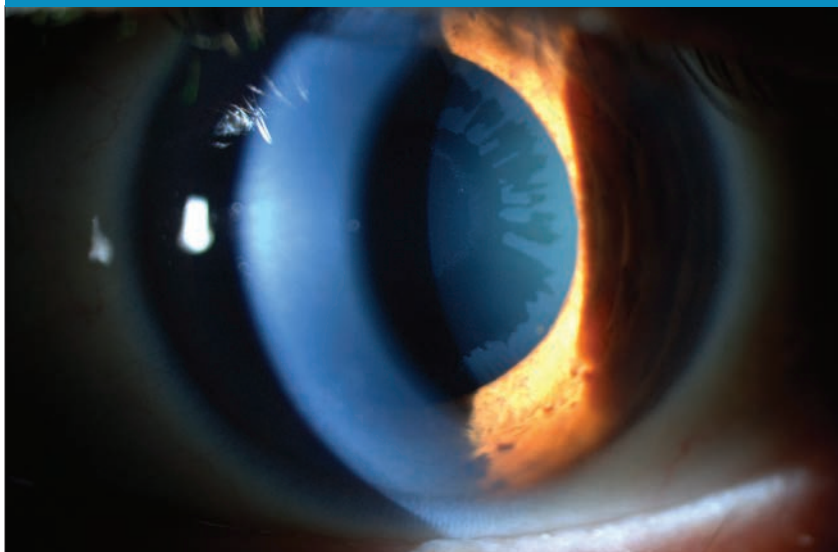
BIOKÉMIAI VÁLTOZÁSOK PSZEUDOEXFOLIÁCIÓS SZINDRÓMÁBAN ÉS PSZEUDOEXFOLIATÍV GLAUKÓMÁBAN

A PSX számos biokémiai változással jár mind a szemben, mind a szervezet egészében (10–15). A változások bonyolultan hatnak egymásra, az egész folyamatot teljességében még nem ismerjük. Az elülső csarnokban, ahol az UVB-sugárzás miatt fokozott az oxidatív szabadgyök-képződés, az oxidatív stressz felerősödéséhez vezető lépések PSX-ben és különösen PSG-ben fokozódnak (az endothelin-1, a 8-izoprosztaglandin- $FP\alpha$, a transzformáló növekedési faktor-1, a matrix metalloproteináz 1 és 9 csarnokvíz koncentrációja emelkedett), az oxidatív stressz elleni védelmet jelentő mechanizmusok pedig gyengülnek (a csarnokvíz aszkorbinsav koncentrációja csökkent). Ez a szemlencse anyagcserezavarát (nukleáris kataraktaképződés), a lencsefüggesztő rostok károsodását és a trabecularis rendszer funkcióromlását okozza, a vérplazmában pedig az oxidatív stresszre utaló markerek növekedése figyelhető meg.

A PSZEUDOEXFOLIÁCIÓS SZINDRÓMA SZEMÉSZETI TÜNETEI ÉS SZÖVŐDMÉNYEI

A szemben a pszeudoexfoliatív anyag megjelenése és felhalmozódása fokozatosan megy végbe (2). Kezdetben a pszeudoexfoliatív anyag réslámpás vizsgálattal nem észlelhető (preklinikai stádium), később a lencsetok szürkés-fehéres jellege alapján szubjektíven gyanítható, de nem bizonyítható (PSX gyanú stádiuma). Még később, pupillatágítás mellett finom, oldalsó

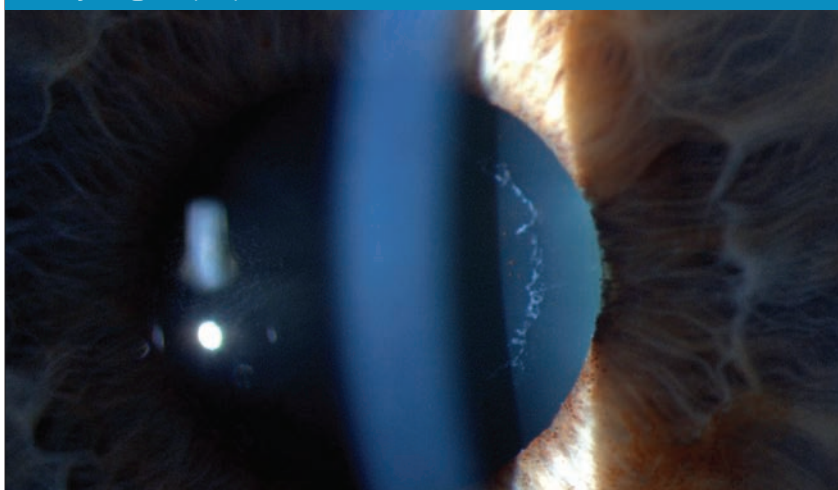1. ábra: Klasszikus pszeudoexfoliatív anyag elrendeződés a lencsetokon: centrális korong, szakadozott intermedier zóna és folytonos perifériás zóna



résfény megvilágítással észlelhetővé válnak az első kikopások az elülső lencsetokra rakódott homogén pszeudoexfoliatív anyagban (a körülrít kikopásokat a pupilla dörzsölő hatása hozza létre). A klasszikus mintázat a továbbiakban alakul ki (4, 5). A klasszikus mintázat (1. ábra) egy centrális pszeudoexfoliatív anyag korongból, a pupilla mozgásának megfelelő külső gyűrűben szakadozottá vált pszeudoexfoliatív anyag maradványból, és egy még perifériásabb homogén pszeudoexfoliatív anyag gyűrűből áll. Emellett gyakran (de nem mindig) észlelhető a pszeudoexfoliatív

anyag „bokorszerű” lerakódása a pupilláris szélén, és a pupilláris szél egyenetlensége (molyrágta pupilláris szél (2. ábra)). Fontos hangsúlyozni, hogy a pupilla tágítása elengedhetetlen része a PSX irányú vizsgálatnak (is), e nélkül PSX-et diagnosztizálni vagy kizárni nem lehet. A pszeudoexfoliatív anyag adhezív jellege miatt PSX-ben a pupilla gyakran kevésbé, illetve lassan tágul a rutin pupillatágítás során. Ugyanezen ok miatt a sikeres pupillatágítás miatt sok pigmentszemcse is kiszakadhat az iris hátsó lapjából és a pupilláris pigmentszegélyből.

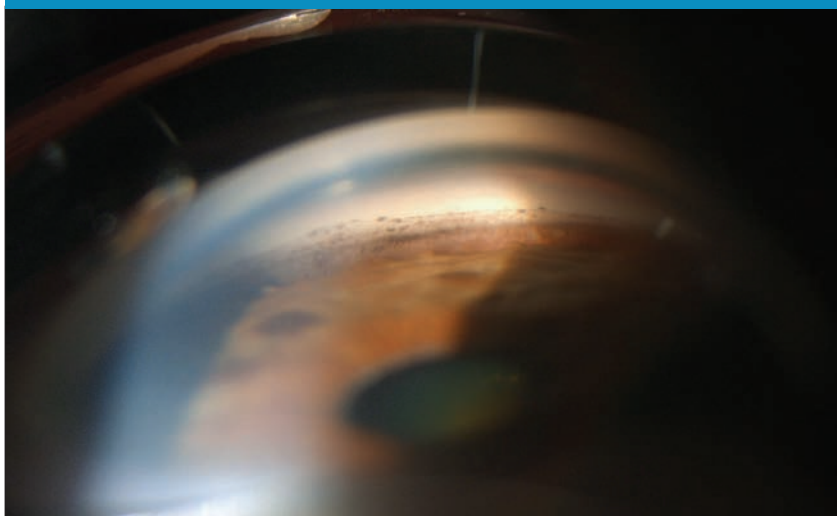
2. ábra: Pszeudoexfoliatív anyag és melanin szemcsék a lencsetokon, pszeudoexfoliatív anyag a molyrágta pupilláris szélén



Ezek egy része a lencsetokon rögzül (2. ábra), más része azonban a csarnokvízbe kerül, és a trabecularis hálózatba jut. Ott a pigmentrögök időlegesen csökkentik a csarnokvízelvezetést, aminek jelentős átmeneti szemnyomás-emelkedés lehet a következménye a tágítás utáni órákban. Éppen ezért PSX és PSG esetén a pupillatágítás után az intraokuláris nyomást ellenőrizni és szükség esetén csökkenteni kell, vagy preventív nyomáscsökkentő szer adásával kell a nyomáskiugrást megelőzni. Az általában szélesen nyitott csarnokzugban mind a pseudoexfoliatív anyag, mind a Schwalbe-vonal előtt egy vagy több hullámos vonal mentén lerakódott pigmentrögök (Sampaolesi-vonal, 3. ábra) jól láthatók. Minél több pigment rakódik le a csarnokzugban, annál valószínűbb a szemnyomás emelkedése és a PSG kialakulása (4, 5). A pseudoexfoliatív anyag mennyisége nem bír prognosztikai értékkel a szövődmények és a PSG kialakulás tekintetében. A lencsefüggesztő rostokon nagy mennyiségű pseudoexfoliatív anyag rakódhat le, ám ez phakias szemén általában nem észlelhető a hagyományos szemészeti vizsgálat során.

A később tárgyalásra kerülő glaukóma mellett a PSX legjelentősebb szemészeti szövődménye a nukleáris katarakta kialakulása, és a zonula károsodás következtében létrejött szemlencse illetve műlencse elmozdulás (szubluxáció, luxáció) (4. ábra) (16, 17). Ha a lencse előre mozdul el, a csarnokzug mechanikusan elzáródhat, ami az akut csarnokzug-elzáródás (glaukómás roham) klinikai képében jelenhet meg. A lencse helyzete más lehet háton fekvő és ülő vagy előrehajló testhelyzetben. Ennek ismerete a kataraktaműtét szövődményeinek megelőzéséhez kiemelten fontos (18). A lencse oxidatív károsodása gyakran kemény lencsemag létrejöttét eredményezi PSX-ben, emiatt nagyobb energia használata és több manipuláció szükséges phacoemulsificatio során. A tok és a zonulák meggyengültek lehetnek, a lencse helyzete pedig instabil lehet. Mindezen okok miatt a phacoemulsificatio lényege-

3. ábra: Sampaolesi-vonal a csarnokzugban a Schwalbe-vonal előtt



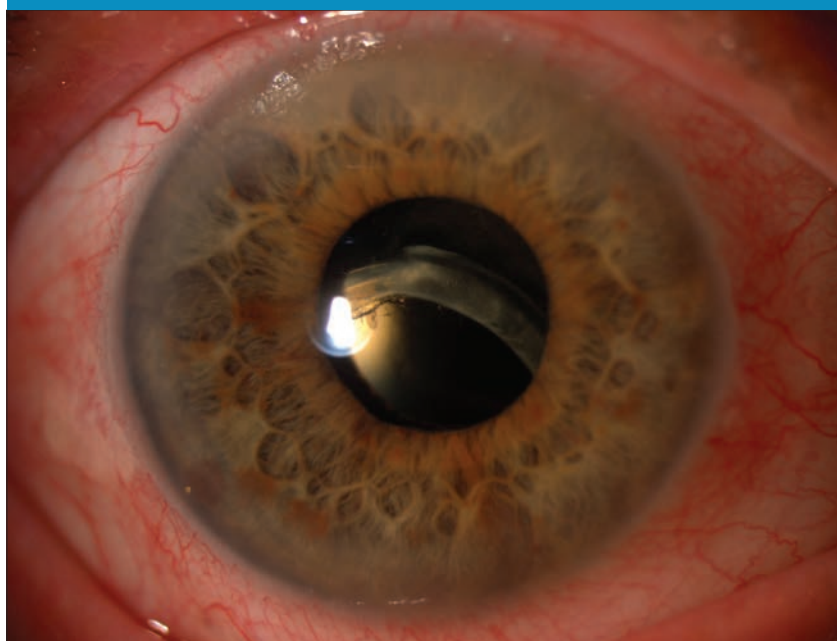
sen gyakrabban jár szövődménnyel PSX-ben, mint pseudoexfoliáció nélküli szemek esetében (19). A szövődmények elkerülésére a PSX-t még a kataraktaműtét előtt diagnosztizálni kell, és a lencse stabilitását a műtét előtt értékelni szükséges. Óvatos műtéti technikára, szükség esetén tokfeszítő gyűrűt alkalmazására van szükség.

A pseudoexfoliatív anyag felhalmozódhat a cornea endothelrétegében és a Descemet-membránban (pseudoexfoliatív keratopathia) (4, 5). Ezeket az anyagszemcséket (5.

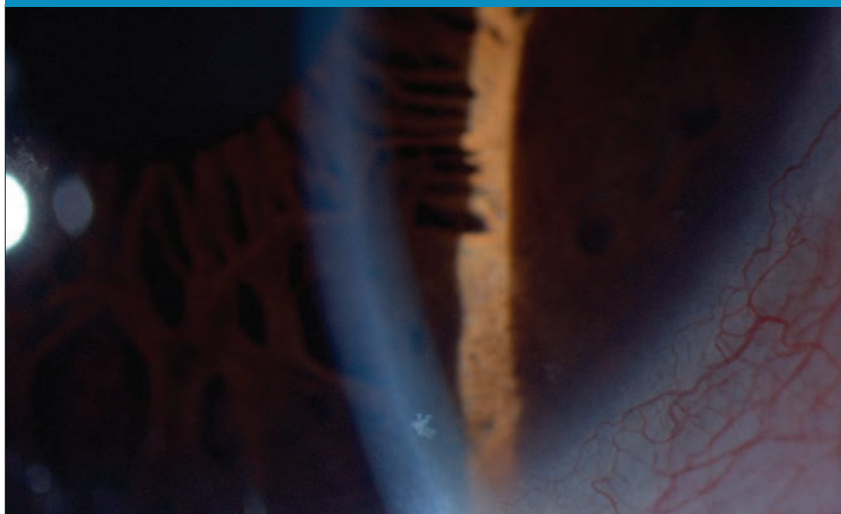
ábra) a gyulladással praecipitátumoktól el kell különíteni, és a szemet nem szabad (tévesen) elülső uveitis elleni kezelésben részesíteni. Jelentőségüket az adja, hogy jelzik, a cornea endothel nem ép, átmeneti szemnyomás-emelkedésre vagy a phacoemulsificatio okozta terhelés hatására a cornea dekompenzálódhat.

PSX-ben károsodik a vér-csarnokvíz gát, ezért fokozott fibrines reakció léphet fel szemmegnyitó műtétek után (20). Phacoemulsificatio kapcsán azonban ritkán jelentkezik fibrines reakció.

4. ábra: A lencsetokkal együtt szubluxálódott műlencse pseudoexfoliációs szindrómában



5. ábra: Pszeudoexfoliatív anyag a cornea hátlapjába épülve (pszeudoexfoliatív keratopathia)



Hangsúlyozni kell, hogy nagy különbség lehet egyazon személy két szeme között a pszeudoexfoliatív anyag mennyiségében, a Sampaolesi-vonal pigmentáltságában, a szemlencse állapotában, a szemnyomásban és PSG esetén a papillakárosodás meglétében és mértékében. Mivel a PSX progresszív állapot (betegség), a keresztmetszeti vizsgálattal helyesen észlelt eltérések nem tekinthetők véglegesnek, változásukkal (az állapot romlásával) számolnunk kell. Emiatt idővel rendszeresen felül kell vizsgálni a státust, a betegség klasszifikációját (pl. PSG megjelenése a korábban csak PSX-es szemén) és az elváltozások fokozódásának gyakorlati jelentőségét (pl. a lencse elmozdulása).

PSX-ben és PSG-ben gyakori a szemfenéki vénás elzáródás, és az ennek következtében kialakuló neovaszkuláris glaukóma. A szemfenéki trombózis a pszeudoexfoliációhoz társuló szisztémás vaszkuláris eltérések része (azért a későbbiekben tárgyaljuk), bár valószínű, hogy az emelkedett szemnyomás elősegíti kialakulását.

A PSZEUDOEXFOLIATÍV GLAUKÓMA KIALAKULÁSA, JELLEGZETESSÉGEI ÉS KEZELÉSE

Mint korábban jeleztük, a PSG a leggyakoribb szekunder nyitott zugú glaukóma. Fokozatosan fejlődik

ki a PSX talaján (1–7). Egy évtized alatt a réslámpás vizsgálattal pszeudoexfoliatív anyagot mutató szemek legalább 30%-ában PSG alakul ki. A patomechanizmus nem ismert pontosan. Nem a pszeudoexfoliatív anyag mennyisége, hanem az oxidatív stressz és a pigmentvesztés mértéke tűnik meghatározónak a PSG kialakulásában. Ritkán a PSX más, nem PSG típusú glaukómával társulhat (pl. normális nyomású glaukóma és PSX, vagy egyéb szekunder glaukóma és PSX társulása). Ekkor azonban a betegségek között nincsen oki kapcsolat, csupán együttes előfordulásról van szó (21). Ha a csarnokzug elzáródását a lencse exfoliatív zonula károsodás miatt bekövetkező előre mozdulása okozza (vagy pupilláris blokk, vagy zugi blokk mechanizmussal), az oki kapcsolat fennáll. A teendőt az anatómiai helyzet határozza meg (lézer iridotomia, a lencse eltávolítása és nem a lencsetokba helyezett műlencse implantálása szükséges). A PSX eredetű zárt zugú glaukóma nem gyakori.

Típusos PSG esetén a csarnokzug szélesen nyitott. A szemnyomás gyakran a cseppkezelés ellenére idővel egyre tovább emelkedik. A korai nyomásemelkedés és a kezdeti PSG gyakran nem kerül észlelésre, hiszen a beteg panaszmentes, a két szem egyike gyakran ép, így szemorvosi vizsgálatra nem kerül sor. A leginkább előforduló eset az, ami-

kor az első szemorvosi vizsgálat idején az egyik szem már nagyon súlyos glaukómás károsodást mutat. Ilyenkor a másik szem lehet pszeudoexfoliatív de egyéb tekintetben ép, mutathat mérsékelt PSG-s károsodást, és előfordulhat, hogy klinikailag pszeudoexfoliatív anyag sem észlelhető benne. Az oldalkülönbség oka jelenleg még nem feltárt. Nehezíti a PSG felismerését, ha a szemorvos (hibásan) elmulasztja a pupillatágítást, ha a pupilla nem tágul meg eléggé ahhoz, hogy a PSX-t felismerhessék (és erőteljesebb tágítást nem végeznek), valamint az, hogy a nukleáris katarakta miatt a papillakárosodás és a látótér megítélése nehéz lehet. Ha PSX-t észlelünk, a szemnyomás eltérő időpontokban való megmérése (szemnyomás-görbe felvétele) javasolt. Ennek az az oka, hogy PSX-ben már a papillakárosodás kialakulása előtt emelkedhet a szemnyomás, és (hasonlóan a kialakult PSG-ben tapasztaltakhoz) jelentős napszaki nyomásingadozás állhat fenn. A PSG-t el kell különíteni a primer nyitott zugú, a pigment, az uveitis eredetű és a primer zárt zugú glaukómától (1. táblázat).

A PSG egyértelműen nyomásfüggő glaukóma (4, 5, 22). Noha az egyes népeiségek között a PSG megjelenésében vannak különbségek (23), általánosságban igaz, hogy a szembenyomás jelentősen magasabb, mint primer nyitott zugú glaukómában, a nyomás fluktuációja nagyon magas lehet, a beteg szubjektív panaszt nem jelez, és a károsodás mértékében valamint az intraokuláris nyomásban nagy oldalkülönbség állhat fenn. A PSG nem azonos a primer nyitott zugú glaukómával, noha mindkettő esetében a zug nyitott. A PSG-ben kimutatott oxidatív stressz specifikus kezelése még nem lehetséges. A nyitott zugú glaukómák kezelésére elismert terápiás lehetőségek közül kell választani a PSG kezeléséhez, ám tekintetbe kell venni, hogy általában jóval nagyobb nyomáscsökkenést és nyomásfluktuáció-csökkenést kell elérni, mint primer nyitott zugú glaukómában. Erre elsősorban a prosztaglandin analógok és ezek

1. táblázat: A pszeudoexfoliatív glaukóma differenciáldiagnosztikája

A glaukóma típusa	Pszudoexfoliatív anyag jelenléte	Kis, zsúfolt elülső szegmenstum	Krukenberg-orsó, perifériás iris-transzillumináció	Elülső uveitises jelek	Sampaolesi-vonal a csarnokzugban	Sűrű, homogén pigmentáció a csarnokzugban
PSG	+	–	–	–	+	–
POAG	–	–	–	–	–	–
Pigment glaukóma	–	–	+	–	–	+
Uveitis eredetű glaukóma	–	–	–	+	–	–
Primer zárt zugú glaukóma	–	+	–	–	–	–

PSG: pszeudoexfoliatív glaukóma, POAG: primer nyitott zugú glaukóma

timolollal való fix kombinációi alkalmasak. A magasabb kiindulási nyomás miatt a prosztaglandin analógok közül a nagyobb nyomáscsökkentést biztosítók klinikailag is szignifikánsan sikeresebbek a PSG szemnyomás-kontrolljában (24–26). Mivel a PSG-betegek jellemzően az idős korosztályba tartoznak, a béta-receptor-blokkolók szisztémás mellékhatásait esetükben különösen figyelni kell.

A sikeres cseppkezelés idővel elégtelenné válhat, mivel az alapbetegség progresszív jellegű. Ilyenkor a kezelés erősségét fokozni kell, ha ez nem lehetséges vagy nem célszerű, lézer trabeculoplasztikát, filtrációs műtétet vagy (katarakta és mérsékelt emelkedett szemnyomás esetén) phacoemulsificatiót kell végezni (4, 5). PSG-ben a lézer trabeculoplasztika kezdetben legtöbbször sikeres (27), ám hatása nem tartós az alapbetegség progresszív természete miatt. A PSG-ben végzhető szemnyomás-csökkentő műtétek megfelelnek a primer nyitott zugú glaukómában végzeteknek. Megfelelő posztoperatív kezelés esetén tartósan normalizált szemnyomást biztosíthatnak. PSG-ben gyakrabban van szükség filtrációs műtétre, mint primer nyitott zugú glaukómában, hiszen a szemnyomás magasabb, gyógyszeresen nehezebben kontrollálható, és a nagy nyomáskiugrások gyakoriak. Mivel a PSG általában nukleáris kataraktával jár együtt, annak műtéti megoldása is gyakran szükséges. A phacoemulsificatio során a trabecularis hálózatban lerakódott pig-

ment és pszeudoexfoliatív anyag jelentős része eltávozik. Ezért a szemnyomás jellemzően jelentősen csökken e műtét után (28). A csökkenés azonban időleges, a beteg követése, a szemnyomás ellenőrzése phacoemulsificatio után is elengedhetetlen. Idővel ismételt szükségessé válik a nyomáscsökkentő cseppkezelés megindítása, és később filtrációs műtét végzése is indokoltá válhat.

Fontos megjegyezni, hogy a PSG progressziója kezelés mellett is szignifikánsan gyorsabb, mint a primer nyitott zugú glaukóma progressziója (29). Magunk úgy találtuk, hogy 5 éves követés során azon szemek maradnak a leginkább stabilak, amelyek átlagos nyomása 17 Hgmm alatti, és hosszú távú nyomásingadozása (az egyedi értékek standard deviációjában kifejezve) a 3 Hgmm-t nem haladja meg (22). Ha az optimális nyomást nem lehet elérni szemcseppkezeléssel, és a lézer trabeculoplasztika nem tűnik célszerű beavatkozásnak, a minél előbb elvégzett filtrációs műtét (mitomycin-C alkalmazással kiegészítet trabeculectomia) a választandó megoldás. Sajnos Magyarországon a kezelt PSG-betegek gyakran rendkívül későn, végstádiumban kerülnek csak műtéti beutalásra (30). Ez a gyakorlat káros, és az életminőséget súlyosan csökkenti, hiszen a már kialakult károsodás irreverzibilis. A lézer trabeculoplasztika révén legfeljebb 30% nyomáscsökkentés érhető el. Ez még 30 Hgmm kiindulási nyomás esetén sem elégséges, hiszen a célnyomás minden-

képpen 18 Hgmm alatti. Ha a beteg nem nagyon idős, a filtrációs műtét néhány év múlva nem lesz elkerülhető. Éppen ezért a lézer trabeculoplasztika leginkább kiegészítő jelleggel alkalmazandó, főként nagyon idős vagy a műtetre belgyógyászati szempontból alkalmatlan betegek számára javasolható. A PSX genetikai háttere miatt a beteg figyelmét fel kell hívni arra, hogy közeli vérrokonainak még tünetmentesség esetén is célszerű szemészeti vizsgálaton részt venniük.

A PSZUDOEXFOLIÁCIÓS SZINDRÓMA SZISZTÉMÁS SZÖVŐDMÉNYEI ÉS AZOK KLINIKAI JELENTŐSÉGE

Mintegy 20 évvel ezelőtt *Schlötzer-Schrehard és Neumann* morfológiai kutatásai mutattak rá arra, hogy PSX-ben az elasztikus fibrilopathia az egész szervezetben jelen van, azaz a PSX nem szemészeti betegség, hanem szisztémás eltéréssel járó állapot (3). A pszeudoexfoliatív anyagot kimutatták a zsigeri szervekben, a bőrben, a szívdobban és az érfalban is. Ezután a figyelem a populációs statisztikai vizsgálatok felé fordult. Egyesek statisztikai asszociációt mutattak ki a PSX és a szisztémás vaszkuláris betegségek között (31, 32), míg mások, más népességben ezt nem igazolták (33–36). Azt, hogy valójában megváltozik-e az erek működése PSX-ben, magunk kezdtük vizsgálni 15 évvel ezelőtt. Már az 1990-es évek

közepén kimutattuk, hogy a PSX enyhe paraszimpatikus autonóm neuropathiával jár (37), a bőr kapilláriskeringése csökken, és a standard hideg, valamint meleg provokációs tesztekben az érreakciók elhúzódhatnak (38). Később a carotis rendszert vizsgáltuk, és kimutattuk, hogy PSX-ben a carotis rendszer tágulékenység csökken, merevsége nő, és a keringésszabályozásban kiemelkedő jelentőségű baroreflex funkció jelentősen romlik (39). Ezt követően a kardiovaszkuláris klinikai gyakorlatban alkalmazott módszerekkel (heart rate variability indexek, HRV-indexek) is igazoltuk a PSX-hez társuló keringésváltozást (40). A HRV-indexek változása PSX-ben olyan mértékű volt, mint ami jelentős mortalitási kockázatot képvisel miokardiális infarktust követően. A vérplazma homocisztein-koncentrációjának növekedését számos munkacsoport igazolta PSX-ban (2, 4, 5). Ez azért jelentős, mert az emelkedett plaz-

ma homocisztein-szint számos érbetegségnek (így a PSX-ben és PSG-ben gyakori szemfenéki vénás elzáródásnak is) kockázati tényezője. Magunk e tekintetben nem csupán azt erősítettük meg, hogy a PSX-ben emelkedett a plazma homocisztein-szint, hanem azt is találtuk, hogy a PSX-tartamának növekedésével a homocisztein-érték emelkedik, ami folyamatosan fokozódó vaszkuláris kockázatra utal (39). Ezen munkáink után mások is kapcsolatot találtak a szisztémás kardiovaszkuláris diszfunkció és a PSX között (41–43). Mindazonáltal a kapcsolat pontos mechanizmusa még nem ismert. Nemrégiben igazoltuk, hogy a LOXL1-gén korábban tárgyalt polimorfizmusai nem jelentenek kockázatot a PSX-hez társult szisztémás érbetegségek tekintetében (44). Mindebből az következik, hogy bár populációs szinten a szisztémás érbetegségek és a PSX gyakran társulnak, jelenleg nincsen megalapozott indok arra,

hogy a PSX-betegeket részletes vagy célzott kardiovaszkuláris kivizsgálásra irányítsuk. A PSX-hez társul a kísér-károsodás következményének tartott, az életkori normális mértéket szignifikánsan meghaladó neurogén halláscsökkenés is (45, 46).

KÖVETKEZTETÉSEK

A PSX szisztémás elastosis, ami gyakran jár klinikailag jelentős szemészeti és szisztémás szövődménnyel. A szemészeti következmények közül a legfontosabb a PSG, ami a leggyakoribb szekunder nyitott zugú glaukóma. Magas, erősen fluktuáló intraokuláris nyomással jár, ami erőteljes gyógyszeres szemnyomás-csökkentést, a szemnyomás fluktuáció kontrollálását, és sokszor filtrációs műtétet igényel. Mivel PSG-ben a beteg gyakran súlyos glaukómás károsodással kerül felismerésre, a sikertelen kezelés elhúzása, a filtrációs műtét késői indikálása, a szakmai konzultáció elmaradása a maradék látás elvesztésével fenyeget.

IRODALOM

- Ritch R. Exfoliation syndrome: The most common identifiable cause of open-angle glaucoma. *J Glaucoma* 1994; 3: 176–178.
- Ritch R, Schlötzer-Schrehardt U. Exfoliation syndrome. *Surv Ophthalmol* 2001; 45: 265–315.
- Schlötzer-Schrehardt U, Koca MR, Naumann GOH, Volkholz H. Pseudoexfoliation syndrome: Ocular manifestation of a systemic disorder? *Arch Ophthalmol* 1992; 110: 1752–1756.
- Konstas AGP, Holló G, Ritch R. Exfoliative glaucoma. In: Schacknow PN, Samples RJ, editors: *The glaucoma book. A practical, evidence-based approach to patient care.* New York: Springer; 2010. p. 507–516.
- Holló G, Konstas AGP, editors. *Exfoliation syndrome and exfoliative glaucoma.* Dogma S.r.l. Savona 2008.
- Sziklai P. Adatok a pseudoexfoliatív szindrómához társuló glaukóma (glaucoma capsulare) hazai előfordulási gyakoriságához. *Szemészet* 1976; 113: 166–170.
- Sziklai P: A pseudoexfoliatív szindróma és glaukóma kapcsolata 10 éves követési idő alapján. *Szemészet* 1984; 121: 31–234.
- Sziklai P, Pápai I. Pseudoexfoliatív szindróma kialakulása lencse-extractio után 10 évvel. *Szemészet* 1985; 122: 44–45.
- Thorleifsson G, Magnusson KP, Sulem P, et al. Common sequence variants in the LOXL1 gene confer susceptibility to exfoliation glaucoma. *Science* 2007; 317: 1397–1400.
- Schlötzer-Schrehardt U, Lommatzsch J, Kuchle M, et al. Matrix metalloproteinases and their inhibitors in aqueous humor of patients with pseudoexfoliation syndrome/glaucoma and primary open-angle glaucoma. *Invest Ophthalmol Vis Sci* 2003; 44: 1117–1125.
- Schlötzer-Schrehardt U, Zenkel M, Kuchle M, et al. Role of transforming growth factor-beta1 and its latent form binding protein in pseudoexfoliation syndrome. *Exp Eye Res* 2001; 73: 765–780.
- Browne JG, Ho SL, Kane R, et al. Connective tissue growth factor is increased in pseudoexfoliation glaucoma. *Invest Ophthalmol Vis Sci* 2011; 52: 3660–3666.
- Koliakos GG, Konstas AG, Schlötzer-Schrehardt U, et al. Endothelin-1 concentration is increased in the aqueous humor of patients with exfoliation syndrome. *Br J Ophthalmol* 2004; 88: 523–527.
- Koliakos GG, Konstas AG, Schlötzer-Schrehardt U, et al. Ascorbic acid concentration is reduced in the aqueous humor of patients with exfoliation syndrome. *Am J Ophthalmol* 2002; 134: 879–883.
- Koliakos GG, Konstas AG, Schlötzer-Schrehardt U, et al. 8-Isoprostaglandin F2a and ascorbic acid concentration in the aqueous humor of patients with exfoliation syndrome. *Br J Ophthalmol* 2003; 87: 353–356.
- Schlötzer-Schrehardt U, Naumann G. A histopathologic study of zonular instability in pseudoexfoliation syndrome. *Am J Ophthalmol* 1994; 118: 730–743.
- Jehan FS, Mamalis N, Crandall AS. Spontaneous late dislocation of intraocular lens within the capsular bag in pseudoexfoliation patients. *Ophthalmology* 2001; 108: 1727–18731.
- Fine IH, Hoffman RS. Phacoemulsification in the presence of pseudoexfoliation: challenges and options. *J Katarakt Refract Surg* 1997; 23: 160–165.

19. Romero-Aroca P, Masip-Serra R, Martínez-Salcedo I, et al. A high prevalence of pseudoexfoliation syndrome and its complications in Tarragona in northeast Spain. *Eur J Ophthalmol* 2011; 21: 580–588.
20. Walinder PE, Olivius EO, Nordell SI, Thorburn WE. Fibrinoid reaction after extracapsular katarakt extraction and relationship to exfoliation syndrome. *J Cataract Refract Surg* 1989; 15: 526–530.
21. Holló G, Kóthy P, Konstas AGP. Association of Cogan-Reese syndrome, exfoliation syndrome and secondary open-angle glaucoma. Case report. *Eur J Ophthalmol* 2012; 22:120–123.
22. Konstas AGP, Holló G, Astakhov YS, et al. Factors Associated with Long-term Progression or Stability in Exfoliation Glaucoma. *Arch Ophthalmol* 2004; 122: 29–33.
23. Konstas AGP, Holló G, Astakhov YS, et al. Presentation and long-term follow-up of exfoliation glaucoma in Greece, Spain, Russia and Hungary. *Eur J Ophthalmol* 2006; 16: 60–66.
24. Konstas AGP, Holló G, Irkec M, et al. Diurnal IOP control with bimatoprost vs latanoprost in exfoliative glaucoma: A crossover observer-masked three-center study. *Br J Ophthalmol* 2007; 91: 757–760.
25. Konstas AGP, Holló G, Mikropoulos D, et al. Twenty-four hour intraocular pressure control with bimatoprost and the bimatoprost/timolol fixed combination administered in the morning, or evening in exfoliative glaucoma. *Br J Ophthalmol* 2010; 94: 209–213.
26. Konstas AGP, Mikropoulos DG, Embeslidis TA, et al. 24-hour intraocular pressure control with evening-dosed travoprost/timolol compared with latanoprost/timolol, fixed combinations in exfoliative glaucoma. *Eye* 2010; 24: 1606–1613.
27. Holló G, Vargha P, Follmann P, Süveges I. Az argon lézer trabeculoplastica szerepe a pseudoexfoliatív glaucoma kezelésében. *Szemészet* 1996; 133: 211–216.
28. Merkur A, Damji KF, Minstsioulis G, Hodge WG. Intraocular pressure decrease after phacoemulsification in patients with pseudoexfoliation syndrome. *J Cataract Refract Surg* 2001; 27: 528–532.
29. Heijl A, Bengtsson B, Hyman L, Leske C, for the Early Manifest Glaucoma Trial Group. Natural history of open-angle glaucoma: *Ophthalmology* 2009; 116: 2271–2276.
30. Holló G, Kerényi Á, Kékedi R, Sziklai P, Milibák T: A glaucomaellenes filtrációs műtét indikálása Magyarországon 2011-ben: túl későn cselekszünk. *Szemészet* 2011;148:117-122.
31. Mitchell P, Wang JJ, Smith W. Association of pseudoexfoliation syndrome with increased vascular risk. *Am J Ophthalmol* 1997; 124: 685–687.
32. Ritland JS, Egge K, Lydersen S, et al. Exfoliative glaucoma and primary open-angle glaucoma: associations with death causes and comorbidity. *Acta Ophthalmol* 2004; 82: 401–404.
33. Shrum KR, Hattenhauer MG, Hodge D. Cardiovascular and cerebrovascular mortality associated with ocular pseudoexfoliation. *Am J Ophthalmol* 2000; 129: 83–86.
34. Ringvold A, Blika S, Sandvik L. Pseudo-exfoliation and mortality. *Acta Ophthalmol* 1997; 75: 255–256.
35. Topouzis F, Wilson MR, Harris A, et al. Risk factors for primary open-angle glaucoma and pseudoexfoliative glaucoma in the Thessaloniki Eye Study. *Am J Ophthalmol* 2011; 152: 219–228.
36. Holló G, Cvenkel B, Teus MA, et al. Is there any difference in target intraocular pressure for exfoliative glaucoma patients with and without cardiovascular disease history? *Eur J Ophthalmol* 2010; 20: 1000–1006.
37. Holló G, Józsa G, Kempler P, et al. A szisztémás vérkeringés szabályozásának változása capsularis glaukómában. *Szemészet* 1998; 135: 51–54.
38. Holló G, Lakatos P, Farkas K. Cold pressor test and plasma endothelin-1 concentration in primary open-angle and capsular glaucoma. *J Glaucoma* 1998; 7: 105–110.
39. Visontai Zs, Merisch B, Kollai M, Holló G. Increase of carotid artery stiffness and decrease of baroreflex sensitivity in exfoliation syndrome and glaucoma. *Br J Ophthalmol* 2006; 90: 563–567.
40. Visontai Zs, Horváth T, Kollai M, Holló G. Decreased cardiovascular regulation in exfoliation syndrome. *J Glaucoma* 2008; 17: 133–138.
41. Atalar PT, Atalar E, Kilic H, et al. Impaired systemic endothelial function in patients with pseudoexfoliation syndrome. *Int Heart J* 2006; 47: 77–84.
42. Praveen MR, Shah SK, Vasavada AR, et al. Pseudoexfoliation as a risk factor for peripheral vascular disease: a case-control study. *Eye* 2011; 25: 174–179.
43. Demir N, Ulus T, Yucel OE, et al. Assessment of myocardial ischaemia using tissue Doppler imaging in pseudoexfoliation syndrome. *Eye* 2011; 25: 1177–1180.
44. Holló G, Gál A, Kóthy P, Molnár JM. LOXL1 gene sequence variants and vascular disease in exfoliation syndrome and exfoliative glaucoma. *J Glaucoma* 2011; 20: 143–147.
45. Yazdani S, Tousi A, Pakravan M, Faghihi A-R. Sensorineural hearing loss in pseudoexfoliation syndrome. *Ophthalmology* 2008; 115: 425–429.
46. Paliobei VP, Psillas GK, Mikropoulos DG, et al. Hearing evaluation in patients with exfoliative and primary open-angle glaucoma. *Otolaryngol Head Neck Surg* 2011; 145: 125–130.

Kedves Kollégák!

Lapunkban továbbképző rovat indul, amelyben való aktív részvételük az Oftex által akkreditált, pontszerző, továbbképző tanfolyam elvégzésének számít.

Minden számban egy továbbképző cikket fognak találni, a cikk után kérdésekkel. Ha a cikket figyelmesen elolvassák, a kérdéseket meg fogják tudni válaszolni. A kérdésekre adott válaszai beküldésével igazolhatják a továbbképzésben való aktív részvételüket. Kérjük, hogy a kitöltött tesztek név és pecsétszám feltüntetésével a Promenade Kiadó címére (1535 Budapest, Pf. 804) küldjék el!

Beküldési határidő: a SZEMÉSZET c. lap megjelenését követő hónap utolsó napja. Dolgozunk azon, hogy a későbbiekben elektronikus úton is elérhetőek és kitölthetőek legyenek a tesztek, értesítést küldünk majd, ha ezen a téren változás történik.

Egy-egy félév „tanfolyamát” a minden félévben megjelenő 2 folyóirat szám 2 továbbképző cikkének kitöltésével abszolválhatják. A „tanfolyamon” való részvétel díját az éves tagdíj tartalmazza, amelyet kérjük, hogy a Magyar Szemorvostársaság bankszámlájára fizessenek be: OTP 11708001-20567259 (lásd: 112. old.). A tanfolyamdíj az Oftexhez kerül majd, a befizetése a pontszám jóváírásának feltétele.

Reméljük, hogy a kezdeményezés kedvező fogadtatásra talál, és sokan élnek majd a lehetőséggel.

Jó munkát, eredményes tanulást, kényelmes pontszerzést kívánunk!

Kerényi Ágnes
rovatvezető

1. Mi a pseudoexfoliatív szindróma?

- A:** A lencsetok traumás sérülése.
- B:** Pseudoexfoliatív anyag termelődésével és felhalmozódásával járó izolált szemészeti kórkép.
- C:** Pseudoexfoliatív anyag termelődésével és felhalmozódásával járó nem szemészeti kórkép.
- D:** Pseudoexfoliatív anyag termelődésével és felhalmozódásával járó szemészeti és szisztémás kórkép.

2. A pseudoexfoliatív szindróma

- A:** Lehet kizárólag az egyik szemre lokalizált (a másik

szem sem klinikailag sem szövettanilag nem érintett).

- B:** Csak kétoldali lehet.
- C:** Lehet klinikailag egyoldali (egy szemet érintő), de a pseudoexfoliatív anyag ilyen esetben is mindkét szemben kimutatható szövettanilag.
- D:** A pseudoexfoliatív szindrómában a szem soha nem érintett.

3. A pseudoexfoliatív szindróma talaján kialakulhat(nak)

- A:** Neuroszenzoros nagyothallás.
- B:** Kardiovaszkuláris betegségek.
- C:** Nuclearis lencsehomály.
- D:** Egyik sem.
- E:** Mindegyik.

4. A pseudoexfoliatív glaukómára igaz

- A:** Nem a pseudoexfoliatív szindróma talaján alakul ki, csak véletlenszerűen társul azzal.
- B:** A szemnyomás jellemzően alacsony.
- C:** A szemnyomás jellemzően magas és ingadozó.
- D:** A szemnyomás jellemzően alacsony és ingadozó.

5. Pseudoexfoliatív glaukómában

- A:** Gyakori a szemfenéki trombózis.
- B:** Nem gyakori a szemfenéki trombózis.
- C:** Nem gyakoriak a keringési betegségek.
- D:** Gyakori a retinaleválás.

6. A pszeudoexfoliatív szindróma és a pszeudoexfoliatív glaukóma

- A:** Eltérő genetikai eredetű.
- B:** Nem genetikai eredetű.
- C:** A pszeudoexfoliatív szindróma genetikai eredetű, a belőle kialakuló glaukóma nem genetikai okkal magyarázható.
- D:** A pszeudoexfoliatív glaukóma genetikai eredetű betegség, de a pszeudoexfoliatív szindróma nem az.

7. Mi a LOXL1?

- A:** Leukocita Oxidáló Xantokromatin 1.
- B:** Lizil oxidázszerű fehérjék egyik csoportja.

- C:** Late Onset pseudoeXfoliatív szindróma (1-es típus).
- D:** Egyik sem.

8. Milyen változásért felelős a LOXL1 gén polimorfizmusa pszeudoexfoliatív szindrómában?

- A:** Az extracelluláris anyag rostjainak módosult felépítéséért és lebontásáért.
- B:** A szemnyomás emelkedéséért.
- C:** A filtrációs műtét szövődéseiért.
- D:** Egyik sem.

9. A vér homocisztein koncentrációja pszeudoexfoliatív szindrómában

- A:** Csökken.
- B:** Nem változik az életkori normálértékhez képest.
- C:** Emelkedik.
- D:** Fokozottan ingadozik.

10. A pszeudoexfoliatív anyag klasszikus (teljesen kialakult) képe a lencsetokon:

- A:** Homogén centrális korong, szakadozott zóna, perifériás homogén lerakódás.
- B:** Centrális szakadozott zóna, középső és perifériás homogén zóna.
- C:** Homogén réteg a teljes elülső lencsetokon.
- D:** A pszeudoexfoliatív anyag csak a hátsó lencsetokon rakódik le.

**A Szemészet akkreditált továbbképző tanfolyam tesztkérdések válaszai
2012. 3. szám**

	1	2	3	4	5	6	7	8	9	10
A	<input type="checkbox"/>	<input type="checkbox"/>	<input type="checkbox"/>	<input type="checkbox"/>	<input type="checkbox"/>	<input type="checkbox"/>	<input type="checkbox"/>	<input type="checkbox"/>	<input type="checkbox"/>	<input type="checkbox"/>
B	<input type="checkbox"/>	<input type="checkbox"/>	<input type="checkbox"/>	<input type="checkbox"/>	<input type="checkbox"/>	<input type="checkbox"/>	<input type="checkbox"/>	<input type="checkbox"/>	<input type="checkbox"/>	<input type="checkbox"/>
C	<input type="checkbox"/>	<input type="checkbox"/>	<input type="checkbox"/>	<input type="checkbox"/>	<input type="checkbox"/>	<input type="checkbox"/>	<input type="checkbox"/>	<input type="checkbox"/>	<input type="checkbox"/>	<input type="checkbox"/>
D	<input type="checkbox"/>	<input type="checkbox"/>	<input type="checkbox"/>	<input type="checkbox"/>	<input type="checkbox"/>	<input type="checkbox"/>	<input type="checkbox"/>	<input type="checkbox"/>	<input type="checkbox"/>	<input type="checkbox"/>
E	<input type="checkbox"/>	<input type="checkbox"/>	<input type="checkbox"/>	<input type="checkbox"/>	<input type="checkbox"/>	<input type="checkbox"/>	<input type="checkbox"/>	<input type="checkbox"/>	<input type="checkbox"/>	<input type="checkbox"/>

Név:

Cím:

Aláírás:

Orvosi pecsétszám*:

Orvosi pecsét helye:

*A PONTSZÁMOK NYILVÁNTARTÁSA A WWW.OFTEX.HU INTERNETES PORTÁLON A PECSÉTSZÁM ALAPJÁN KERÜL AZONOSÍTÁSRA. EZÉRT ENNEK MEGADÁSA ELMARADHATATLAN FELTÉTEL A MEGSZERZETT PONTSZÁMOK IGAZOLÁSÁHOZ!

A gyermekkori glaukóma diagnosztikája és terápiája

BAUSZ MÁRIA, MAKÁ ERIKA, CSIDEY MÁRIA, BEREK SAROLTA

Semmelweis Egyetem, Szemészeti Klinika, Budapest
(Igazgató: Prof. Dr. Németh János egyetemi tanár)

Cél: Klinikánkon több éve meghatározott protokoll szerint kivitelezett diagnosztikus és terápiás lépések bemutatása a gyermekkori zöldhályog tekintetében.

Módszer: 43 gyermek (28 fiú, 15 leány) adatait dolgoztuk fel retrospektív módon. A gyermekek életkorától függően a vizsgálatokat ébren vagy rövid maszkos narkózisban végeztük. Megmértük a szemnyomást, a szaruhártya átmérőjét és centrális vastagságát, a szemgolyó tengelyhosszúságát és törőerejét. A csarnokzugot különböző módszerekkel vizsgáltuk. A szaruhártya állapotától függően szemfenék-vizsgálatot végeztünk indirekt binocularis ofthalmoszkóppal. A gyermek életkorának megfelelő célszemnyomáshoz igazítva határoztuk meg a kezelést.

Eredmények: Primer vagy szekunder gyermekkori glaukóma miatt 32 gyermek 52 szemén végeztünk műtétet (20 kétoldali és 12 egyoldali). 34 szem esetén (65%) az életkornak megfelelően megcélzott szemnyomás jelenleg kompenzált, 20 szem esetén szemcsepp nélkül. Több műtét és ezek után alkalmazott kombinált lokális szemnyomás csökkentő kezelés mellett 10 szem esetén nem sikerült kompenzált szemnyomást elérni. 4 gyermek nem jelent meg rendszeres kontrollvizsgálatokon.

Következtetés: A gyermekkori zöld hályog kezelése csecsemőkorban korai műtétet igényel antimetabolitok alkalmazásával. A műtét után az esetek jelentős részében kiegészítő konzervatív kezelésre vagy további műtétekre is szükség lehet. Az első műtét típusának meghatározása egyedi elbírálást igényel. A gyermek rendszeres kontrollvizsgálata hosszú távon indokolt. Elengedhetetlen a megfelelő optikai rehabilitáció az elérhető legjobb látóélesség megtartása céljából.

Diagnosis and therapy of glaucoma in childhood

Aim: To demonstrate the diagnosis and therapy of the glaucoma in childhood in our Department.

Method: Retrospective review of data of 43 children (28 boys, 15 girls). Examinations were performed under local or general anaesthesia dependent on the ages. Intraocular pressure, corneal diameter, central corneal thickness, axial length and refractive power of the eyes were measured. The gonioscopy was done with different technique. Indirect binocular ophthalmoscopy was performed corneal permitting. The therapy was planned in view of the age related target IOP.

Results: 52 eyes of 32 children were operated because of primary or secondary glaucoma. Intraocular pressure is compensated in 34 eyes (65%), without eyedrops in 20 eyes. Inadequate intraocular pressure was measured in 10 eyes (after surgeries and topical treatment). 4 children failed the regular postoperative examinations.

Conclusion: Early operation with use of antimetabolit is crucial in treatment of childhood glaucoma. Topical treatment or other surgery can be required postoperatively. The type of the first operation should be personalized. Regular examinations are necessary for a long time. It is essential that adequate optical rehabilitation should be defined to preserve the available best visual function.

KULCSSZAVAK

kongenitális glaukóma, gyermekkori glaukóma, trabeculectomia, „sönt” műtétek kisgyermekkorban

KEYWORDS

congenital glaucoma, glaucoma in childhood, trabeculectomy, tube implantation in childhood

BEVEZETÉS

A kongenitális glaukóma hereditár megbetegedés, amelyet a csarnokzugi képletek fejlődési rendellenessége okoz. Késői felfedezés vagy sikertelen gyógyítás esetén manapság is vaksághoz vezethet. Korai, a születés utáni vagy a kora csecsemőkori felismerése elengedhetetlen feltétele az eredményes gyógyításnak.

Az utóbbi évtizedekben a glaukóma sebészete jelentős fejlődésen ment keresztül és ez lehetővé tette, hogy egyre több újszülött és kis csecsemő részesülhessen eredményes kezelésben, ami esetükben majdnem kizárólag műtétet jelent. Ezen csecsemők vizsgálata, gyógyítása olyan csapatmunka, amelynek része a pontos diagnózis felállítása. Ehhez speciális műszerekre van szükség. Jól képzett aneszteziológus csapatot éppúgy feltételez, mint csecsemő műtétekben nagy gyakorlattal rendelkező operatőröket.

A megfelelő protokoll szerint rendszeresen végzett kontrollvizsgálatok és az eredményes kezelés motivált, együttműködő szülőket igényel.

Néhány éve új alapokra helyeztük a diagnosztizálást, a kezelést és a rendszeres követést. Minden csecsemőt az előre meghatározott protokoll szerint vizsgálunk, az adatokat dokumentáljuk, közösen állítjuk fel a műtéti indikációt, nagy figyelmet fordítunk a posztoperatív követésre. A szülőkkel való kommunikáció nyugodt környezetet és megfelelő időt igényel.

A munkacsoport tagjaival szemben természetes elvárás, hogy évente legyenek részt nemzetközi kurzusokon vagy elismert, nagy tapasztalattal rendelkező centrumokban is mélyítsék, frissítsék tudásukat.

BETEGEK ÉS MÓDSZER

2007. január–2011. december között klinikánkon jelentkező 43 gyermek (28 fiú és 15 lány) adatait dolgoztuk fel retrospektív módon. 28 gyermek esetén kétoldali, 15 gyermek esetén pedig egyoldali glaukómát diagnosztizáltunk (*Axenfeld–Rieger-szindróma*: 3 [2. b ábra], koraszülött: 2, *Sturge–Weber-szindróma*: 4, *Patau-szindróma*: 1,

corpus callosum agenesia/dysgnesis: 2, *aniridia*: 2, *phenylketonuria*: 1, *mucopolysacharidosis*: 1, kongenitális hereditár endothelialis disztrofia: 1, komplex elülső szegmentum dysgenesis microspherophakiával: 2 gyermek]. Az átlagéletkor az első műtét időpontjában 14 hónap (1 hét – 10 év) volt. A követési idő 39,5 (2–130) hó volt. 32 gyermek 52 szemén végeztünk műtétet primer vagy szekunder kongenitális glaukóma, juvenilis glaukóma (1 szem), *Sturge–Weber-szindróma* (1 szem), sérülést követő szekunder glaukóma (2 szem) miatt.

A primer/szekunder kongenitális csoportban a születés után legkorábban 1 hetes korban történt műtét, legkésőbb pedig 31 hónapos korban (átlag: 5,91 hó).

Részletes kórtörténetet veszünk fel a terhesség és szülés időszakáról, a családban előforduló betegségekről, az eddigi vizsgálatokról. Rögzítjük az életkornak megfelelő látásfunkciót, megfigyeljük a kisgyermek viselkedését. Életkortól függően réslámpával vagy operációs mikroszkóppal vizsgáljuk meg először a gyermeket, majd maszkos narkózisban végezzük el a további vizsgálatokat: mérjük a cornea átmérőt, a cornea vastagságát (*Ocuscan RxP-pachymetria*), a szemgolyó tengelyhosszát (*Ocuscan RxP-A scan*), a törőerőt (*Retinomax Kplus 3*) és ha lehetséges, akkor fundusvizsgálatot is végzünk indirekt oftalmoszkóppal.

A csarnokzugot négytükrös (*Volk G-4*) gonioszkóppal vagy ha mód van rá, *RetCam* kamerával vizsgáljuk (2. d, e ábra). A szemnyomást *Tonopen* készülékkel mérjük. A vizsgálatok után minden adatot pontosan dokumentálunk, meghatározzuk a további teendőket, ezeket a szülőkkel megbeszéljük, és egyben írásos tájékoztatást is adunk nekik.

Műtéti technika

Amennyiben trabeculectomia a választott műtét annak lépései a következők:

1. A műtéti területet a felső szemhéjnak fednie kell kisgyermekkorban.

2. A szűkebb szemrés és a normálisnál általában nagyobb (ld. a cornea átmérőket) bulbus eseteiben a megfelelő, jól látható műtéti terület biztosításához a corneában felül a limbustól 1-2 mm-re behelyezett pozicionáló varrat szükséges, amelynek segítségével tudjuk megfelelően lefelé nézetni a szemgolyót. Ehhez *semicircularis* tűs, 7/0-ás silk varratot használunk.

3. A conjunctiva anemizálására 0,01%-os *Adrenalin* cseppet alkalmazhatunk a műtét kezdetekor.

4. Minden gyermeknél fornix alapú conjunctiva sebet képezünk, melynek szélessége 8-10 mm, és legalább 10 mm-re halad hátrafelé a limbustól. Ennek a „zsebnek” a kialakításához *Westcott*-ollót használunk. Szükség szerint diatermizálunk és egy tiszta sclera felületet képezünk.

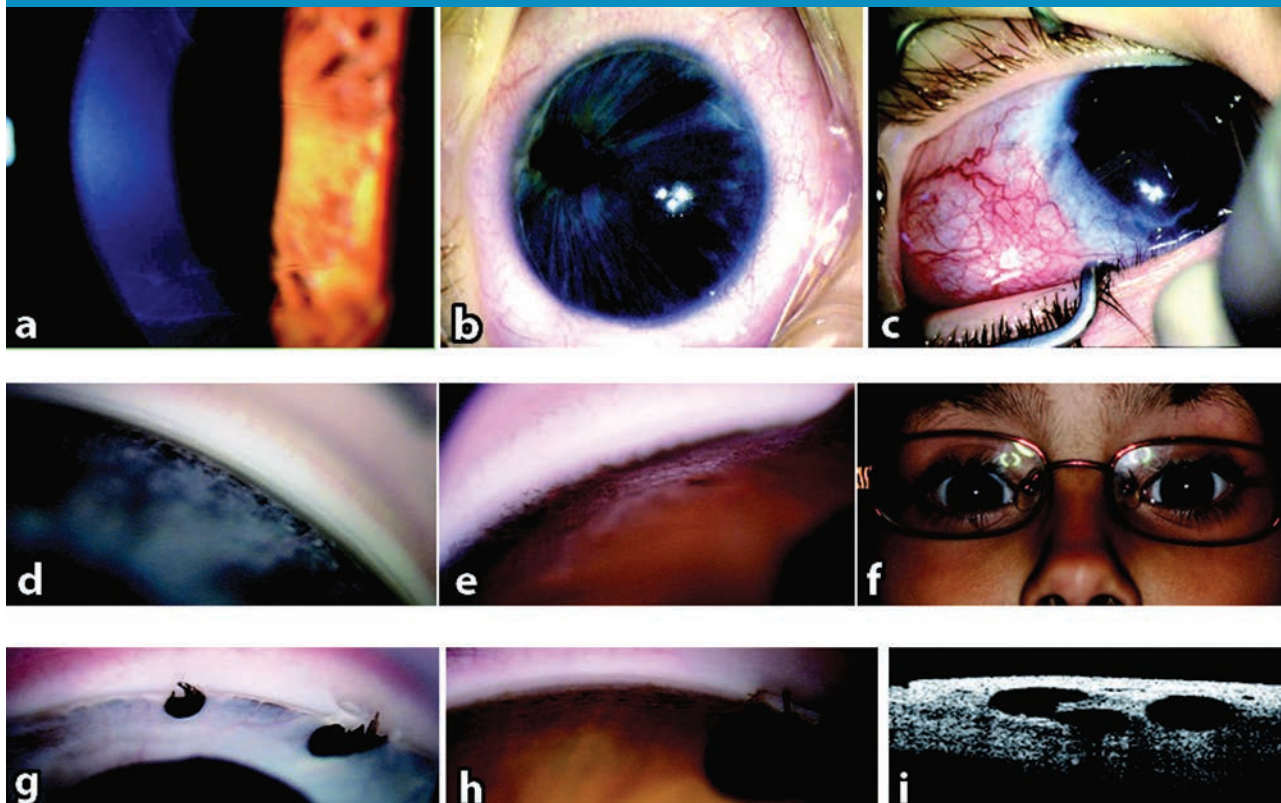
5. 3×4 mm-es scleralebény kialakításához az első lépés a limbussal párhuzamos félvastag seb kijelölése. Ebből indulva kerek késsel képezük a sclerazsebet, a limbusra merőleges szarait ollóval nyitjuk meg ügyelve arra, hogy a limbustól 1 mm-re megálljunk. Ezzel biztosítjuk, hogy a csarnokvíz-áramlás ne a limbus felé, hanem hátrafelé történjen, elejét véve a cisztikus lebenyképződésnek.

6. Antimetabolitként *Mitomycin C*-t alkalmazunk, amelynek töménysége 0,02-0,04% között lehet. *Methylcellulose* vagy polivinil szilvacsdarabkákat áztatunk a fenti töménységű oldatba és legalább 3-5 db-ot helyezünk el mélyen a conjunctiva zsákba, valamint a scleralebény két lemeze közé. A conjunctiva lebény szélét mindvégig védeni kell az antimetabolittal való találkozástól.

7. A conjunctiva zsák alapos öblítése után a limbus hátsó ajakához igazodva sclerostomiás nyílást képezünk akár *Vannas*-ollóval akár erre a célra alkalmas speciális eszközzel (*Grehn Glaukóma Punch 20G-s*), majd gyöki iridectomiát készítünk.

8. A scleralebény sarkait és széleit szorosan zárni kell 10/0-ás csomós nylon varrattal, amennyiben antimetabolitot használtunk, erre különösen ügyelni kell.

2. a ábra: Haab-striák a corneában. b: Axenfeld-Rieger-szindrómás szem. c: Ahmed sönt implantáció utáni status. d: Kongenitális glaukómás csarnokzug (RetCam). e: Kongenitális glaukómás csarnokzug (RetCam). f: Cylinderes szemüveget (3,5 D) viselő buphthalmusos gyermek. g: Iris hypoplasiás kongenitális glaukómás gyermek goniofotója RatCam-kamerával trabeculectomia után. h: Kongenitális glaukómás gyermek RatCam-kamerával készült goniofotója az iridectomiás és trabeculectomiás nyílással. i: Trabeculectomiás nyílás elülső szegment OCT-vel készült kép



9. A conjunctivaseb zárása a megfelelő jól funkcionáló conjunctivalebény kialakulása szempontjából kulcskérdés. Ez 4 vagy 5 olyan matrac varrat alkalmazásával lehetséges, amelyeket a limbus mentén a corneában félvastagon öltve helyezünk be, ennek helyét félvastag, limbussal

párhuzamos cornea bemetszések képzésével tehetjük pontossá, ekkor a csomókat ide buktathatjuk be.

EREDMÉNYEK

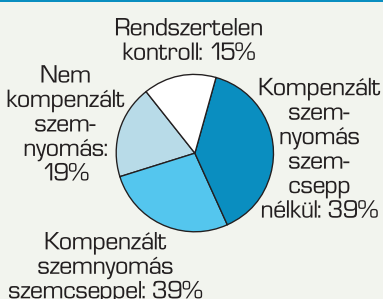
A szemnyomás az első jelentkezéskor 26-60 Hgmm közötti volt. A szemnyomás az utolsó kontroll alkalmával 5-26 Hgmm közötti volt. A cornea átmérőt 10,5-16 (átlag: 13,4) mm-nek mértük. Centrális szaruhártya-vastagság 385-800 (átlag: 560) μm volt.

Műtét nélkül, csak konzervatív kezelésben részesül jelenleg 10 gyermek 16 szeme (*Sturge-Weber-szindróma*: 3, tompa szemsérülés után: 1, koraszülött: 2, aniridia: 2, mucopolysaccharidosis: 1) Közülük egy aniridiás gyermek szemnyomása nem kompenzált, hamarosan műtetre kerül sor. 1 gyermek megalocorneásnak bizonyult tenzió-

emelkedés nélkül, öt obszerváljuk. Primer vagy szekunder gyermekkori glaukóma miatt 32 gyermek 52 szemén végeztünk műtétet (20 kétoldali és 12 egyoldali). 34 szem esetén (65%) az életkornak megfelelően megcélzott szemnyomást értünk el (1. táblázat).

Több műtét és ezek után alkalmazott kombinált lokális szemnyomás-csökkentő kezelés mellett 10 szem esetén nem sikerült kompenzált szemnyomást elérni. Ahmed sönt implantációt 7 szem esetében végeztünk. 2 szem esetén endophthalmitis miatt enucleációra kényszerültünk. 4 gyermek nem jelent meg rendszeres kontrollvizsgálaton Az összes műtetre vonatkozó adatokat az 1. ábra mutatja. Egyes esetekben a második/harmadik műtét pupillaképzési céllal történt, az amblyopia megelőzése céljából.

1. ábra: Gyermekkori glaukóma műtétek utáni eredmény



1. táblázat: Kompenzált szemnyomás a műtét után

	n (szem)	Átlagos szemnyomás (Hgmm)
Szemcsepp nélkül		
Trabeculectomia MMC alkalmazása (1x) után	18	13,1±3,1
Trabeculectomia MMC alkalmazása (2x) után	2	14±1,4
Szemcsepp alkalmazásával		
Trabeculectomia MMC alkalmazása (1x) után		
1 hatóanyag (timolol)	1	10
2 hatóanyag (timolol+dorzolamid/brinzolamid)	6	13,2±1,3
Trabeculectomia MMC alkalmazása (2x) után		
1 hatóanyag (timolol)	1	16
2 hatóanyag (timolol+dorzolamid/brinzolamid)	6	11,7±3,2
Összesen:	34	

MEGBESZÉLÉS

A primer kongenitális glaukóma olyan ritka hereditér megbetegedés, amelynek incidenciája 1:10.000-re tehető, de az adatok erősen szórnak, egyes országok meghatározott területein 1:1250, illetve 1:2500 (8, 17). Primer újszülöttkori glaukómáról beszélünk akkor, amikor a tünetek már a születéskor jelen vannak. Ennek oka izolált trabeculodysgenesis vagy iridotrabeculodysgenesis. Primer kongenitális glaukómáról akkor beszélünk, ha a tünetek egy hónapos és két éves kor között jelen vannak, ennek oka izolált trabeculodysgenesis.

A szekunder kongenitális glaukóma olyan elülső szegment dysgenesis, amely magában foglalja:

- az iridodysgenesis (iris hypoplasia, aniridia, kongenitális uvea ectropium),
- corneodysgenesis (Axenfeld-anomália, Rieger-anomália, Peters-anomália),
- a cornea nagyságbeli anomáliáit: microcornea, magalocornea.

Megjegyezzük, hogy a klasszifikáció nem egységes, az egyes kézi-könyvek adatai kissé eltérnek egymástól (7, 6).

Juvenilis glaukómáról beszélünk a 3 és 30 éves kor között felfedezett glaukóma esetében.

Genetika

A primer kongenitális glaukóma nagyrészt sporadikus előfordulású, de 10-40%-ban familiáris, amely nemritkán közeli rokonok közötti

házasság következménye. Az öröklésment a legtöbb familiáris esetben autoszomális recesszív. Az eddig feltárt kromoszómaeltérések: 1p36 (GLC3B), 2p21 (GLC3A) (20) 14q24.3 (GLC3C) (8).

Patogenezis

Barkan nevéhez fűződik az a feltételezés, mely szerint a csarnokzugi képleteket egy perforáció nélküli membrán fedi el (4). Későbbi szövettani és elektronmikroszkópos vizsgálatok ezt nem igazolták.

Anderson, Tawara munkáiból ismeretek az alábbi patológiai elváltozások.

1. Az elől tapadó iris különböző mértékben fedi a corpus ciliáret és trabecularis hálózatot. Mindez fejletlen zugi recessusokkal társul. A corpus ciliare longitudinális rostjai direkt a corneosclerális hálózatba illeszkednek áthaladva a fejletlen sclerasarkantyún.
2. Megvastagodott és feszes kötegek a trabecularis hálózatban. Nagymennyiségű kollagén fibrillumot találtak ezekben a kötegekben.
3. Vastagabb és nem eléggé porózus juxtacanalicularis hálózat fellelhető az éretlen differenciálódás eredménye. (A trabecularis hálózatban a 42. gesztációs hétre alakulnak ki a felnőtthez hasonló intertrabecularis rések csak néhány sejtréggel.)
4. Csekély számú vakuola a Schlemm-csatorna endotheliomában.

5. A Schlemm-csatorna komplett hiánya: az éretlen juxtacanalicularis hálózat egy alulfejlett Schlemm-csatornával és collector csatornákkal – oka lehet pl. a goniotomiák eredménytelenségének.

A fentiek patológiai feldolgozásokból származó megállapítások sokat segítenek a folyamatok megértésében (2, 3, 21).

Klinikailag azonban nem lehet ezen a zugi elváltozások mindegyikét felismerni. Az a tény, hogy egy vagy több műtét sem vezet megfelelő eredményre, az a fenti hisztopatológiai elváltozásokkal is magyarázható, több más tényező mellett (2. g ábra).

Klinikai tünetek, amelyek felhívják a szülő, a védőnő, a gyermekorvos figyelmét a következők:

- fénykerülés,
- könnyezés,
- „szép nagy szem”,
- esetleg már születéskor borús, átlátszatlan cornea (1),
- nem ritka a két szem közötti nagy különbség annak ellenére, hogy mindkettő kóros.

Kézi réslámpával vagy operációs mikroszkóppal vizsgálva Descemet-repedéseket, ún. Haab-striákat láthatunk (2. a ábra). A szaruhártya diffúz borúsága a szemnyomás normalizálása után megszűnik, a Descemet-repedések természetesen nem. Az általunk gondozott gyermekek között a legnagyobb szaruhártya-átmérő 16 mm volt (2 eset). Ez műtéti nehézséget okozhat, mert nehéz lehet a szemgolyó lefelé nézetése a relatíve szűkebb szemrés miatt, másrészt pedig vékonyabb sclerára számíthatunk. A szemnyomás extrém magas lehet, akár 40-60 Hgmm is. Differenciáldiagnosztikailag a következőket kell kizárni: megalocornea, könnyezetés járó állapotok (könnyelvezető rendszer hibái, hibás szemhéjjállás, idegen test a conjunctiván vagy a corneában, erosio corneae, uveitis, trauma okozta eltérések), cornea ödémájával járó veleszületett rendellenességek (kongenitális hereditér dystrophia, posterior polymorph dystrophia, fogós szülés okozta Descemet-repedések).

A veleszületett glaukóma diagnózisa

A diagnózis felállítása ritkán okoz nehézséget, a fent felsorolt tünetek már felhívhatják a szülők és a neonatológus, gyermekorvos, védőnő figyelmét.

Kongenitális glaukóma gyanúja esetén mérni kell a cornea-átmérőt (limbustól-limbusig) mérőkörzővel (3. ábra), szükség esetén altatásban. A normális újszülöttkori cornea-átmérő 9,5-10,5 mm, amely egyéves életkorra 10,0-11,5 mm-re növekszik. Minden 12-12,5 mm fölötti cornea-átmérő abnormálisnak tekintendő. A vizsgált betegcsoportban 34 cornea volt 12 mm fölötti, négy esetben extrém nagy átmérőket találtunk (2 szemmen 15 mm, másik két szemmen 16 mm volt a horizontális átmérő). Az irodalmi adatok a sikertelen kezelés egyik okaként már a születéskor meglévő extrém nagy (16 mm) de már a 14 mm fölötti cornea-átmérőt is megjelöli. Ez az általunk követett kisgyermeknél is így volt 3 szem esetében, közülük kettőt enucleálni kellett, egy szem pedig minden kezeléssel dacolva 30-40 Hgmm-es szemnyomással, de használható látás nélkül a helyén van.

A szemnyomást az életkori normális értékekhez viszonyítva állítjuk be. Újszülött korban a normális szemnyomás 5 Hgmm, 1 éves életkor alatt átlag 8,9 Hgmm, az első évben 9,8 Hgmm, második évben 10,4 Hgmm, 3. évben 11,5 Hgmm, 4. évben 12,5 Hgmm, 5. évben 13,3 Hgmm. A szemnyomás évente 0,85

Hgmm-rel növekszik a felnőttkor eléréséig (14).

A centrális corneavastagságot is mérjük a monitorizálás során (CCT). Anyagunkban a legvékonyabb centrális corneavastagság: 385 mikrométer volt, nem a legnagyobb cornea-átmérő esetében és hosszú követés mellett is ebben a tartományban maradt (5, 15).

A nem dekompenzált de Haabstriás corneák közül több esetben 600 mikrométer körüli a CCT.

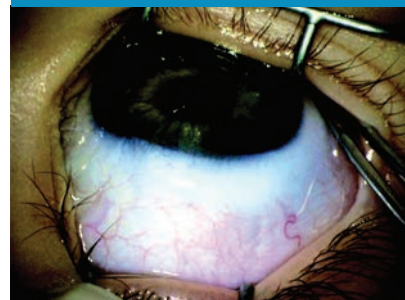
A követés során mérjük a szemgolyó tengelyhosszát és az aktuális refrakciót. Ezért a centrális corneavastagságot figyelembe vesszük, amikor az életkornak megfelelő szemnyomást próbáljuk elérni.

Megnéztük, hogy van-e összefüggés a nagy astigmiaival járó fénytörési hiba és a cornea-átmérő között? A legkisebb cylindert (-1,25 D) egy 13,5 mm-es cornea-átmérő esetében mértünk, a legnagyobb cylinderes fénytörési hiba (-9.5 D cyl) egy 14 mm-es átmérőjű corneával társult esetben fordult elő, mértünk -4,0 D fölötti cylindert 12 mm cornea átmérők eseteiben is. Adataink nem egyeznek teljesen az irodalmi adatokkal, miszerint a nagyobb átmérő esetében jellemzőbb az egyenetlen tágulás és így a nagyobb cylinder érték.

A kongenitális glaukóma kezelése elsősorban műtéti

Azon újszülöttek, akik átlátszatlan, borús corneával extrém magas szemnyomással születnek, mielőbb műtetre kell kerüljenek. Ennek egyik feltétele a narkózisra alkalmas állapot, amelyet csecsemőaltatásban járatos aneszteziológus ítél meg és a szemésszel együtt dönt a műtét időpontjáról. Jogosan merül fel az igény, hogy mindkét szemet egy időben operáljuk, ezt is közös elhatározásnak kell megelőznie minden körülményt mérlegelve (figyelmelen kívül hagyva azt a tényt, hogy a második szemműtétet hazánkban nem finanszírozzák ezekben a különleges esetekben sem). A műtét típusának megválasztását illetően egyes centrumokban az első választandó műtét a goniotomia (18). Ennek feltétele, hogy a látási

4. ábra: Trabeculectomia után 3 évvel diffúz nem cisztózus, jól funkcionáló lebény

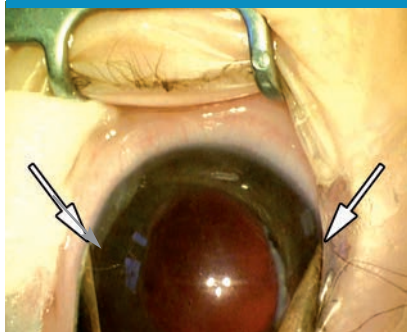


viszonyok jók legyenek, a szaruhártya tiszta legyen. Amennyiben ezek a feltételek nem adottak, akkor trabeculectomiát kell végezni (2. h, i ábra). Ez a második leggyakrabban választott műtét kisgyermekkori glaukómában, antimetabolit alkalmazásával vagy anélkül. Mivel a kisgyermek subconjunctivája vaszkos és mivel ez a fibroblastok rezervoárja, az intenzív hegesedés kivédésére antimetabolit használata javasolt (11). Mindezidáig ezzel kapcsolatos komplikációt nem észleltünk. A műtéti technikát illetően a *Moorfields munkacsoport* kutatási és klinikai eredményei alapján kidolgozott eljárást követjük. Ez a *Moorfields*-technika (20) szoros sebzárást biztosít, diffúz non-cysticus, jól működő lebennyel (4. ábra), ezzel minimalizálva a fertőzés lehetőségét, a posztoperatív endophthalmitis kialakulásának veszélyét. Egyes esetekben a buphthalmosus sclera nagyon vékony lehet, ennek felezése technikailag nehéz, magában hordozza a staphylooma kialakulásának veszélyét. Erősen ajánlott csarnokfenntartó eszköz alkalmazása (amely ma már többféle méretben elérhető) a műtét kezdetétől. Ezzel megakadályozhatjuk a csarnok sekélyé válását, csökkenthetjük a posztoperatív komplikációk kialakulásának lehetőségét.

A konzervatív kezelés (béta-blokkolók, alfa₂-agonisták, prostaglandin analógok, miotikumok) tekintetében az alábbi elvekhez tartjuk magunkat:

1. Kissúlyú újszülöttek, koraszülöttek béta-blokkolót csak gyermek-

3. ábra: Cornea átmérő mérése mikroszkóp alatt (14 mm), buphtalmosus szem



gyógyással való konzultáció után kaphatnak. Előnyben részesítendő az elhúzódo felszívódású 0,1% timolol gél, amely Magyarországon egyedi import alapján szerezhető be.

2. Alfa₂-agonisták adása újszülött korban, illetve kétéves kor alatt kontraindikált. Mellékhatások: apnoe, bradycardia, hipotenzió, somnolencia, súlyos letargia.
3. A karboanhidráz-bénítók mellékhatásai: metabolikus acidózis, hasmenés, letargia, étvágycsökkenés.
4. Prostglandin-analógok újszülött-, csecsemő- és kisgyermekkorai alkalmazásáról nem állnak rendelkezésre adatok, juvenilis glaukómában azonban adható.

Miotikumok alkalmazása kisgyermekkorban (is) limitált, indokolatlan az alkalmazása gyermekkorai glaukómában.

Ha egy vagy két trabeculectomia nem vezet eredményre, akkor sönt implantálása jön szóba (13, 16). Helyes az első, illetve a második trabeculectomiát 12 óra irányába vagy nasal felé helyezni, mert a söntöt technikailag könnyebb a temporális felső kvadránsba implantálni (az izomtapadások miatt) (2. c ábra). Sajnos a sönt-implantációk sem vezetnek mindig eredményre. Hegesedhet a lebeny, Tenon-ciszta alakulhat ki, amelyek újabb manipulációk végzését teszik szükségesé (subconjunctivális szteroid injekció, ún. lebeny-needling, a tenon-ciszta eltávolítása). Egyes centrumokban a tubust minden gyermeknél fedik felezett sclearalebennyel vagy Gortex-szel a conjunctiva zárása előtt. Az amnion szabadon levő tubus fedésére önmagában nem alkalmas.

Nem hagyható figyelmen kívül az a tény, hogy a kisgyermek az operált szemét dörzsöli/dörzsölheti, ami a conjunctivaseb szétválását okozhatja. Az időben (nem negyedik/ötödik műtétként) elvégzett söntműtétek működésének esélyei jobbak. A szülők és az operáló orvos, gondozó team közötti szoros kooperáció rendkívül fontos. A szülőknek érteniük kell a műtét lényegét és tudniuk kell a helyes cseppentési technikát. A műtét után elengedhetetlen a többszöri maszkos narkózisban történő vizsgálat.

Rendkívül fontosnak tartjuk, hogy söntműtét előtt (különösen, ha gyermeket folyamatosan felső légúti megbetegedés miatt kezelik) a műtét lényegét értő fül-orr-gégész vizsgálja meg és szükség esetén kezelje. Esetenként indokolt lehet tonsillectomia/adenotomia elvégzése is. A folyamatosan náthás gyermek az orrváladékát a szemébe dörzsöli, ez súlyos gyulladást tarthat fent, amelynek endophthalmitis és szem elvesztése lehet a következménye. A fent említett okok miatt nem elég, hogy az aneszteziológus a műtét előtt közvetlenül leszívja az orrváladékot. Amennyiben filtrációs vagy söntműtéten átesett csecsemő, kisgyermek lázas, náthás, és kötőhártyagyulladás van, haladéktalanul küldjük a műtétet végző intézetbe, az esetleges kórokozó(k) azonosítását végeztetjük. Blebitis vagy a legsúlyosabb komplikáció az endophthalmitis kialakulása esetén célzott, azonnali antibiotikus-kezelés indokolt.

A korai posztoperatív periódus alatt (8 hét) sűrűn (hetente) kell kontrollvizsgálatot végezni, később 3-6 havonta kell ellenőrzésre járni, amelynek része az állapot rögzítése, a szemnyomás mérése, a fundus

vizsgálata és az aktuális refrakció mérése, szükség szerint a szemüveg cseréje. Ha indokolt, akkor facialis okklúziót rendelünk az amblyopia elleni küzdelem jegyében. Felhívjuk a figyelmet az astigmia amblyopiát indukáló hatására és a megfelelő korrekció felírásának fontosságára (2. f ábra).

KÖVETKEZTETÉSEK

A pontos diagnózis megfelelő műszerezettséget, a gyógyítás szakértelmét, a követés elkötelezett követő csoportot, megfelelő családi háttérrel, szociális körülményeket is feltételez.

A konkordancia (partneri együttműködés) az egyes csoportok között a sikeres kezelés feltétele.

A gyermekkorai glaukóma korai diagnózisa és a kongenitális glaukóma korai műtétes kezelése elengedhetetlen feltétele az eredményes kezelésnek.

Éretlen újszülött vagy koraszülött és egy év alatti kisgyermek esetében a konzervatív terápia bevezetése, alkalmazása előtt gyermekgyógyászsal kell konzultálni.

A látásvesztés kongenitális/gyermekkorai glaukómában multifaktoriális, az esetek jelentős részében tengelymyopia, nagy astigmia alakul ki, az elülső szegmentum excesszív növekedése miatt lencsediszlokáció alakulhat ki, amely további műtéteket tesz szükségessé.

Az eredménytelenség oka lehet a már születéskor észlelt extrém buphthalmus, a súlyos elülső szegmentum dysgenesis, de lehet a szülők kooperációjának a hiánya is. Bizonyos esetekben a korai vagy sokkal korábbi sönt-implantáció lehet a megoldás (9, 10).

IRODALOM

1. Aapos Frequently Asked Question for Glaucoma in Childhood (<http://www.aapos.org/terms/conditions/55>)
2. Anderson DR. Pathology of the glaucomas. BrJ Ophthalmol 1972; 56: 146–57.
3. Anderson DR. The development of the trabecular meshwork and its abnormality in primary infantile glaucoma. Trans Am Ophthalmol Soc 1981; 79: 458–85.
4. Barkan O. Pathogenesis of congenital glaucoma: gonioscopic and anatomic observation of the angle of the anterior chamber in the normal eye and in congenital glaucoma. Am J Ophthalmol 1955; 40:

- 1–11.
5. Bradfield YS, Melia BM, RepkaMX, et al. Pediatric Eye Disease Investigator Group. Central corneal thickness in children. *Arch Ophthalmol* 2011; 129 (9): 1132–8.
 6. European Glaucoma Society: Terminology and guidelines for glaucoma: Savona, Dogma S.r.l. 2008. (letöltés:www.EUGS.org.)
 7. Hilton C, Beck A. Congenital Glaucoma and other Children Glaucomas. Section 4: Chapter 31. Glaucoma. In Shaarawy TM, Sherwood MB, Hitchings RA, Crowston JG, editors. Saunders Elsevier; 1: 369–381 ISBN: 978-0-7020-2976 6–9.
 8. Ho CL, Walton DS. Primary congenital glaucoma: 2004 Update *JPOS* 2004; 41: 271–288.
 9. Holló G. Ahmed S-2 és FP-7 típusú csarnokvíz-elvezető implantátumokkal nyert középtávú eredményeink magas szemnyomású, más filtrációs módszerrel sikeresen nem kezelhető glaukómás szemeken. *Szemészet* 2009; 146: 83–89.
 10. Holló G, Kerényi Á, Kékedi R, Sziklai P, Milibák T: A glaucomaellenes filtrációs műtét indikálása Magyarországon 2011-ben: túl későn cselekszünk. *Szemészet* 2011;148:117–122.
 11. Khaw PT. Advances in glaucoma surgery: evolution of antimetabolite therapy. *J Glaucoma* 2001; 10: S81–4 (Pubmed)
 12. Khaw PT, Sarodia U. Achieving the Perfect Postoperative Conjunctiva: *Glaucoma Today* 2007; 5: 32–34.
 13. O. Malley Schotthoefer E, Yanovitch TL, Freedman SF. Aqueous drainage device surgery in refractory pediatric glaucomas: I. Long term outcomes. *JAAPOS* 2008; 1: 33–9. Epub 2007 Oct 17
 14. Moller HU. Milestones and Normativ Data in Pediatric Ophthalmology and Strabismus Chapter 5. pp. 32–41. D. Taylor. Hoyt CS Elsevier Sanders Sec ed.
 15. Muir KW, Jing Jin, ShF Freedman. Central Corneal Thickness and Its Relationship to Intraocular Pressure in Children. *Ophthalmology* 2004; 111: 2220–2223.
 16. Ou Y, Law SL, Coleman AL, et al. Outcomes of Ahmed Glaucoma Valve Implantation in Children With Primary Congenital Glaucoma. *Arch Ophthalmol* 2009; 127: 1436–1441.
 17. Papadopoulos M, Cable N, Rahi J, et al. BIG Eye Study Investigators: The British Infantile and Childhood Glaucoma. *BIG Eye Study Invest. Ophthalmol Vis Sci* 2007 vol. 48 no 94100–4106.
 18. Papadopoulos M, Khaw PT. Advances in the management of pediatric glaucoma: *Eye* 2007; 21: 1319–1325.
 19. Sarfarazi M, Akarsu AN, Hossain A, et al. Assignment of a locus (GLC3A) for primary congenital glaucoma (Buphthalmos) to 2p21 and evidence for genetic heterogeneity. *Genomics* 1995; 30 (2): 171–7.
 20. Sumit D, Peng TK. The Moorfields Safer Surgery System: *Middle East African Journal Ophtlamology* 2009; 16 (3): 112–115.
 21. Tawara A, Inomata H. Developmental immaturity of the trabecular meshwork in congenital glaucoma. *Am J Ophthalmol* 1981; 92: 508–25.

LEVELEZÉSI CÍM

Dr. Bausz Mária, 1083 Budapest, Tömő u. 25–29.
E-mail: bm@szem1.sote.hu

Fiatal felnőttben kialakult retinális vénás keringészavar és agyi aneurizma esete

RÉCSÁN ZSUZSA, KOVÁCS ERIKA, SZEPESSY ZSUZSA

Semmelweis Egyetem, Szemészeti Klinika, Budapest
(Igazgató: Prof Dr. Németh János egyetemi tanár)

Közleményünk célja egy 32 éves nőbeteg esetének bemutatása, akiben retinális vénás ágelzáródást és intracerebrális aneurizmákat találtunk. Kongenitális arteriovenosus érelváltozást feltételeztünk. A diagnosztikus problémákat és a kezelési lehetőségeket elemeztük.

Retinal vein occlusion and intracerebral aneurysm in a young adult

The aim of this report was to present a 32-year old female's case with branch retinal vein occlusion and intracerebral aneurysms. Congenital arteriovenous malformation was suspected. The diagnostic and treatment options are discussed.

KULCSSZAVAK

retinális vénás ágelzáródás, intracerebrális aneurizma, kongenitális arteriovenosus érelváltozás

KEYWORDS

branch retinal vein occlusion, intracerebral aneurysm, congenital arteriovenous malformation

A retina vénás keringési zavara a látáskárosodás gyakori oka. Egybegyűjtött adatok alapján a népességben egymillió lakosra számítva évente 520 esetben alakul ki vénás keringészavar. Az ágelzáródás 2-3-szor gyakrabban fordul elő, mint a törzselzáródás (14, 22). Ismert, hogy a vénás keringészavar inkább a középkorú és idősebb nemzedéket, az 50 év feletti korosztályt érinti. Ausztráliában végzett tanulmány alapján a betegség előfordulási gyakorisága 49 és 60 év között 0,7%, míg 80 év felett 4,6% (15). Az 50 évesnél idősebbekben a vénás keringészavar leginkább magasvérnyomás-betegséghez, hyperlipidaemiához, diabetes mellitushoz társul. Fiatalabb életkorban a szemfenéki vénás keringészavar kialakulásában egyéb té-

nyezőknél lehet nagyobb szerepe. Jelen tanulmányunkban egy vénás ágelzáródás tüneteit mutató beteg kórtörténetét ismertetjük.

ESETISMERTETÉS

Szemészeti vizsgálatok

A 32 éves nőbeteget 2007 decemberében a bal szem véletlenül észre vett látásromlása miatt utalták klinikánkra. Automata refraktometria után meghatároztuk a legjobb korrigált látóélességet, amely a jobb szem 1,0, a bal szem 0,1 volt. A szemnyomás mindkét oldalon normális volt. Réslámpával megvizsgáltuk az elülső szegmendumot. Jobb oldalon caput medusae jellegű tágult episclerális ereket figyeltünk meg. Baloldalon az elülső szegmentum ép, békés volt, az elülső

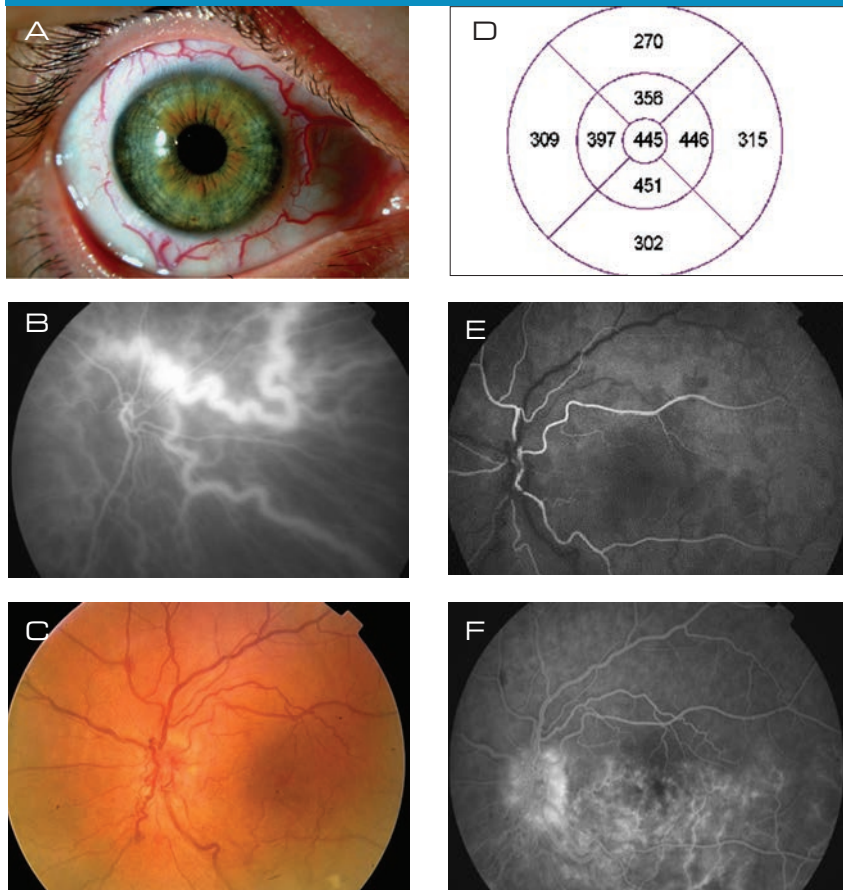
szegmentumban neovaszkularizációt, afferens pupilláris defektust nem találtunk. Szemfenéken, jobb oldalon ép papilla és macula volt látható, az artériák és a vénák mind a négy negyedben kanyargós lefutásúak voltak, csaknem hurokszerű kanyarulatokat lehetett megfigyelni. A papillától nasalisán egy igen tág kanyargós chorioidea eret látunk. A periférián kóros eltérést nem találtunk. Bal szemben az elmosódott szélű, mérsékelten hyperaemiás papilla szélén apró csíkos vérzések mutatkoztak, a peripapillaris kiserek teltek, kanyargósak, torz lefutásúak voltak. A papilla körül dugóhúzó szerűen kanyargós erek voltak megfigyelhetőek. A macula megvastagodott, ödémás, a vénák, különösen az alsó temporális ág, telt, kanyargós volt. Az alsó

temporalis negyedben mind az artérián, mind a vénán hurokra emlékeztető elváltozást figyeltünk meg. A jobb szemben látott episclerális vénás tágulat miatt B-képes ultrahangvizsgálatot végeztünk (10 MHz fej, Erbe-Sonomed), az orbitában egyik oldalon sem találtunk kóros eltérést. A maculát optikai koherencia tomográfiával képeztük le (Stratus OCT: 4.1 verzió, 2012-től: RTVue 100 OCT). A műszerekbe épített szoftver segítségével meghatároztuk a retina vastagságát. Optikai koherencia tomográfiával a jobb oldal eltérés nélküli volt, a centrális fovea vastagság 232 μm . A bal oldalon cisztoid maculaödéma, körülírt fovealeválás ábrázolódt, centrális fovea vastagság: 675 μm volt. Fundusfotót készítettünk (Topcon funduskamera). Fluoreszcen angiográfiával (FLAG) bal oldalon az alsó arteriovenosus kereszteződést követően a retinális vénaág kifejezetten tágult, benne a keringés lelassult, a kereszteződés és a papilla közötti szakaszon az áramlás turbulenssé vált. A macula alatt tágult kapillárisok, mikroaneurizmák, illetve ezen erekből a cisztoid maculaödémának megfelelően virágsziromra emlékeztető szivárgás volt látható a késői felvételeken. A kapilláris ág az alsó temporalis negyedben artéria és a vénaág közötti területben, körülbelül 3-4 papillányi részen jelentősen károsodott, a meglévő kapillárisok tágultak voltak. A papillán és körülötte dugóhúzszerűen kanyargós telt vénákat figyeltünk meg. A késői felvételeken, jobb oldalon tág, kanyargós chorioidea erek hipofluoreszcens árnyai rajzóldtak ki. Emiatt indocianin zöld angiográfiát is végeztünk. Kóros keringést nem tapasztaltunk, de a papilla körül és mellette nasálsan jól láthatóak voltak az igen telt kanyargós nagy chorioidea erek (1. ábra).

Vélemény

A bal szem látásromlását a maculaödémát okozó alsó temporalis vénaágelzáródás magyarázta. A jobb oldalon megfigyelt episclerális vénatágulat, mindkét szemfenéken a szokatlan kanyargós érlefutás, bal oldalon mind a négy negyedben

1. ábra: A beteg szemészeti állapotában észlelt eltérések az első vizsgálat alkalmával 2007-ben. A-B: A jobb szem réslámpás képén a caput medusae-szerű episclerális értágulat és a szemfenéken az indocianin-zöld angiográfiás felvételen kirajzolódó tágult, kanyargós nagyerek. C-F: A bal szemfenék fotója, optikai koherencia tomográfiával nyert vastagsági térképe és fluoreszcen angiográfiával készült korai és késői képe



megfigyelt tágult artériák és vénák, felvetették a retinális arteriovenosus érmalformáció, valamint az orbitalis-intracranialis érleváltozás lehetőségét.

Kivizsgálás

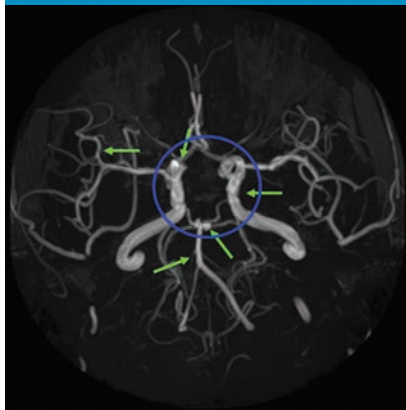
Mivel a panasz hátterében vénás keringésszavart találtunk, a beteget a klinikánkon vénás keringésszavar esetén alkalmazott protokoll szerint elkezdjük kivizsgálni. Ugyanakkor a beteget koponya MR-vizsgálatra is elküldtük.

Betegünket ismételtelen részletesen kikérdeztük hipertónia, diabetes mellitus, dyslipidaemia, kardiovaszkuláris betegségek irányában: stroke, koronáriabetegség, perifériás artéria betegség, dohányzás, gyógy-

szerszedés, fizikai aktivitás, terhességi patológia, más szervekben trombózis, egyéb betegségek: különös tekintettel a hiperviszkozitással járó kórképekre. A beteg távoli anamnézisében az appendectomián kívül egyéb említésre érdemes esemény nem történt. Gyógyszert rendszeresen nem szedett, naponta 10 szál cigarettát szívott. A követési idő során a dohányzást abba hagyta, 2009-ben spontán abortusza volt.

A beteg belgyógyászati, kardiológiai státusa fizikális vizsgálattal negatív volt. Fül-orr-gégészeten, fogszaton gócot nem találtak. A rutin laborvizsgálatok (vérkép, vizelet, vércukor, lipidek, máj-, vesefunkció, elektrolitek, CRP), valamint a

2. ábra: Aneurizmák a circulus arteriosus Willisii-ben



kardiológiai vizsgálat (EKG, ABPM, carotis és mellkasi nagyerek ultrahang Doppler-vizsgálata, echokardiográfia) kóros eltérést nem mutatott. Az összefehérje és immun-elektroforézis során monoklonális gammopathia nem volt kimutatható. Az immunológiai vizsgálatokban szintén nem találtak kórosat (ANA, P6 ENA, Scl-70, Jo-1, RNP, Sm, SS-A, SS-B, LKS, kardiolipin szűrés, antikardiolipin-antitest meghatározás). A hematológiai vizsgálat familiáris trombofiliát, antifoszfolipid-szindrómát nem igazolt (INR, aktivált parciális tromboplastin-idő, trombin-idő, fibrinogén, D-dimer, antitrombin III, protein C, APC-R, lupus anti-koaguláns, VIII alvadási faktor, homocisztein-meghatározás).

A koponya MR-en és az MR-angiográfián, DSA-felvételeken a bal oldali a. cerebelli superior eredésénél 3-4 mm nagyságú és a jobb oldali a. cerebri posterior eredésénél, bal oldalon az a. hypophysealis superior eredésének megfelelően 2-3 mm nagyságú, lekerekített szélű aneurizmák ábrázolódtak. A sinus cavernosusok szabályosak, a v. ophthalmica superiorok normális tá-gasságúak voltak (2. ábra).

Hasi-kismedencei ultrahangvizsgálatot kértünk esetlegesen az aortán lévő malformáció, policisztás vese kimutatására, az echográfia kóros eltérést nem mutatott.

Az MR-lelet birtokában látótér-vizsgálatot (Octopus) végeztünk, kóros eltérést nem találtunk.

Diagnózis

A retinalis arterio-venosus érmalformációhoz központi idegrendszeri éreltérések, agyalapi, kisagyi aneurizmák társultak. A retinális érelváltozás szövödményeként vénás ágelzáródás alakult ki.

Követés, terápia

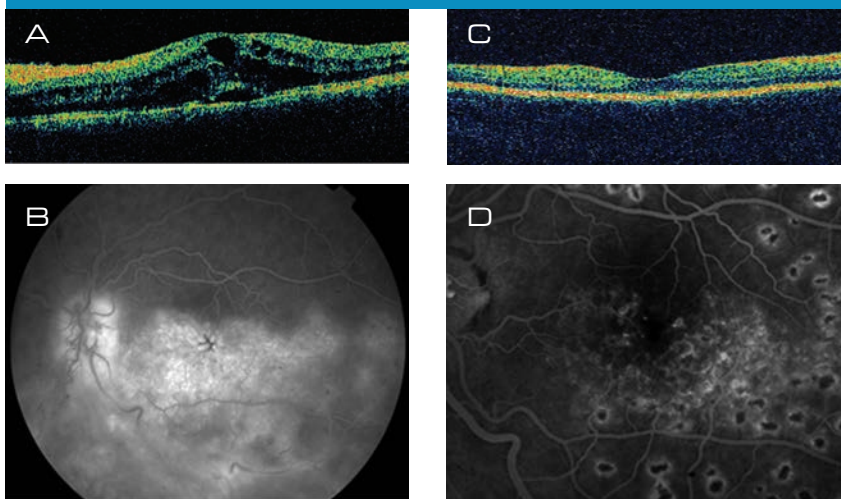
Az idegsebészeti konzílium a megfigyelés mellett döntött, majd 2009 augusztusában a bal arteria cerebelli superioron lévő aneurizma endovaszkuláris zárását végezték el micrus spirálokkal. A műtét kapcsán végzett angiográfia során a bal carotis interna cavernosus szakaszán 8 mm körüli értágulatát, valamint a jobb art. cerebri posterior és a bal art. hypophysealis superior apró telődési többletét is kimutatták. A műtét után a beteg havonta fellépő, 2-3 napig tartó tarkótáji fejfájásról panaszkodott, amelynek során a hang zavarta, hányinger, hányás nem kísérte. 2010 novemberében a fejfájást jobb kéz túlsúlyú, de mindkét kéz I-III. ujj, valamint a talp időnkénti zsibbadása kísérte.

Fejfájás ambulancián érederetű fejfájást véleményeztek, gyógyszerbeállítást követően a panaszok csaknem teljesen megszűntek. A kontroll angiográfiás vizsgálat 2011 májusában új eltérést, illetve méretbeli változást nem mutatott.

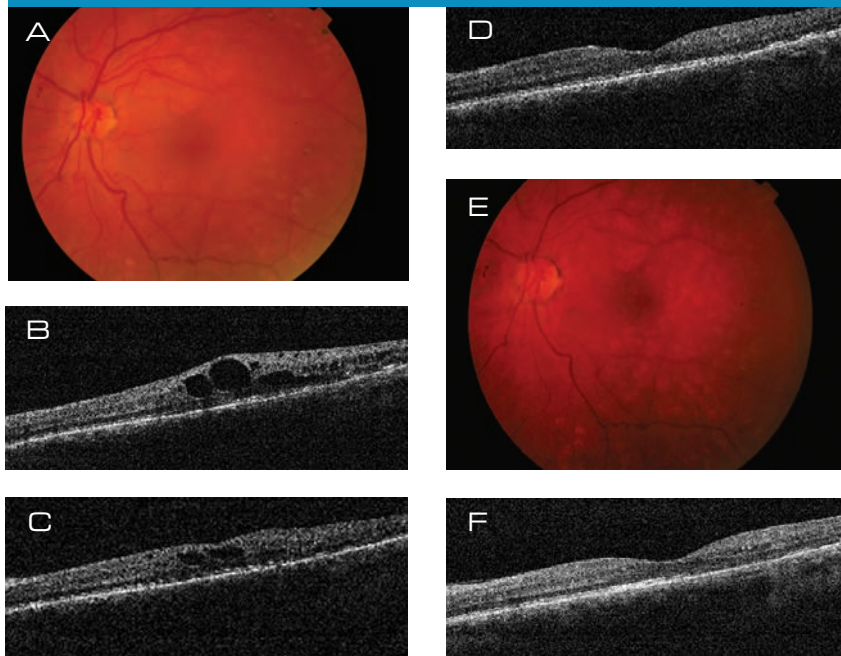
Bal oldalon, a hátsó póluson patkó alakban frekvencia kettőzött Nd-YAG lézerrel (hullámhossz: 532 nm) koagulációt végeztünk (125 μ jelátmérő/200 ms/220-350 mW/151 koagulum). Három hónappal később a maculaödéma csaknem teljesen megszűnt (centrális retina-vastagság 218 μ), a bal szem legjobb korrigált látóélessége 0,8-ra javult. A beteget 3 havonta ellenőriztük.

2011 novemberében a beteg látása ismét romlani kezdett (Vod: 1,0; Vos 0,3 ünj), a maculaödéma visszatért (centrális retinavastagság: 436 μ), intravitrealisan 0,7 mg-os dexamethason implantátumot adtunk. Két héttel később Vos -1,0 Dsp=0,9; a centrális fovea vastagság: 212 μ . Öt hónappal később azonban a bal szem látása ismét megromlott (Vos: 0,2 ünj), cisztoid maculaödéma miatt a centrális retinavastagság: 355 μ . A beteg ismételen dexamethason implantátumot kapott. Két héttel későbbi vizsgálaton, a bal szemén a látás jelentősen javult (Vos 1,0), szemnyomása 2 \times brinzolamid és timolol kombinált cseppel kompenzált, a cisztoid ürök csaknem teljesen eltűntek (centrális retinavastagság: 346 μ). Két hónappal később a látás továbbra is teljes maradt, ép tomogram ábrázolódt, a centrális retinavastagság 257 μ volt.

3. ábra: A bal szemfenéken lézerkezelést végeztünk átmenetileg jó eredménnyel. A-B: a lézerkezelés előtt. C-D: lézerkezelés után 3 hónappal készült OCT- és FLAG-felvételek



4. ábra: A maculaödéma változása a 2. intravitrealis dexamethason implantáció után Fundusfotó és OCT-leképezések. A-B: Az implantáció előtt. C: Egy héttel az implantáció után. D: Két héttel az implantáció után. E-F: 2 hónappal az implantáció után



MEGBESZÉLÉS

A vénás ágelzáródás gyakori retinális keringészavar, többnyire az 50 évesnél idősebbekben fordul elő. Jól ismert, hogy főként az arteriovenosus kereszteződésben alakul ki. Kimutatták, hogy az 50 évesnél fiatalabbakban a hipertónia, hyperlipidaemia, az emelkedett testtömegindex, a dohányzás ugyanúgy kockázati tényező, mint az idősebb betegekben (10). Esetünkben is megtaláljuk rizikótényezőként a dohányzást. Az egyéb laborvizsgálatok, beleértve a véralvadási paraméterek vizsgálatát, negatív eredménnyel zárultak. A beteget sikertelenül lebeszéltem a dohányzásról, a kontrollvizsgálatokon a laboreredményekben továbbra sem szerepelt kóros eredmény.

A szokatlan episcleralis és szemfenéki értágulat arteriovenosus ér-malformáció gyanúját vetette fel. Bár az anamnézisben trauma nem szerepelt, az orbita ultrahangvizsgálata során carotideo-cavernosus fisztulára utaló jeleket kerestünk. Az a. carotis interna sinus cavernosuson áthaladó szakaszán lévő

aneurizmák megrepedhetnek. A subarachnoidealis vérzés ilyenkor ritka, ugyanakkor carotideo-cavernosus fisztula alakulhat ki. Az orbita ultrahangvizsgálata azért lehet hasznos, mert ekkor a n. opticust kályhacsőszerűen megkerülő tágult ér figyelhető meg (18, 19, 17).

Képpalkotó eljárásokkal intracranialis az agy alapon és a kisagyban találtunk saccularis jellegű aneurizmákat, a sinus cavernosusban telődési rendellenességet. A saccularis aneurizmát fejlődési rendellenességnek tartják, amely azonban születéskor még nincs jelen. Az aneurizma kialakulásában hipertónia, az artériafal degeneratív elváltozásai, a kötőszövet örökletes betegsége (*Ehlers–Danlos-szindróma*), valamint phacomatózisok (pl. neurofibromatosis I) játszhatnak szerepet. Első és másodfokú rokonok is érintettek lehetnek. A saccularis aneurizmák coarctatio aortae-vel, policisztás vesével társulhatnak. Többnyire a circulusarteriosus Willisii-ben fordulnak elő. A legtöbb esetben subarachnoidealis vérzés kapcsán fedezik fel. Esetünkben a ki-

vizsgálás során ezek a kórképek kizárhatók voltak.

A szemfenéki kép alapján felvetődhet a kongenitális arterio-venosus összeköttetés lehetősége. Ekkor az abnormálisan tágult nagyobb retinális erek mellett a kapilláris hálózat kóros vagy hiányzik. A bemenő és kimenő erek közötti közvetlen kapcsolatra hívhatja fel a figyelmet a fluoreszcien angiográfia során megfigyelhető gyors tranzitidő (3). Az elváltozás általában egyoldali, több gócnban is kialakulhat, de a peripapillaris terület és a felső temporalis negyed a legjellemzőbb hely (12). *Archer és munkatársai* (2) a kórképnek 3 formáját írták le a nagyobb erek és a kapilláris hálózat érintettsége alapján. Az 1. típusban a tágult nagy erek mellett megfigyelhető kapilláris ág, de már sérült, benne szintén tágult erek láthatók. A 2. típusban a kapilláris ág hiányzik, a torz lefutású, telt nagyobb erek közvetlen összeköttetésben állnak egymással. A 3. típus a 2. forma súlyos változata, ekkor az erek olyannyira tágak, hogy nem lehet megkülönböztetni az artériákat és a vénákat. *Mansour* (12) a retinális arteriovenosus összeköttetésnek 3 súlyossági fokát határozta meg:

- 1. fok kóros összeköttetést határoz meg az arteriolák és a venulák között,
- 2. fok kóros kapcsolatot jelent artériaág és vénaág között,
- 3. fok a teljes érhálózatban az erek súlyos tágulatát takarja.

A kórkép megjelenése idővel változik (1,21). Az 1. stádiumban általában nincs látászavar. A 2. stádiumban a betegnek enyhe látási panaszai lehetnek, cerebrális arterio-venosus eltéréseket találhatnak. A 3. stádiumban a kóros erek teljesen elfoglalhatják a látóidegfő helyét. Számos egyéb szövődésmint alakulhat ki. Intraretinális és üvegtesti vérzést, aneurizma képződést, neovaszkuláris glaukómát, artériás vagy vénás keringészavart, macula lyuk kialakulását írták le. Ebben a stádiumban nagyon gyakran kimutatnak intracranialis is érelváltozásokat (5, 13, 16, 20, 23, 24, 25, 29).

A 2. és 3. formát racemosus angiómának vagy arteriovenosus aneurizmának, fisztulának is nevezik, bár valójában sem angiomáról, sem aneurizmáról vagy fisztuláról nincs szó. A kórfolyamatot legjobban a kóros arteriovenosus összeköttetés elnevezés jellemzi. A típusosan a kongenitális retino-cefalikus érmalformáció (*Wyburn–Mason-szindróma*, *Bonnet–Dechaume–Blanc-szindróma*) retinális, cerebrális és bőrben megfigyelhető érelváltozást jelent. A tüneteket az 1. táblázatban foglaltuk össze. A bőrelváltozások az arcon figyelhetők meg leginkább: ajkakon, fül körül értágulat. Egyidejűleg érintett lehet a maxilla, mandibula és az os zygomaticum, mivel bennük is kialakulhat arteriovenosus sönt. Az agyi erek közül leggyakrabban az a. cerebri mediában mutatható ki aneurizma, a chiasmális, hypophysealis mesencephalicus régióban. Leírtak aneurizmákat a frontális régióban az a. carotis interna szifonjának megfelelően és a hátsó cerebrális területben, az a. cerebri posterioron, valamint az agyalapon (30, 26).

A kórkép hátterében a primitív retinális mesenchymalis sejtek kóros érését feltételezik. Az elemi kapilláris hálózat a 15-16. gesztációs héten jelenik meg. A retinális artériák és vénák kapillárisokból fejlődnek. Kongenitális arteriovenosus érmalformáció esetén a kapilláris hálózat kiterjedt retrakciója következtében az artériák és a vénák között néhány nagyobb csatorna alakul ki, elvezetve a vért a károsodott kapilláris ágyban (2). Esetünkben nehéz eldönteni, hogy a kapilláris ágy károsodása, valamint az alsó és a felső értörzsek közötti összeköttetések elsődlegesen vénás keringészavar, vagy racemosus érelváltozás következménye. Vénás keringészavar esetén kollaterális keringésről van szó, amikor az elzárt területek körül a meglévő artériákból, vagy vénákból újonnan kapillárisok formálódnak. A racemosus érelváltozás kóros arteriovenosus összeköttetést jelent, a fluoreszcen angiográfia során a keringési idő rövid, szivárgás nem tapasztalható. Az arteriovenosus malformáció

mellett szól, hogy a bal szemfenéken nemcsak az elzáródott területben, hanem mind a négy negyedben, de főként a temporalis kvadránsokban észleltünk tág, torz lefutású ereket. A szindrómára utal az intracranialis érintettség. Típusosan az elváltozások féloldali megjelenését írták le, kétoldali megjelenés irodalmi ritkaság (11). Esetünkben a jobb szem is érintett volt. A tágult episclerális és chorioidea erek az öt-éves követési idő során nem változtak.

A kórkép kezelése nehéz, fontosnak tartják a megfigyelést, a beteg szoros követését (6). Az aneurizmák endovaszkuláris zárásával a betegség mortalitása csökkenthető (7). Az idegsebészeti beavatkozások közül esetünkben a radiosebészeti zárást választották. Esetünkben az érmalformáció szövődményeként kialakult vénás ágelzáródás, következményes cisztoid maculaödéma miatt lézerkezelést, majd a visszatérő maculaödéma miatt intravitrealisan dexamethason implantátumot alkalmaztunk. A lézerkoaguláció az ágelzáródáshoz társuló maculaödéma jól ismert alapvető kezelési módja (28). Mivel az ödéma kiújult, a látás megromlott más kezelési lehetőséget kellett választanunk. A kortikoszteroidok a maculaödéma kialakulásának számos pontját képesek befolyásolni. Gyulladáscsökkentő hatásuk révén csökkentik az érpermeabilitást, gátolják a fibrinlerakódást, a leukociták mozgását, a gyulladásos sejtek kiáramlását, az elzáródás helyén való felgyülemelésüket, stabilizálják az endothelsejtek tight junction kapcsolatát, gátolják a VEGF, prosztanglandinok, citokinek szintézisét. Az általunk alkalmazott implantátum 5 hónapon át gátolta a maculaödéma kialakulását. Ismételt adásával újra jó eredményt lehetett elérni, ahogy ezt a nagy multicentrikus tanulmányokban is közzétették (8,9). A glükokortikoidoknak számos szemészeti mellékhatása ismert, ennek genetikai hátterével több magyar kutató is foglalkozott (27,4). Ese-

tünkben a kialakult szemnyomás-emelkedés szemcseppel kompenzálható volt.

A kongenitális arterio-venosus malformáció ritka kórkép. Megjelenése sporadikus, nem örökletes, többnyire féloldali. A tágult, torz lefutású erek, a károsodott kapilláris ágy felvetheti az arteriovenosus érmalformáció lehetőségét. E gyanú esetén az agyi érelváltozás lehetőségét MR-vizsgálatokkal ki kell zárni. A

1. táblázat: A kongenitális arteriovenosus érmalformáció tünetei

Szemészeti tünetek
<ul style="list-style-type: none"> • Conjunctivalis értágulat. • Látászavar; féloldali vakság. • Retinális érelváltozások.
<ul style="list-style-type: none"> – Kiterjedt vagy körülírt. – Papilla körül. – Gyakran a felső temporalis negyedben. – Komplikációk: artéria, vénaág vagy törzselzáródás, szekunder glaukóma, neovaszularizáció, maculalyuk.
<ul style="list-style-type: none"> • N. opticus atrófia cerebrális érmalformáció miatt. • Szemmozgászavar; dyplopia, nystagmus (többnyire agytörzsi, középagyi lézió miatt).
Orbitalis érintettség
<ul style="list-style-type: none"> • Pulzáló exophthalmus. • Féloldali proptosis. • Aneurizma az a. ophthalmicán.
Cerebrális érintettség
<ul style="list-style-type: none"> • Fejfájás. • Surranás (főképp a szemgolyó, illetve temporalis régió felett). • Szövődmények.
<ul style="list-style-type: none"> – Hemianopia. – Facialisparesis. – Hemiparesis. – Subarachnoidealis, intracranialis vérzés. – Konvulzió.
Egyéb szervek érintettsége
<ul style="list-style-type: none"> • Érmalformáció a bőrben (arcon, occipitalis régióban, fül körül, ajkban, felső végtagon). • Orrvérzés. • Vérzés az ajkából, szájüregből fül körül érmalformáció. • Testfél növekedésbeli elmaradása. • Vesében érmalformáció.

cerebrális érmalformáció endovaszkuláris zárása az elváltozás méretétől és helyétől függ, a subarachnoidealis vérzés megelőzése érdekében mindenképp mérlegelendő. A retinaelváltozások direkt lézer koagulációját nem tartják ésszerűnek. A lézerkezelés szövődményes vénás

keringészavarban, neovaszkuláris glaukóma esetén jön szóba.

A beteg rendszeres ellenőrzése feltétlenül szükséges. A kórkép szövődményeként kialakult, maculaödémát okozó vénás keringészavar kezelésében az intravitrealis szteroid-implantáció új lehetőség.

Köszönetnyilvánítás

A szerzők ezúton szeretnék köszönetüket kifejezni *dr. Berentei Zsolt-nak* és *dr. Karlinger Kingának* a beteg neuroradiológiai vizsgálatában és kezelésében nyújtott segítségükért, valamint *dr. Nemes Lászlónak* a beteg hematológiai kivizsgálásáért.

IRODALOM

1. Augsburger JJ, Goldberg RE, Shields JA. Changing appearance of retinal arteriovenous malformation. *Graefes Arch Clin Exp Ophthalmol* 1980; 215: 65.
2. Archer DB, Deutman A, Ernest JT, Krill AE. Arteriovenous communications of the retina. *Am J Ophthalmol* 1973; 75: 224.
3. Boiling JP, Buettner H. Acquired retinal arteriovenous communications in occlusive disease of the carotid artery. *Ophthalmology* 1990; 97: 1148.
4. Boyle B, Korányi K, Patocs A, et al. Polymorphisms of the glucocorticoid receptor gene in Graves' ophthalmopathy. *British Journal of Ophthalmology* 2008; 92: 131–134.
5. Brown GC, Donoso LA, Margargal LE. Congenital retinal macrovessels. *Arch Ophthalmol* 1982; 100: 1430.
6. Dayani PN, Sadun AA. A case report of Wyburn-Mason syndrome and review of the literature. *Neuroradiology* 2007; 49: 445–456.
7. Goldenberg-Cohen N, Curry C, Miller NR, et al. Long term visual and neurological prognosis in patients with treated and untreated cavernous sinus aneurysms. *Neurol Neurosurg Psychiatry* 2004; 75: 863–867. doi: 10.1136/jnnp.2003.020917
8. Haller JA, Bandello F, Belfort R Jr for the OZURDEX GENEVA Study Group: Randomized, sham-controlled trial of dexamethasone intravitreal implant in patients with macular edema due to retinal vein occlusion. *Ophthalmology* 2010; 117: 1134–1141.
9. Haller JA, Bandello F, Belfort RJ, et al. Dexamethasone intravitreal implant in patients with macular edema related to branch or central retinal vein occlusion, twelve-month result. *Ophthalmology* 2011; 117: 1134–1146.
10. Lam HD, Lahey JM, Kearney JJ, et al. Young patients with branch retinal vein occlusion. A Review of 60 Cases. *Retina* 2010; 30: 1520–1523.
11. Kim I, Kim OH, Suh JH. Wyburn-Mason syndrome: an unusual presentation of bilateral orbital and unilateral brain arteriovenous malformations. *Pediatr Radiol* 1998; 28: 161.
12. Mansour AM, Walsh JB, Henkind P. Arteriovenous anastomoses of the retina. *Ophthalmology* 1987; 94: 35.
13. Mansour AM, Wells CG, Jampol LM, et al. Ocular complications of arteriovenous communications of the retina. *Arch Ophthalmol* 1989; 107: 232.
14. McIntosh RL, Rogers SL, Lim L, et al. Natural history of central retinal vein occlusion: An evidence-based systematic review. *Ophthalmology* 2010; 117: 1113–1123.
15. Mitchell P, Smith W, Chang A. Prevalence and associations of retinal vein occlusion in Australia. The Blue Mountains Eye Study. *Arch Ophthalmol* 1996; 114:1243–7.
16. Munoz FJ, Rebolledo G, Cores FJ, et al. Congenital retinal arteriovenous communication associated with a full-thickness macular hole. *Acta Ophthalmologica* 1991; 69: 117.
17. Nagy ZZs, Németh J, Süveges I, Lányi F. A case of paradoxical worsening of dural-sinus arteriovenous malformation syndrome after neurosurgery. *Eur J Ophthalmol* 1995; 5: 265–70.
18. Németh J, Forster T. Carotideo-cavernosus fistula diagnózisa ultrahanggal. *Szemészet* 1993; 130: 25–27.
19. Németh J, Harkányi Z, Hummel F. Non-invasive volumetric blood flow measurement in the orbit. *Br J Ophthalmol* 2003; 87: 917–92.
20. Panagiotidis D, Karagiannis D, Tsoumpris I. Spontaneous development of macular ischemia in a case of racemosehemangioma. *Clinical Ophthalmology* 2011; 5: 931–932.
21. Pauleikhoff D, Wessing A. Arteriovenous communications of the retina during a 17-year follow-up. *Retina* 1991; 11: 433.
22. Rogers SL, McIntosh RL, Lim L, et al. Natural history of branch retinal vein occlusion: An evidence-based systematic review. *Ophthalmology* 2010; 117: 1094–1101.
23. Schatz H, Chang LF, Ober RR, et al. Central retinal vein occlusion associated with retinal arteriovenous malformation. *Ophthalmology* 1993; 100: 24.
24. Schmidt D, Pache M, Schumacher M. The Congenital unilateral retinocephalic vascular malformation syndrome (Bonnet-Dechaume-Blanc syndrome or Wyburn-Mason syndrome). *Surv Ophthalmol* 2008; 53: 227–249.
25. Shah GK, Shields JA, Lanning RC. Branch retinal vein obstruction secondary to retinal arteriovenous communication. *Am J Ophthalmol* 1998; 126: 446.
26. Shields JA, Shields CL. *Intraocular Tumors: A Text and Atlas*. Philadelphia: WB Saunders; 1992. p. 394–418, 514–535.
27. Szabó V, Borgulya G, Filkorn T, et al. The variant N363S of glucocorticoid receptor in steroid-induced ocular hypertension in Hungarian patients treated with photorefractive keratectomy. *Mol Vis* 2007; 13: 659–666.
28. The Branch Vein Occlusion Study Group. Argon laser photocoagulation for macular edema in branch vein occlusion. *Am J Ophthalmol* 1984; 98: 271–82.
29. Tilanus MD, Hoyng C, Deutman AF. Congenital arteriovenous communications and the development of two types of leaking retinal macroaneurysms. *Am J Ophthalmol* 1991; 112: 31.
30. Tlucek PS, Moreau A, Siatkowski RM, et al. Twisted Mess. *Surv Ophthalmol* 2012; 57: 78–82.

A Scheimpflug-kamera szerepe a keratoconus diagnosztikájában klinikánkon

KOVÁCS ILLÉS, MIHÁLTZ KATA, TAKÁCS ÁGNES, FILKORN TAMÁS,
NAGY ZOLTÁN ZSOLT

Semmelweis Egyetem, Szemészeti Klinika, Budapest
(Igazgató: Prof. Dr. Németh János egyetemi tanár)

Célkitűzés: Megvizsgálni a Scheimpflug-kamera szerepét a keratoconus diagnosztikájában.

Módszerek: 24 keratoconusban szenvedő beteg és kontrollcsoport szaruhártya és elülső csarnok morfológiai vizsgálatát végeztük Pentacam HR-kamerával, valamint összehasonlítottuk szaruhártya hátsó elevációján alapuló diszkriminációt különböző referenciatestek alkalmazásával.

Eredmények: A kontrollokkal összehasonlítva a keratoconusos betegekben az elülső csarnok szignifikánsan mélyebbnek bizonyult mind centrálisan, mind paracentrálisan. A keratoconusos csoportban a kontrollnál szignifikánsan magasabb hátsó eleváció szignifikáns korrelációt mutatott a legvékonyabb szaruhártya-vastagság értékekkel ($r=0,74$), valamint az elülső csarnok mélységgel centrálisan ($r=0,72$). A hátsó eleváció növekedésének prediktív értékét a keratoconus jelenlétére a többváltozós regressziós analízis (GEE) is megerősítette (OR a keratoconus jelenlétére: 1,31, $p<0,001$). A ROC-analízis kimutatta, hogy a torikus ellipszoid referenciefelszín használatával szignifikánsan magasabb AUROC-értéket kapunk, mint egyéb referencia felszíneknél.

Következtetések: Scheimpflug-kamerával mérve, torikus ellipszoid referenciefelülettel meghatározva a szaruhártya hátsó elevációja érzékeny módszer a keratoconus kimutatására.

The role of Scheimpflug camera in diagnosing keratoconus

Purpose: To evaluate diagnostic accuracy of Scheimpflug imaging in detecting keratoconus.

Methods: Corneal and anterior segment parameters were measured in 24 patients with keratoconus and in a control group of normal eyes. We compared the diagnostic accuracy of corneal posterior elevation for keratoconus using different reference surfaces.

Results: Anterior chamber proved to be significantly deeper in keratoconus patients compared to normals both centrally and paracentrally. The significantly higher posterior elevation correlated significantly with minimum pachymetry ($r=0.74$) and central anterior chamber depth ($r=0.72$) in keratoconus patients. Multivariable models using general estimating equations (GEE) showed increased posterior elevation as a prognostic factor for keratoconus (OR: 1.31, $p<0.001$). Finally, ROC analysis showed that using toric ellipsoid reference surface to calculate posterior elevation to discriminate keratoconus has a significantly higher AUROC values compared to other reference bodies.

Conclusions: Posterior elevation measured by Scheimpflug camera using toric ellipsoid reference surface is a sensitive method which predicts keratoconus with high accuracy.

KULCSSZAVAK

keratoconus, Scheimpflug-kamera, hátsó eleváció

KEYWORDS

keratoconus, Scheimpflug camera, posterior elevation

BEVEZETÉS

A keratoconus egy kétoldali szaruhártya-elvékonyodással járó progresszív betegség, amelyre jellemző a cornea körülírt protrúziója és a következményesen fokozódó myopia és astigmia. Az előrehaladott formák felismerése rendszerint nem nehéz a jellegzetes réslámpás és keratometriás jellemzők alapján (1, 12). A keratoconus diagnózisához széleskörűen felhasznált Placidodisk alapú topográfia hátránya, hogy csupán a szaruhártya elülső felszínéről nyújt információt és a referenciapont vagy a vizsgálati irány elmozdulásai jelentősen torzítják a görbületi mérés eredményeit (16, 19). Noha a keratometriás és topográfias eltérések irodalma jelentős, csupán kevés vizsgálat foglalkozott az elülső csarnok morfológiai eltéréseivel keratoconus esetében (15). A szaruhártya vastagságát és az elülső csarnok mélységét leginkább ultrahangos módszerekkel vizsgálták, amely módszer hátránya, hogy a mérőfej a szaruhártyával direkt kontaktusba kerül, csökkentve a mérések pontosságát (7). Újabban az elülső csarnok optikai vizsgálatára számos módszer áll rendelkezésre (Visante OCT, Slit-lamp OCT, IOL Master és AC – Master – Carl Zeiss Meditec, Jena) (3). Az Orbscan topographia (Bausch & Lomb, Orbtex Inc., Salt Lake City, UT) a szaruhártya teljes felszínét feltérképezve meghatározza az elevációs és pachymetriai értékeket, az elülső csarnokmélységet és a csarnokzug szögét is. A Pentacam Comprehensive Eye Scanner (Oculus Optikgeräte GmbH, Wetzlar, Germany) egy rotációs Scheimpflug-kamera képét felhasználva a szaruhártya elülső felszínétől a lencse hátsó felszínéig leképezi a szemet. A Scheimpflug-képalkotás során a nagyfelbontású kamera 475 nm-es monokromatikus kék fény segítségével 25, 50 vagy 100 Scheimpflug-képet rögzít 2 másodperc alatt azáltal, hogy 360 fokban körbefordul a szem optikai tengelye körül. A Pentacam HR 138.000 elevációs pont mérésével pontos adatokat szolgáltat a szaruhártya elülső és hátsó elevációs tér-

képéről, a szaruhártya vastagságáról a szaruhártya teljes területén, valamint az elülső csarnok mélységéről különböző lokalizációkban és a csarnokzug szögéről (2, 12, 13). Számos közlemény foglalkozott már a Pentacam-készülék mérési reprodukálhatóságával, igazolva a mérések megbízhatóságát keratoconusos szemekben is (6, 9). Munkacsoportunk korábban kimutatta, hogy a Pentacam-készülékkel mért hátsó eleváció magas szenzitivitással és specificitással jelzi a keratoconus jelenlétét.

Ugyanakkor a Pentacam elevációs térkép megalkotásánál fontos tényező a megfelelő referenciacsúszó kiválasztása. Általánosságban, a referenciacsúszó alakja lehet gömb vagy torikus ellipszoid, átmérője pedig lehet előre beállítottan fix, vagy változó. Ez utóbbinál a referenciacsúszó és a valós szaruhártya-felszín távolságának a minimalizálása a cél, ezáltal a lokális elváltozások detektálása könnyebb. Noha korábban számos tanulmány leírta a szaruhártya hátsó elevációján alapuló diszkriminációt keratoconusban (8, 10), nincs konszenzus arról, hogy melyik referenciacsúszó használata a legelőnyösebb. Ez megnehezíti a különböző tanulmányokban az eltérő referenciacsúszókkal meghatározott különböző értékű elevációs küszöbértékek egymással történő összehasonlítását is.

Jelen összefoglaló célja bemutatni a Scheimpflug-kamera (Pentacam) szerepét a keratoconus diagnosztikájában klinikánkon.

BETEGEK ÉS MÓDSZEREK

Az összefoglaló két betegcsoporton elvégzett vizsgálat eredményeit mutatja be. Az elülső csarnok morfológiai jellemzőit 24 keratoconusban szenvedő beteg 41 szemén, a referenciatest összehasonlító vizsgálatokat 24 keratoconusban szenvedő beteg 44 szemén vizsgáltuk. Mindkét betegcsoporthoz korban, nemből és refraktív státusban statisztikailag illeszkedő egészséges kontrollcsoportot válogattunk, a kontrollcsoport szferikus fénytörési hibája nem haladta meg a ± 5 diopt-

riát, astigmatizmusuk a ± 3 dioptriát.

Minden beteg mindkét szemén részletes szemészeti kivizsgálást végeztünk, amelynek során réslámpás vizsgálat, keratometria, szemfenék biomikroszkópia és szaruhártya-topográfia történt. A keratoconus diagnózisa réslámpás és topográfiai vizsgálatokon alapult, a kritériumokat a Collaborative Longitudinal Evaluation of Keratoconus (CLEK) Study ajánlásainak megfelelően határoztuk meg. A szaruhártya hegesedésével járó előrehaladott eseteket a tanulmányból kizártuk, miután ezen állapotok zavarják a Pentacam-kamera képalkotását. Mind a beteg, mind a kontrollszemélyek mindkét szemét bevontuk a vizsgálatokba kivéve, ha egyéb szemészeti betegség, korábbi szemészeti műtét vagy sérülés szerepelt az anamnézisben. A betegek a kemény kontaktlencse viselését a vizsgálatot megelőzően 4 héttel, a lágy kontaktlencse viselését 1 héttel abbahagyták. A vizsgálatokat Pentacam HR (version number: 1,16 r:23) segítségével 3 gyakorlott vizsgáló végezte a használati utasításban leírt módon. Az elülső csarnok morfológiájának vizsgálatokor rögzített paramétereket az [1. táblázat](#) foglalja össze. Az elülső csarnok morfológiai vizsgálatokor az elevációs térkép meghatározására szferikus referenciatestet (Best Fit Sphere – BFS) alkalmaztuk változó átmérővel. Az elevációs térképek a szaruhártya- és a referenciatest közötti távolságot adják meg pontról pontra, az eleváció értéke pozitív, ha a cornea a referenciatest előtt és negatív, ha a cornea a referenciatest mögött helyezkedik el.

A másik beteganyagban az elevációs méréseket négy különböző referenciatest alkalmazásával végeztük: szferikus referenciatest (BFS) fix 8 mm-es, illetve automatikusan meghatározott átmérővel; valamint torikus ellipszoid referenciatest (Best Fit Toric Ellipsoid – BFTE) fix 8 mm-es, illetve automatikusan meghatározott átmérővel. Előzetes eredmények szerint a fix átmérő esetében a hátsó elevációk varianciája 8 mm-es beállítás esetében volt

a legkisebb, ezért a többi átmérőt a továbbiakban nem vizsgáltuk. Mindegyik vizsgálatnál az ún. lebegő térképet (float map) alkalmaztuk, amelynek során a referenciatestnek középpontja nem fix, a cél a cornea hátsó felszíne és a referenciatest közötti távolság minimalizálása volt. A referenciefelület illeszkedésének méréséhez meghatároztuk továbbá a hátsó szaruhártya-felület aszfericitását jellemző ún. Q-értéket is.

A statisztikai számításokat a Statistica 8.0 (StatSoft Inc., Tulsa, OK, USA) és SPSS 15.0 (SPSS Inc., Chicago, IL, USA) szoftverekkel végeztük. Miután a tanulmányokba a beteg és kontrollszemélyek mindkét szemét bevontuk, a két oldal közötti korrelációt lineáris regresszió esetében Bootstrap-módszerrel, a többváltozós analízisekben általánosított becslőfüggvény alkalmazásával (generalized estimating equations – GEEs) kezeltük.

EREDMÉNYEK

Morfológiai eredmények

Az 1. táblázat foglalja össze az elülső csarnok paramétereit a két csoportban. A kontrollokkal összehasonlítva a keratoconusos betegekben az elülső csarnok szignifikán-

2. táblázat: Korrelációs analízis a hátsó eleváció és az elülső csarnok paraméterek között keratoconusos betegekben. ECSM: elülső csarnok mélység; CV: cornea vastagság

Paraméterek	Lineáris regresszió	
	r	p-érték
Elülső csarnok térfogat (mm ³)	0,25	>0,05
Csarnokzug szöge (fok)	-0,10	>0,05
ECSM centrálisan (mm)	0,57	<0,001
ECSM a legkisebb CV-nál (mm)	0,41	0,006
ECSM 1 mm-re paracentrálisan (mm)	0,45	0,02
ECSM 2 mm-re paracentrálisan (mm)	0,27	>0,05
ECSM 3 mm-re paracentrálisan (mm)	0,20	>0,05
CV centrálisan (µm)	-0,62	<0,001
Legkisebb CV (µm)	-0,75	<0,001
Átlagos keratometria (D)	0,58	<0,001

san mélyebbnek bizonyult centrálisan, paracentrálisan 1, 2 és 3 mm-re a centrumtól, valamint a szaruhártya legvékonyabb pontján mérve. Az elülső csarnok térfogata és a csarnokzug szöge nem mutatott szignifikáns különbséget a két csoportban ($p > 0,05$). A keratoconusos csoportban a kontrollnál szignifikánsan magasabb hátsó elevációt mutatott a legvékonyabb szaruhártya-vastagság értékekkel ($r = 0,74$), valamint az elülső csarnok mélységgel cent-

rálisan ($r = 0,72$), a legvékonyabb szaruhártya-ponton mérve ($r = 0,52$), 1 és 2 mm-re paracentrálisan ($r = 0,64$, illetve $r = 0,34$), továbbá az elülső csarnok térfogattal is ($r = 0,44$) (2. táblázat). Ugyanakkor nem találtunk szignifikáns összefüggést a hátsó eleváció és a csarnokzug szöge között a keratoconus csoportban. Továbbá, a kontrollcsoportban a hátsó eleváció értéke nem mutatott szignifikáns korrelációt egyik elülső csarnok morfológiai paraméterrel sem ($p > 0,05$).

A hátsó eleváció növekedésének prediktív értékét a keratoconus jelenlétére a többváltozós regressziós analízis (GEE) is megerősítette (OR a keratoconus jelenlétére: 1,31, 95% CI: 1,09–1,58; $p < 0,001$). Ebben a modellben a legvékonyabb pachymetria területén mért elülső csarnokmélység növekedése marginális szignifikanciával, de ugyancsak jelezte keratoconus jelenlétét (OR a keratoconus jelenlétére: 7,54 [1,35–42,05]; $p = 0,02$).

Különböző referenciefelületek összehasonlítása

A keratometriás, elevációs, pachymetriás és corneális aszfericitás eredményeket a két csoportban a 3. táblázat részletezi. A keratoconusos csoportban a corneális aszfericitás szignifikánsan korrelált a legvékonyabb pachymetriás, valamint a keratometriás értékekkel (4. táblázat). Az 1. ábra mutatja a

1. táblázat: Elülső szegmens paraméterek a kontroll és a keratoconus csoportban. ECSM: elülső csarnok mélység; CV: cornea vastagság

Paraméterek	Kontroll		Keratoconus		t-teszt
	Átlag	Szórás	Átlag	Szórás	P-érték
Elülső csarnok térfogat (mm ³)	160,03	60,82	175,28	20,42	0,15
Csarnokzug szöge (fok)	34,98	7,99	37,83	5,49	0,06
ECSM centrálisan (mm)	2,83	0,55	3,19	0,28	<0,001
ECSM a legkisebb CV-nál (mm)	2,87	0,55	3,29	0,33	<0,001
ECSM 1 mm-re paracentrálisan (mm)	2,82	0,57	3,15	0,25	<0,01
ECSM 2 mm-re paracentrálisan (mm)	2,48	0,71	2,83	0,27	<0,01
ECSM 3 mm-re paracentrálisan (mm)	2,12	0,62	2,44	0,29	<0,01
CV centrálisan (µm)	555	28	491	43	<0,001
Legkisebb CV (µm)	554	26	469	57	<0,001
Hátsó eleváció (µm)	-0,63	6,88	40,77	22,9	<0,001
Szférikus ekvivalens (D)	-2,9	3,7	-3,7	2,7	0,14
Átlagos keratometria (D)	43,37	1,33	47,90	5,09	<0,001

3. táblázat: A szaruhártya különböző paraméterei Scheimpflug-kamerával mérve a keratoconus és a kontrollcsoportokban mérve. BFTE: Best Fit Toric Ellipsoid; BFS: Best Fit Sphere

Paraméterek	Keratoconus (n=44)	Kontroll (n=70)	t-teszt (p)
Keratometria meredek tengely (D)	50,28 (5,77)	43,97 (1,5)	<0,001
Keratometria lapos tengely (D)	46,59 (4,87)	42,81 (1,29)	<0,001
Cilinder (D)	3,58 (2,79)	1,19 (0,88)	<0,001
Minimum pachymetria (MP) (µm)	464,9 (54,9)	553,1 (28,4)	<0,001
Hátsó felszín aszfericitás (Q)	-0,7 (0,74)	-0,09 (0,25)	<0,001
Hátsó eleváció BFTE auto (µm)	40,77 (22,9)	-0,63 (6,88)	<0,001
Hátsó eleváció BFTE 8 mm (µm)	42,68 (33,44)	1,38 (5,75)	<0,001
Hátsó eleváció BFS auto (µm)	56,30 (32,95)	5,75 (5,26)	<0,001
Hátsó eleváció BFS 8 mm (µm)	67,57 (48,57)	5,66 (5,02)	<0,001

4. táblázat: A hátsó szaruhártya aszfericitási index (Q-index) korrelációja a keratometriás és pachymetriás értékekkel a keratoconus és a kontroll csoportokban

Paraméterek	Keratoconus		Kontroll		Különbség
	r	p	r	p	p
Keratometria lapos tengely (D)	-0,76	<0,001	0,21	>0,05	<0,001
Keratometria meredek tengely (D)	-0,76	<0,001	0,18	>0,05	<0,001
Minimum pachymetria (MP) (µm)	0,58	<0,001	0,05	>0,05	<0,001

5. táblázat: AUROC-értékek a különböző referenciefelületekre számolva. BFTE auto BFTE: Best Fit Toric Ellipsoid; BFS: Best Fit Sphere

Referenciefelület	AUROC	95% CL	p	Összehasonlítás (p)
BFTE auto	0,99	0,98–1,00	<0,001	–
BFTE 8 mm	0,96	0,92–0,99	<0,001	0,04
BFS auto	0,96	0,90–0,99	<0,001	0,05
BFS 8 mm	0,94	0,89–0,98	<0,001	0,02

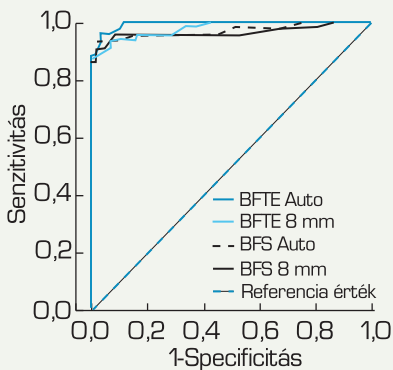
6. táblázat: Szenzitív (Sn) és specifik (Sp) értékek különböző küszöbértékekénél (Cut-off) a négy referenciefelületre számolva. Az ajánlott küszöbértékeket vastag betűvel jelöltük

BFTE auto			BFTE 8 mm			BFS auto			BFS 8 mm		
Cut-off	Sn	Sp	Cut-off	Sn	Sp	Cut-off	Sn	Sp	Cut-off	Sn	Sp
6,5	98	91	7,5	95	84	14,5	93	86	12,5	95	89
7,5	95	94	8,5	93	92	14,5	93	92	13,5	95	92
8,5	95	95	9,5	93	95	15,5	93	97	14,5	91	95
9,5	95	97	10,5	91	95	16,5	93	98	15,5	91	98
11	93	97	11,5	88	97	17,5	90	98	16,5	86	98
14	89	100	14,5	86	100	21,0	86	100	21,0	86	100

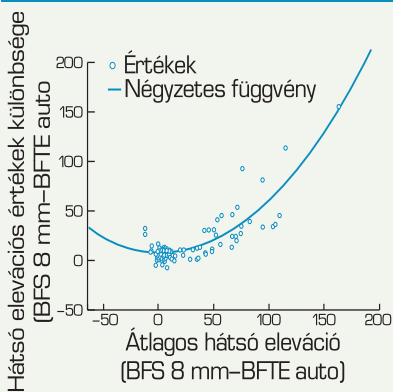
ROC-analízissel kapott görbét a különböző referenciatestek diszkriminációs képességére vonatkozóan, amelyeket számszerűsítve látható, hogy a torikus ellipszoid referenciatest használatával szignifikánsan magasabb AUROC-értékeket kapunk, mind egyéb referenciatesteknél (5. táblázat). Az 6. táblázat mutatja a különböző referenciefelület mellett számított küszöbértékeket a hozzájuk tartozó szenzitivitási és specifikitási értékekkel együtt.

Végül regressziós modellel vizsgáltuk (GEE) a hátsó szaruhártya-felszín aszfericitásának és a corneális asztigmatizmusnak a hatásait a referenciefelületre történő illeszkedésére. Eredményeink szerint a corneális cylinder értékének nincs szignifikáns hatása a torikus ellipszoid referenciatest alkalmazásával meghatározott elevációs értékekre ($p > 0,05$), szemben a szférikus referenciatest alkalmazásakor számolt értékekkel ($p < 0,05$). A hátsó felszín aszfericitásának változása mindegyik referenciatest alkalmazásakor szignifikánsan befolyásolta a hátsó eleváció értékét, azonban ezen hatás a torikus felszín alkalmazásakor kisebbnek bizonyult, mint a szférikus felszínénél. Bland-Altman-analízissel összehasonlítva a BFTE auto és BFS 8 mm-es beállításokkal kapott eredményeket jól látható, hogy magasabb hátsó elevációs értékekénél a szférikus referenciatest erősen túlbecsüli az eleváció mértékét. A szférikus testre jellemző mérési hiba négyzetes függvényen jól leírható ($r^2 = 0,79$, $p < 0,001$) (2. ábra).

1. ábra: Receiver Operator Characteristic Curves (ROC) analízis a különböző referenciateszt elkülönítő képességére vonatkozóan keratoconus esetében. BFTE: Best Fit Toric Ellipsoid; BFS: Best Fit Sphere



2. ábra: Bland Altman ábra a 8 mm-es fix átmérőjű szférikus referenciateszt (BFS 8 mm) és a változó átmérőjű torikus ellipsoid referenciateszt (BFTE auto) összehasonlítására. A folytonos vonal a négyzetes függvény lefutását mutatja



MEGBESZÉLÉS

Eredményeink szerint Pentacam-mal mérve a hátsó eleváció és az el-

ülső csarnok mélysége szignifikánsan nagyobb, a szaruhártya-vastagság szignifikánsan kisebb keratoconusos szemekben, mint egészséges kontrollokban. Eredményeink szerint a centrális csarnokmélység jól korellál a betegség súlyosságával, amelyet a hátsó elevációs értékkel mértünk, miután korábbi vizsgálataink szerint a hátsó eleváció a legérzékenyebb paraméter a betegség diagnosztizálására, illetve követésére (15, 19, 5, 20, 14). A szaruhártya topográfiai leírásaiból már régóta ismert, hogy a keratoconus jellemző felszíni eltérése a szaruhártya görbületének fokozódása és lokális előboltosulása, jellemzően az optikai tengely alatt. Az elevációs adatokon alapuló Orbscan- és Pentacam-mérések újabban kimutatták, hogy nem csupán az elülső felszínen, hanem a hátsó szaruhártyafelszínen is kimutathatók jellegzetes eltérések. Ugyanakkor a Pentacam nem csupán a szaruhártya vastagságának vizsgálatára képes, hanem képes lokalizálni a maximális eleváció helyét is és pontos adatokat szolgáltat az elülső csarnok morfológiájára vonatkozóan annak teljes területén. Korábbi eredmények szerint az elülső csarnok mérési pontossága Pentacam esetében felülmúlja a hagyományos, ultrahangos vizsgálaton alapuló módszereket is. Korábbi tanulmányokban LASIK-műtétet követő ectasia esetén nem találtak szignifikáns összefüggést a hátsó elevációs értékek és a protrusio között, azonban ez a vizsgálat egészséges szaruhártyán történt. Ugyanakkor eredményeink szerint a szaruhártya elvékonyodása korrelál a hátsó felszín lokális előboltosulásával, amely az elülső csarnoknak Pentacam-kamerával ugyancsak mérhető mélyüléséhez vezet.

A hátsó eleváció mérésének nagy előnye az elülső felszín mérésével

szemben, hogy azt nem befolyásolják a könnyfilm, illetve az epitheliális réteg eltérései. Pentacam-mal végzett méréseink szerint a keratoconusos betegekben a cornea a protrusio következtében az ép szemekkel összehasonlítva prolátabb (a Q-érték negatívabb). Az aszfericitás mértéke a keratometriás értékek növekedésével, illetve a szaruhártya-vastagság csökkenésével korrelál, jól mutatva a betegség súlyosságával való összefüggését. Eredményeink szerint keratoconusos betegekben a szaruhártya eredetű astigmia értéke is magasabb ép szemekkel összehasonlítva. Az előbb említett két tényező már felveti, hogy a fokozott astigmiaival, protrusióval rendelkező szemekben a tórikus ellipsoid referenciefelzín jobb illeszkedésű lehet, így a lokális (korai) elváltozások detektálására alkalmasabbnak tűnik, mint a szférikus referenciefelzínnek (4).

Ezt megerősítette, hogy a corneális asztigmatizmus és aszfericitás változása jobban befolyásolta a szférikus referenciatesztel kapott eredményeket, mint a torikus ellipsoid esetében. ROC-analízissel kimutattuk, hogy tórikus ellipsoid referenciateszt alkalmazásával a keratoconusos szemeknek az ép szemektől történő elválasztása szignifikánsan jobb, valamint csökkenthető az esélye az enyhe esetek fel nem ismerésének.

Összefoglalva, a leginkább megfelelő referenciefelzín kiválasztásának döntő jelentősége van a Scheimpflug-kamerával végzett vizsgálatokban, amelyek közül a hátsó eleváció meghatározása magas szenzitivitással és specificitással jelzi a keratoconus jelenlétét. Ezek alapján Klinikánkon a keratoconus szűrésében a réslámpás vizsgálat és a cornea topográfia mellett a Scheimpflug-kamerával történő vizsgálat is szerepel, torikus ellipsoid referenciefelzín beállításával.

IRODALOM

1. Barr JT, Wilson BS, Gordon MO, et al. Estimation of the incidence and factors predictive of corneal scarring in the Collaborative Longitudinal Evaluation of Keratoconus (CLEK) Study. *Cornea* 2006; 25: 16–25.
2. Belin MW, Khachikian SS. An introduction to understanding elevation-based topography: how elevation data are displayed – A review. *Clin Experiment Ophthalmol* 2009; 37: 14–29.
3. Buehl W, Stojanac D, Sacu S, et al. Comparison of three methods of measuring corneal thickness and anterior chamber depth. *Am J Ophthalmol* 2006; 141: 7–12.
4. Calossi A. Corneal asphericity and spherical aberration. *J Refract Surg* 2007; 23: 505–14.
5. Cairns G, McGhee CN. Orbscan computerized topography: attributes, applications, and limitations. *J Cataract Refract Surg* 2005; 31: 205–220.
6. Chen D, Lam AKC. Intrasession and intersession repeatability of the Pentacam system on posterior corneal assessment in the normal human eye. *J Cataract Refract Surg* 2007; 33: 448–454.
7. De Sanctis U, Missolunghi A, Mutani B, et al. Reproducibility and repeatability of central corneal thickness measurement in keratoconus using the rotating Scheimpflug camera and pachymetry. *Am J Ophthalmol* 2007; 144: 712–718.
8. De Sanctis U, Loiacono C, Richiardi L, et al. Sensitivity and Specificity of Posterior Corneal Elevation Measured by Pentacam in Discriminating Keratoconus/Subclinical Keratoconus. *Ophthalmology* 2008; 115: 1534–1539.
9. Ho T, Cheng ACK, Rao SK, et al. Central corneal thickness measurements using Orbscan II, Visante, ultrasound, and Pentacam pachymetry after laser in situ keratomileusis for myopia. *J Cataract Refract Surg* 2007; 33: 1177–1182.
10. Miháltz K, Kovács I, Takács Á, Nagy ZZ. Evaluation of keratometric, pachymetric and elevation parameters of keratoconic corneas with Pentacam. *Cornea* 2009; 28: 976–80.
11. Németh G, Hassan Z, Módis L Jr, et al. Comparison of anterior chamber depth measurements conducted with Pentacam HR® and IOLMaster®. *Ophthalmic Surg Lasers Imaging*. 2011 Mar-Apr; 42 (3): 144–7.
12. Rabinowitz YS. Keratoconus. *Surv Ophthalmol* 1998; 42: 297–319.
13. Rabsilber T, Khoramnia R, Auffarth GU. Anterior chamber measurements using Pentacam rotating Scheimpflug camera. *J Cataract Refract Surg* 2006; 32: 456–459.
14. Rao SN, Raviv T, Majmudar PA, Epstein RJ. Role of Orbscan II in screening keratoconus suspects before refractive corneal surgery. *Ophthalmology* 2002; 109: 1642–1646.
15. Sinan E, Selim D, Saim Y. Evaluation of anterior segment parameters in keratoconic eyes measured with the Pentacam system. *J Cataract Refract Surg* 2007; 33: 1708–1712.
16. Swartz T, Marten L, Wang M. Measuring the cornea: the latest developments in corneal topography. *Curr Opin Ophthalmol* 2007; 18: 325–33.
17. Szalai E, Berta A, Hassan Z, Módis L Jr. Reliability and repeatability of swept-source Fourier-domain optical coherence tomography and Scheimpflug imaging in keratoconus. *J Cataract Refract Surg* 2012; 38: 485–94.
18. Szalai E, Berta A, Németh G, et al. Anterior chamber depth measurements obtained with Pentacam HR® imaging system and conventional A-scan ultrasound. *Ophthalmic Surg Lasers Imaging* 2011; 42: 248–53.
19. Tomidokoro A, Oshika T, Amano, et al. Changes in anterior and posterior corneal curvatures in keratoconus. *Ophthalmology* 2000; 107: 1328–1332.
20. Ucakhan OO, Ozkan M, Kanpolat A. Corneal thickness measurements in normal and keratoconic eyes: Pentacam comprehensive eye scanner versus noncontact specular microscopy and ultrasound pachymetry. *J Cataract Refract Surg* 2006; 32: 970–977.

LEVELEZÉSI CÍM

Dr. Kovács Illés, 1085 Budapest, Mária utca 39.
E-mail: kovacsilles@yahoo.com

Hagyományos bedomborító műtétek eredményei rhegmatogén ideghártya-leválások esetén

PAPP ANDRÁS, LENDVAI ZSANETT, SZALAI IRÉN, RESCH MIKLÓS

Semmelweis Egyetem, Szemészeti Klinika, Budapest
(igazgató: Prof. Dr. Németh János egyetemi tanár)

Célkitűzés: Klinikánkon 2006. január 1. és 2009. december 31. között egy operatőr (PA) által végzett hagyományos bedomborító műtétek anatómiai és funkcionális eredményeinek értékelése.

Betegek és módszerek: Összesen 69 beteg (35 férfi, 34 nő, életkor: 54 ± 17 év) 70 szemén végzett műtétek eredményességét vizsgáltuk retrospektíven. Az operált szemek 14,2%-a volt preoperatív pseudophakiás, 1,4%-a aphakiás. A preoperatív betegvizsgálat során az esetek 58,3%-ában találtunk levált maculatáját. A beavatkozások során 50 esetben radier-, 18 esetben limbusparallel szivacsot, valamint 2 esetben körkörös bedomborítást alkalmaztunk. 11 szem esetén intraocularis gázbefúvással kombináltuk a műtétet. Tervezett subretinális folyadék-lebocsátást egyetlen szem esetén sem alkalmaztunk. A követési idő $8,8 \pm 8,5$ hónap volt.

Eredmények: Az esetek 88,6%-ában egyetlen műtéttel sikerült az ideghártya teljes visszafekvését elérni, 4 szem esetén csak a második, 3 szem esetén harmadik, egy szem esetén negyedik beavatkozással sikerült az anatómia viszonyokat helyreállítani. Súlyos intraoperatív komplikációt (kiterjedt subretinális vérzés) egy esetben tapasztaltunk. A betegek átlagos preoperatív látóélessége a kiindulási $0,3 \pm 0,4$ -ről a követési idő végére $0,6 \pm 0,3$ -ra javult. A követési idő végén a betegek 53%-ának volt 0,5 vagy annál jobb a visusa. A követési idő alatt a sikeres bedomborító műtéti csoportban az operált phakiás szemek 1,8 %-án végeztünk szürkehályog-műtétet.

Megbeszélés: A hagyományos bedomborító műtétekkel jó anatómiai és funkcionális eredmények érhetők el. Az irodalmi adatok és saját tapasztalataink tükrében a primer vitrectomiákkal szemben lényegesen alacsonyabb a szürke hályog kialakulásának/fokozódásának kockázata, ami különösen fontos fiatal phakiás betegek esetén.

Results of conventional scleral buckling operations in patients with rhegmatogenous retinal detachment.

Aim: To evaluate the anatomical and functional results of conventional scleral buckling operations performed by one surgeon (A. Papp) at the Ophthalmology Department of Semmelweis University, Budapest, between 1 January, 2006 and 31 December, 2009.

Patients and methods: The success rate of scleral buckling operations including 70 eyes of 69 patients (35 male, 34 female; age: 54 ± 17 years) was assessed retrospectively. Prior to surgery 14.2% of the eyes had been pseudophakic, 1.4% aphakic. At preoperative examination, in 58.3% of the cases detached foveas were found. As for the surgical procedure, in 50 cases a radier sponge, in 18 cases a limbus parallel sponge, in further 2 cases circular buckling was used. In 11 eyes the intervention was combined with intravitreal gas injection. There was no need for planned subretinal fluid drainage in either case. Follow-up time was 8.8 ± 8.5 months.

Results: In 88.6% of all cases complete re-attachment of the retina was achieved by one surgery. The anatomical status could only be restored at a second intervention in 4 eyes, and at a third intervention in 3 eyes, and at a fourth intervention in one eye. A severe intraoperative complication (extensive subretinal haemorrhage) occurred in one case. Following the surgery, the average preoperative visual acuity of the patients improved from an initial 0.3 ± 0.4 to a final 0.6 ± 0.3 . By the end of the follow-up period 55.7% of the eyes obtained a vision of ≥ 0.5 . During the follow-up period, in 1.8% of the phakic eyes that had been successfully attached cataract surgery was performed.

Conclusions: By the use of the conventional scleral buckling technique, good anatomical and functional results can be achieved. Both the literature and the experience of the present authors show the risk of the development/aggravation of cataract to be lower than with primary vitrectomy, which is an important consideration in the case of young phakic patients.

KULCSSZAVAK

hagyományos bedomborító műtét, ideghártya-leválás, anatómiai és funkcionális eredmény

KEYWORDS

conventional buckling surgery, retinal detachment, anatomical and functional result

BEVEZETÉS

Az ideghártya-leválások gyógyításának alapjait Jules Gonin rakta le. Több évtizeddel később az első külső szivaccsal végzett hagyományos bedomborító műtét bevezetése Custodis és Schepens nevéhez fűződik (2, 16). Ez a műtéti technika az 1950-es évektől nagy népszerűségnek örvendett egészen a Mache-mer nevével fémjelzett pars plana vitrectomiák megjelenéséig (10).

A vitrectomiás eszköztár dinamikus fejlődésének köszönhetően a bedomborító műtétek valamelyest háttérbe szorultak. Sok vitreoretinális sebész képzésében már nem is szerepel ez a műtéti típus. Ez részben annak is köszönhető, hogy a műtét elsajátítása valamelyest – a kisebb esetszám miatt – nehezebb, mint a pars plana vitrectomiáé (14).

Hazánkban a Gonin-féle műtétet több operatőr is sikerrel alkalmazta (1, 6, 7). A bedomborító műtétek elterjedését követően több közlemény is foglalkozott a beavatkozás lehetőségeivel és korlátaival (5, 15, 11, 12).

Jelen vizsgálatunk célja a klinikánkon 2006. január 1. és 2009. december 31. között egy operatőr (PA) által végzett hagyományos bedomborító műtétek anatómiai és funkcionális eredményeinek értékelése volt.

BETEGEK ÉS MÓDSZEREK

Összesen 69 beteg (35 férfi, 34 nő, életkor: 54 ± 17 év) 70 szemén végzett műtétek eredményességét vizsgáltuk retrospektíven. Az operált szemek 14,2%-a volt preoperatív pseudophakiás, 1,4%-a aphiás. Az operatőr phakiás esetben nagyjából vitrectomiás megközelítés mellett döntött. A preoperatív betegvizsgálat során az esetek 58,3%-ában találtunk levált maculátáját. 53 szem esetén (75,8%) patkó alakú, 14 szem esetén (20%) rácscs degenerációban levő kerek szakadást, 1 szem esetén (1,4%) dialízist, 2 szem esetén retinoschisist (2,8%) találtunk. A műtéteket lehetőség szerint retrobulbaris érzéstelenítésben (63 szem) végeztük. 7 szem esetén intratrachealis narkó-

zis mellett döntöttünk. A beavatkozások során 50 esetben radier-, 18 esetben limbusparalel szivacsot, valamint 2 esetben körkörös bedomborítást alkalmaztunk. 3 esetben 2 radier plombát varrtunk fel a műtét során. Azokban a helyzetekben, ahol legalább 3 szivacs felvarrása lett volna szükséges, vitrectomia műtété mellett döntöttünk. Preoperatív 2 szem esetén találtunk proliferatív vitreoretinopathiára (CP1) utaló jelet. Az ideghártya-leválás fennállásának átlagos ideje $17,7 \pm 38$ nap, a követési idő $8,8 \pm 8,5$ hónap volt.

11 szem esetén intraocularis gázbefúvással (0,3 ml 100%-os SF6) kombináltuk a műtétet. Tervezett subretinális folyadék lebocsátást egyetlen szem esetén sem alkalmaztunk. Azokban az esetekben ahol a hagyományos bedomborító műtéti technikát csak subretinális folyadék-lebocsátással lehetett volna alkalmazni ott vitrectomiás megközelítést választott az operatőr.

Típusos műtéti helyzetek, ahol hagyományos bedomborító műtét mellett döntöttünk:

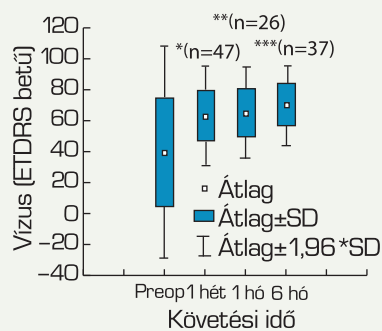
- fiatal phakiás beteg körülírt alsó retinaleválással, részleges üvegtesti leválással, és rácscs degenerációban elhelyezkedő kerek szakadásokkal.
- Középkorú rövidlátó phakiás beteg, hátsó üvegtesti határhártya-leválással és nem túl magas részleges retinaleválással és 1 patkó alakú szakadással.

A műtéti technika megválasztásakor az volt a legfontosabb szempont, hogy egyetlen beavatkozás során érjük el a retina teljes visszafekvését.

EREDMÉNYEK

Az esetek 88,6%-ában egyetlen műtéttel sikerült az ideghártya teljes visszafekvését elérni, 4 szem esetén csak a második, 3 szem esetén három, 1 szem esetén négy beavatkozással sikerült az anatómia viszonyokat helyreállítani. Hét szem esetén észleltünk intraoperatív subretinális folyadékürülést. Súlyos intraoperatív komplikációt (kiterjedt subretinális vérzés) egy esetben tapasztaltunk. 1 szem esetében a

1. ábra: Látóélesség-változás a műtétet követően. A kiindulási visushoz képest mindhárom vizsgálati időpontban szignifikáns a javulás (Wilcoxon nem paraméteres teszt, * $p=0,0001$; ** $p=0,006$; *** $p=0,0005$)



posztoperatív második napon a szivacs nem megfelelő pozícionálása miatt újabb műtétet végeztünk. A betegek átlagos preoperatív látóélessége a kiindulási $0,3 \pm 0,4$ -ről a követési idő végére $0,6 \pm 0,3$ -ra javult (1. ábra). A követési idő végén a betegek 53%-ának volt 0,5 vagy annál jobb a visusa.

Azon 8 szem esetén, ahol nem sikerült az első műtét során az anatómiai viszonyok tartós helyreállítása, a sikertelenség háttérben 5 esetben proliferatív vitreoretinopathia, 3 esetben a primer műtét során fel nem ismert szakadás állt. A követés során 6 esetben távolítottuk el – körben fekvő retina mellett – a radier bedomborítást, de ezen beavatkozások során komplikációt nem tapasztaltunk. A követési idő alatt a sikeres bedomborító műtéti csoportban az operált phakiás szemek 1,8%-án (1/54) végeztünk szürkehályog-műtétet.

MEGBESZÉLÉS

A hagyományos bedomborító műtétek a vitrectomiás érában kissé háttérbe szorultak. Ennek egyik oka lehet, hogy a bedomborító műtétek elsajátítása valamelyest hosszadalmasabb, mint a vitrectomiáé (9, 14), valamint az is, hogy a bedomborító műtétek sikerének kulcsa a műtétet megelőző napon tör-

tendő alapos betegvizsgálat. Megszokást igényel – a vitrectomiákkal ellentétben – az a tény is, hogy a külső drenázs nélküli bedomborító műtétek végén az ideghártya nem fekszik vissza teljesen az alapjára, hanem csak néhány nappal – a sikeres műtétet – követően.

Tagadhatatlan tény, hogy a bedomborító műtéteknek vannak hátrányai. Az egyik ilyen hátrány a bedomborítás által indukált fénytörési hiba (19, 20). A körkörös bedomborítás myopiát, a radier plomba astigmatiát okozhat. Jelen tanulmányunk során – a vizsgálat retrospektív volta miatt – a bedomborítás által indukált fénytörési hibákat nem vizsgáltuk. Egy másik esetlegesen előforduló hátrány lehet a bedomborítás által okozott szemmozgászavar, esetleges diplopia (3). A vizsgált betegcsoportban a korai posztoperatív szakban 5 beteg jelzett átmeneti kettős képet, amely a posztoperatív első hónap végére megszűnt.

Egy néhány éve publikált tanulmány szerint a bedomborítás következtében megváltozik a szem magasabb rendű aberrációja is (13). Saját anyagunkban ezt nem vizsgáltuk.

A szivacs okozta erőziónál vagy súlyosabb gyulladással, scleritissel, elülős szegmens iszkémiával a vizsgált betegcsoportban nem talákoztunk. A kevés – a műtét jellegéből adódó – mellékhatás magyarázata lehet,

hogy a fenti komplikációk inkább körkörös, mintsem szegmentális bedomborítás alkalmazása esetén jelentkeznek. A vizsgált időszakban csupán két beteg esetén alkalmaztunk cerclage-t.

A látóélességet szignifikánsan befolyásoló epiretinalis membránképződést nem dokumentáltunk a követési idő alatt. Ennek oka az intraoperatív kriokoaguláció óvatos alkalmazása lehetett.

A külső drenázs nélkül végzett bedomborító műtétek egyik előnye, hogy a sikeres műtétet követően az ismételt ideghártya-leválás kockázata rendkívül alacsony. Amennyiben a preoperatív diagnosztika során nem az összes leválást okozó szakadás kerül felderítésre, abban az esetben már a primer műtét sikertelensége jelzi a diagnosztikus hibát.

A vitrectomiákkal szembeni előnye a hagyományos bedomborító műtéti típusnak a műtét extraokuláris jellegéből adódó alacsony szürkehályog-képződési/fokozódási arány. A követési idő alatt mindössze egy esetben végeztünk szürke hályog ellenes műtétet, egy olyan esetben, ahol már a bedomborító műtét végzésekor is jelen volt az előrehaladott szürke hályog.

Ezzel szemben a primer vitrectomiákkal végzett ideghártya-leválás ellenes műtétek után az SPR-tanulmány (a hagyományos bedomborító műtétek és a primer vitrecto-

miák eredményességét összehasonlító randomizált, multicentrikus tanulmány) adatai alapján a phakiás szemekben 77%-ban számíthatunk szürke hályog kialakulásra illetve fokozódásra (4). Különösen fontos ez a különbség fiatal phakiás betegek esetén, ahol a vitrectomiát követő szürkehályog-műtét következményeként a betegek elveszíthetik akkomodációs képességüket.

Nem elhanyagolható tény napjainkban a két műtéti megoldás közötti finansiális különbség sem. A bedomborító műtét költségigénye lényegesen kisebb, mint a vitrectomiáé. A vitrectomia finanszírozásánál még járulékos költségként hozzá számítható – phakiás beteg esetén – a szürkehályog-műtét költsége is.

Eredményeinket elemezve megállapíthatjuk, hogy azok hasonlóak a nemzetközi irodalomban közöltekkel. Kreissig 1992-ben publikálta 107 szemén végzett szegmentális bedomborító műtét eredményeit, ahol a primer sikerráta 92,6%-os volt. (8). Schwartz és munkatársai 227 eset kapcsán 82%-os primer eredményességről számoltak be (18). Megjegyezendő, hogy saját anyagunk válogatott esetekből állt. Azokban az esetekben, amelyekben preoperatív kétségesnek ítéltük meg a bedomborító műtét sikerét, ott a primer vitrectomia mellett döntöttünk.

IRODALOM

- Blaskovics L. A Gonin-féle műtét 5 gyógyult esete. *Orv Hetil* 1929; 73: 1200.
- Custodis E. Treatment of retinal detachment by circumscribed diathermal coagulation and by scleral depression in the area of tear caused by imbedding of a plastic implant. *Klin Monatsbl Augenheilkd* 1956; 129: 476–495.
- Farr AK, Guyton DL. Strabismus after retinal detachment surgery. *Curr Opin Ophthalmol* 2000; 11: 207–210.
- Heimann H, Bartz-Schmidt KU, Bornfeld N, et al. SPR Study Group. Scleral buckling versus primary vitrectomy in rhegmatogenous retinal detachment: a prospective randomized multicenter clinical study. *Ophthalmology* 2007; 114: 2142–2154.
- Hudomel J, Kelemen V. Adatok a lencsehíjas szem ideghártyaleválásának gyógyításához. *Szemészet* 1980; 117: 93–100.
- Imre J. Az ideghártya-leválás műtéti gyógyítása. *Orv Hetil* 1932; 76: 245–249.
- Imre J. Tapasztalatok az ideghártyaleválás műtéti eredményeiről. *Orv Hetil* 1934; 78: 44–45.
- Kreissig I, Rose D, Jost B. Minimized surgery for retinal detachments with segmental buckling and nondrainage. An 11-year follow-up. *Retina* 1992; 12: 224–233.
- Lincoff H, Kreissig I. Advantages of radial buckling. *Am J Ophthalmol* 1975; 79: 955–997.
- Machemer R, Buettner H, Norton EW, Parel JM. Vitrectomy: a pars plana approach. *Trans Am Acad Ophthalmol Otolaryngol* 1971; 75(4): 813–820.
- Milibák T, Süveges I. A pseudophakiás retinaleválás műtéti megoldása és prognózisa. *Szemészet* 1998; 135: 37–41.
- Milibák T. Nem traumás eredetű kiterjedt retinalis dialysis műtéti megoldása magas limbusparalell bedomborítással. *Szemészet* 1994; 131: 143–147.
- Okamoto F, Yamane N, Okamoto C, Hiraoka T, Oshika T. Changes in higher-order aberrations after scleral buckling surgery for rhegmatogenous retinal detachment. *Ophthalmology* 2008; 115 (7): 1216–1221.
- Sagong M, Chang W. Learning curve of the scleral buckling operation: lessons from the first 97 cases. *Ophthalmologica* 2010; 224 (1): 22–29.
- Salacz Gy, Récsán Zs, Györi J. Hagyományos műtét vagy vitrectomia mint műtéti módszer a C1-3 stádiumú proliferatív vitreoretinopathiákban? *Szemészet* 1992; 129: 63–65.
- Schepens CL, Okamura LD, Brockhurst LJ. The scleral buckling procedures. I. Surgical techniques and management. *Arch Ophthalmol* 1957; 58: 797–811.
- Schwartz SG, Kuhl DP, McPherson AR, et al. Twenty-year follow-up for scleral buckling. *Arch Ophthalmol* 2002; 120 (3): 325–329.
- Smiddy WE, Loupe DN, Michels RG, et al. Refractive changes after scleral buckling surgery. *Arch Ophthalmol* 1989; 107 (10): 1469–1471.
- Wang F, Lee HP, Lu C. Biomechanical effect of segmental scleral buckling surgery. *Curr Eye Res* 2007; 32 (2): 133–142.

Az endotamponádként alkalmazott szilikonolaj viszkozitás változása az üvegtesti térben

RESCH MIKLÓS¹, SZABÓ ANTAL¹, PAPP ANDRÁS¹, BERKÓ SZILVIA², SZABÓ-RÉVÉSZ PIROSKA², CSÁNYI ERZSÉBET²

¹Semmelweis Egyetem, Szemészeti Klinika, Budapest
(Igazgató: Prof. Dr. Németh János egyetemi tanár)

²Szegedi Tudományegyetem, Gyógyszer technológiai Intézet, Szeged
(Igazgató: Prof. Dr. Szabó-Révész Piroska egyetemi tanár)

Célkitűzés: Az üvegtestpótlásként használt kétféle szilikonolaj reológiai vizsgálata.

Betegek és módszer: Tizenkét beteg 12 szemébe Acri. Sil-ol. 1000, és 10 beteg 10 szemébe DORC Sil-1000 típusú 1000 cSt kinematikai viszkozitású szilikonolaj endotamponádot alkalmaztunk retinaleválás miatt. A szilikonolaj implantációjkor a fel nem használt szilikonolajokat vizsgálatnak vetettük alá (1. minta). Az üvegtesti térből a beültetést követően az Acri. Sil-ol. 1000 olajat 6,3±2,1 hónap után, a DORC Sil-1000 típusú olajat 10,1±4,6 hónap után bocsátottuk le. A lebocsátott szilikonolaj-minták (2. minta) dinamikai viszkozitását vizsgáltuk Physica MCR101 rheometer (Anton-Paar GmbH, Graz, Ausztria) segítségével, a nyírési sebesség-gradienst 0,1–100 1/s között változtatva.

Eredmények: Az 1. mintákban az Acri. Sil-ol. 1000 átlagos viszkozitás értéke (0,954±0,047 Pa*s), a DORC Sil-1000 (1,109±0,318 Pa*s) nem tért el egymástól szignifikánsan, a 2. minták terén sem mutatkozott szignifikáns különbség (Mann-Whitney-teszt): Acri. Sil-ol 1000 (1,038±0,252 Pa*s), DORC Sil-1000 (1,109±0,318 Pa*s). A gyári (1. minta) és az explantált (2. minta) szilikonolajok átlagos viszkozitása között szignifikáns eltérés nem mutatkozott sem az Acri. Sil-ol. 1000, sem a DORC Sil-1000 vonatkozásában (Wilcoxon-teszt).

Következtetések: A két vizsgált szilikonolaj viszkozitása az implantáció után az üvegtesti térben nem változott meg a követési idő alatt módszerünkkel kimutatható módon, amely így részben magyarázza az emulzifikációra vonatkozó változatos klinikai megfigyeléseket.

Viscosity change of silicone oils in endotamponade application

Purpose: Rheological examination of two different types of silicon oil used as vitreous substitute. Evaluation of the possible correlation of viscosity change with the duration of intravitreal presence.

Patients and methods: Acri. Sil-ol. 1000 silicone oil endotamponade was applied in 12 eyes of 12 patients, and DORC Sil-1000 in 10 eyes of 10 patients due to retinal detachment. The unused portion of silicone oil at implantation-sample 1) were analyzed. Acri. Sil-ol. 1000 silicone oil was explanted 6.3±2.1 months and DORC Sil-1000 10.1±4.6 months after implantation (sample 2). The dynamic viscosity of samples were analyzed with Physica MCR101 rheometer (Anton-Paar GmbH, Graz, Austria) applying shear rate of 0.1 to 100 1/s.

Results: No statistically significant difference in the viscosity of explanted (sample 2) and original silicone oil (sample 1) could be found (Wilcoxon test). Mean viscosity in sample 1 of Acri. Sil-ol. 1000 oils was (0.954±0.047 Pa*s), and in DORC Sil-1000. (1.109±0.318 Pa*s). Explanted oils (sample 2) comprised the mean viscosity of Acri. Sil-ol. 1000 (1.038±0.252 Pa*s) and DORC-sil 1000 (1.109±0.318 Pa*s). No significant difference was found between the two different original and explanted oils (Mann-Whitney test).

Conclusions: The viscosity of the two examined types of silicone oil did not change significantly during the follow up period. Viscosity change in itself can not completely explain the variable clinical observations regarding emulsification.

KULCSSZAVAK retinaleválás, vitrectomia, szilikonolaj, endotamponád, viszkozitás

KEYWORDS retinal detachment, vitrectomy, silicone oil, endotamponade, viscosity

A szilikonolajok endotamponádként való alkalmazásának kezdete 1962-re nyúlik vissza, *Armaly* (1) és *Cibis* (7) nevéhez fűződik. Az azóta finomított szerkezete mellett széles körben elterjedt használata rámutatott a szilikonolajok bizonyos hátrányaira is, ezért általában 3-9 hónappal a beültetés után lebocsátásra kerül sor (3). A szilikonolaj használatát az FDA 1994-ben engedélyezte hivatalosan, de ezt jóval megelőzve a magyar szakirodalomban *Süveges* (29) *Hatvani* (12) és *Salacz* (25, 26) már beszámoltak a szilikonolaj-feltöltés eredményeiről mind retinaleválás (17), mind diabéteszes retinopathia eseteiben (4, 28). *Gabel* (10) és *Gremillion* (11) kísérletei után *Hoerauf* (14) és *Roider* (24) 2001-ben a humán felhasználásra alkalmas fluorinált kinolonok és szilikonolaj keverésével megalkotta a nehéz, azaz a víznél nagyobb sűrűségű szilikonolajat, amelynek célja az alsó retinafél tamponádja. Magunk a nehéz szilikonolajjal (23) szerzett tapasztalatainkat közöltük a Szemészet hasábjain.

A szilikonolaj-feltöltés után minden szilikonolaj esetében idővel emulzifikáció lép fel. Az emulzifikáció aránya igen nagy változékonyságot mutat, míg *Azen* (2) 4%, *Lakits* akár 72% (16) arányról számol be. A szilikonolaj apró cseppekre bomlása szövödményekhez vezet (15), mint keratopathia, szekunder szemnyomás-emelkedés, szürkehályog-képződés. Az emulzifikáció igen változatos, vannak betegek, akiknél tíz évvel a feltöltés után sem észlelünk olajcseppet, viszont előfordul már néhány héttel az implantáció után is. Az emulgeálódás sok tényezőtől függ, így az olaj fizikokémiai paramétereitől (viszkózitás, felületi feszültség), a környezettől, a vér alkotóelemeitől (protein, lipid, felületaktív anyagok, gyuladás) (27), továbbá a hőmérséklettől. Klinikánk a szövödményekről (18), extraokuláris terjedésről (20) közölt tanulmányokat a Szemészetben.

Jelen vizsgálatunk célja a szilikonolaj viszkózitásának vizsgálata az implantáció előtt és lebocsátást kö-

vetően, hiszen feltételezzük, hogy az emulgeációban a viszkózitás megváltozása jelentős szereppel bír.

BETEGEK ÉS MÓDSZER

Betegek és beavatkozások

Prospektív egy centrumú vizsgálatban elemeztük összesen 22 beteg adatait. A betegeket két csoportra osztottuk a felhasznált szilikonolaj alapján. Tizenkét beteg ($57,7 \pm 15,9$ év) 12 szemébe Acri. Sil-ol. 1000 (Acri.Tec AG, Hennigsdorf, Németország), és 10 beteg ($57,7 \pm 15,9$ év) 10 szemébe DORC Sil-1000 (Dutch Ophthalmic Research Center International BV, Hollandia) típusú 1000 cSt kinematikai viszkózitású szilikonolaj endotamponádot alkalmaztunk retinaleválás miatt. A műtéteket három operatőr végezte, a műtétek során DORC Associate (Dutch Ophthalmic Research Center International BV, Hollandia) és Alcon Accurus (Alcon Inc. Fort Worth, Texas, USA) készülékeket használtunk, minden esetben standard három kapus 23 G technikával. A standard vitrectomia műtéteket 19 esetben retrobulbáris, 3 esetben általános érzéstelenítésben végeztük. Mindkét olajtípus fajszúlya $0,97 \text{ g/cm}^3$ 25°C hőmérsékleten, felületi feszültsége 21 N/m .

Minta

Két különféle minta köthető minden beteghez mindkét csoportban:

- **1. minta:** elsőként a szilikonolaj implantációjakor nyertünk mintát. A gyárilag 10 ml térfogatú szilikonolaj teljes mennyiségére nem volt szükség, ezért a fel nem használt szilikonolajokat megőriztük, légmentesen lezártuk és $2-8^\circ\text{C}$ -on tároltuk, majd vizsgálatnak vetettük alá.
- **2. minta:** A második minta a szilikonolaj lebocsátásakor nyertük. Az üvegtesti térből a beültetést követően az Acri. Sil-ol. 1000 olajat $6,3 \pm 2,1$ hónap után, a DORC Sil-1000 típusú olajat $10,1 \pm 4,6$ hónap után bocsátottuk le. A szilikonolaj lebocsátása az első műtéttel azonos érzéstelení-

tés és sebkészítés után történt. A lebocsátott olajat egy 15 ml-es steril eppendorf csőben megőriztük, majd az első mintához hasonló körülmények között tároltuk a vizsgálatig.

Viszkózitásmérés

A viszkózitás mérésének leírása előtt nem érdemes megemlíteni a dinamikai és kinematikai viszkózitás közötti különbségeket.

A dinamikai viszkózitás (μ) SI mértékegysége a $\text{Pa}\cdot\text{s} = \text{N}\cdot\text{s}/\text{m}^2 = \text{kg}/(\text{s}\cdot\text{m})$, tehát leegyszerűsítve a folyadék összenyomásához szükséges nyomás és idő szorzata. Ezzel szemben a kinematikai viszkózitás (ν) a dinamikai viszkózitás és a sűrűség hányadosa, amelynek mértékegysége a m^2/s , más néven Stokes, rövidítve St). A Stokes nem SI mértékegység, nevét *George Gabriel Stokes* (1819–1903) után kapta. A szilikonolajok gyári leírásában és a vonatkozó közleményekben leggyakrabban a centiStokes (cSt) mértékegységgel találkozunk, $1 \text{ cSt} = 10^{-6} \text{ m}^2/\text{s}$ (amely megfelel a víz 20°C -on mért viszkózitásának). A forgalomban lévő szilikonolajok kinematikai viszkózitása $1000-5700 \text{ cSt}$ közötti tartományba esik típustól függően. Munkánkban a szilikonolaj minták dinamikai viszkózitását vizsgáltuk Physica MCR101 (1. ábra) ún. kúp-lap típusú rheometer (Anton Paar GmbH, Graz, Ausztria) segítségével.

1. ábra: Physica MCR101 viszkóziméter



vel, a nyírási sebesség-gradienst 0,1–100 1/s között változtatva. Ezek a készülékek egy rögzített lapból és egy rajta forgó kúpból állnak, amelyek közé helyezük a mintákat. A kúp csúcsa érintkezik a lappal és a kettő által bezárt szög olyan kicsi (1°), hogy a kúptest egész felületén a nyírási sebesség-gradiens megegyezik, és a kúpra ható forgatónyomaték arányos a nyírófeszültséggel és a viszkozitással (22). A feldolgozás a beépített számítógépes szoftver (Rheo Plus 2000, Anton Paar GmbH, Graz, Ausztria) segítségével történt. Egy minta vizsgálatakor a fenti tartományban 20 nyírási sebesség mellett határoztuk meg a viszkozitást. Amennyiben a nyírási sebességtől nem függ a viszkozitás értéke, ideálviszkózus folyadékról beszélünk, a forgalomban lévő szilikonolajok a gyártó adatai szerint ideálviszkózusnak tekintendők.

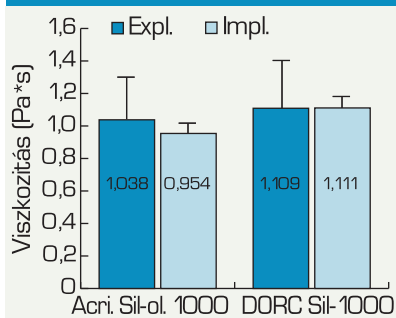
Statisztika

Az 1. és 2. mintákat csoportonként hasonlítottuk össze az egyes nyírási sebességeknek megfelelően az ideálviszkózitás ellenőrzése céljából Wilcoxon nem paraméteres teszt segítségével, a kétfajta olajat mind az 1., mind a 2. minta vonatkozásában Mann-Whitney-féle nem paraméteres teszt elvégzésével elemeztük. Az egyes nyírási sebességeknél mért értékek átlagait is összehasonlítottuk hasonló módon annak kimutatása érdekében, hogy van-e szignifikáns különbség az 1. és 2. minták között. Az endotamponádként eltöltött idővel való összefüggés elemzése céljából Spearman-féle korreláció analízist végeztünk. A szignifikancia-szintet $p < 0,05$ értéknél határoztuk meg.

EREDMÉNYEK

A viszkozitás-mérés minden minta esetében kivitelezhető volt az 1. és 2. minták vonatkozásában egyaránt. Az 1. mintákban az Acri. Sil-ol. 1000 átlagos viszkozitás értéke $(0,954 \pm 0,047 \text{ Pa} \cdot \text{s})$, a DORC Sil-1000 $(1,109 \pm 0,318 \text{ Pa} \cdot \text{s})$ nem tért el egymástól szignifikánsan, a 2. minták terén sem mutatkozott szignifikáns különbség (Mann-Whitney-

2. ábra: A kétféle szilikonolaj explantált és implantált mintáinak átlagértéke és szórása. Szignifikáns különbség nem mutatható ki, a szórás nagyobb az explantált olajok esetében



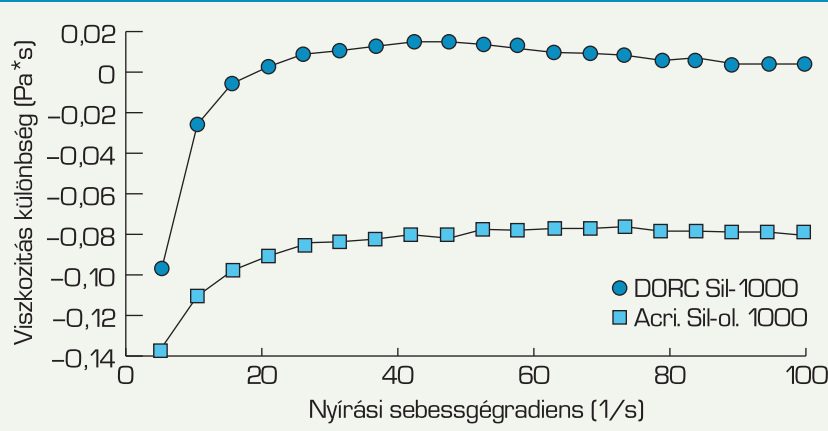
teszt): Acri. Sil-ol. 1000 $(1,038 \pm 0,252 \text{ Pa} \cdot \text{s})$, DORC Sil-1000 $(1,109 \pm 0,318 \text{ Pa} \cdot \text{s})$ (2. ábra). A gyári (1. minta) és az explantált (2. minta) szilikonolajok átlagos viszkozitása között szignifikáns eltérés nem mutatkozott sem az Acri. Sil-ol. 1000, sem a DORC Sil-1000 vonatkozásában (Wilcoxon-teszt). Az ideálviszkózitás megállapítása érdekében az egyes nyírási sebesség grádienseknek megfelelően végzett összehasonlítást az 1. és 2. minták esetenként mért különbségeinek összehasonlításával végeztük el (3. ábra). Alacsony sebesség-gradiens (0-20 1/s) mellett mindkét olaj esetében a 2. minta viszkozitása volt alacsonyabb. A DORC Sil-1000 ennél magasabb grádiensek esetén 2. minta meghaladta az 1. minta érték-

két, míg az Acri. Sil-ol. 1000 esetében minden gradiens mellett a 2. minta viszkozitása volt alacsonyabb. Mindkét olaj elvesztette tehát ideálviszkózus állapotát az explantált mintákban. Szignifikáns korreláció a feltöltés és lebecsátás között eltelt idő függvényében nem volt igazolható (Spearman-korrelációs együttható 0,59 és 0,87).

MEGBESZÉLÉS

Vizsgálataink kimutatták, hogy az elsősorban kenőcsök, krémek és olajok fizikokémiai vizsgálatára kialakított készülékekkel az endotamponádként használt szilikonolajok viszkozimetriás elemzése is kivitelezhető. A viszkozitás-csökkenés részben magyarázhatja az emulgeálódást, hiszen a független cseppek leválása a nagy olajcseppről csökkenti a viszkozitást (21). Mivel a rendszer emulgeált cseppeket tartalmaz az ideálviszkózus gyári olaj átmegegyező szerkezetviszkózus rendszerbe. A szerkezetviszkózitás azt jelenti, hogy ha nyíróerő hat az anyagra, akkor változik a viszkozitása. A viszkozitás csökkenését az okozza, hogy az emulgeált cseppek könnyebben deformálódnak a nyíróerő hatására. Az ideálviszkózus gyári szilikonolajok az intraokuláris tartózkodás során átmennek szerkezetviszkózus rendszerbe. A viszkozitás csökkenése és az ideál viszkozitás elvesztése és szerkezetviszkózitás kialakulása logikus, az emulziós rendszerekre jellemző,

3. ábra: A lebecsátott és a felöltésből kimaradt minták közötti különbségek a nyírási sebesség-gradiens függvényében



mivel a rendszer emulgeált cseppeket tartalmaz. Részben magyarázhatja az emulzifikációra vonatkozó változatos klinikai megfigyeléseket. Nakamura (19) már 1990-ben több tényező feltételezett szerepéről ír, amelyek hozzájárulnak az intraocularis szilikonolaj emulzifikációjához. Brunner és munkatársai (5) gázkromatográfiával azt mutatták ki, hogy a különböző alacsony molekulásúlyú szilikonláncok aránya csökkent, míg a koleszterin tartalma növekedett azon olajoknak, amelyek hosszabb ideig az üvegtesti térben voltak. A szilikonolaj optikailag tiszta, viszkózus, hidrofób, lipofil folyadék, amelynek fajsúlya $0,97 \text{ g/cm}^3$, kevéssel alacsonyabb a víz fajsúlyánál. A felületi feszültsége igen magas, amely nagyrészt hozzájárul a hatékony endotamponád alkalmazásához. Heidenkummer (13) és Savion (27) vizsgálták a szilikonolaj viszkozitását és azt tapasztalták, hogy az alacsonyabb viszkozitás magasabb emulzifikációs aránnyal jár. Ezt később nem tudták igazolni, és inkább az olaj tisztaságának, illetve az alacsony molekulásúlyú összetevők arányának tulajdonítható a foko-

zott emulzifikáció. Savion (27) munkájában a maradék üvegtesti térben keringő sejtes elemek szerepét veti fel, ezért vizsgálatunkban csak rhegmatogén retinaleválásos esetet válogattunk be, a diabéteszes proliferatív diabéteszes eseteket kizártuk, hiszen ott jelentősen eltérő környezetre számíthatunk, amely feltételezhetően befolyásolja az emulzifikációt. Caramoy (6) és munkacsoportja 1000–5700 közötti viszkozitású szilikonolajokat mesterségesen emulzifikált ultrahang segítségével plazmában és szérumban. A plazmában a vérlemezkék jelenlétével indokolta a nagyobb fokú emulzifikációt a szérumhoz képest. Dresp (9) azt vizsgálta, hogy a szilikonolaj feltöltés előtt intraoperatív használt anyagok (pl. perfluorokarbon folyadék) milyen hatással van az emulzifikációra. Elsősorban az oligosziloxánok szerepét veti fel, de hangsúlyozza, hogy a műtétnél felhasznált lumennel rendelkező eszközök tisztítása után is maradhatnak vissza olyan lerakódások, amelyek később fokozhatják az emulzifikációt (8). A korai statisztikákban szereplő esetek idején még nem voltak egyszer használa-

tos eszközök. A varrat nélküli kis méretű sebészítés megjelenésével az egyszerűhasználatos rendszerek kerültek előtérbe és a szilikonolajok előállítására is egyre finomabb és homogénebb szerkezetet biztosít. Minden fejlesztés ellenére a szilikonolaj feltöltés esetén az emulgeáció és annak következtében kialakult szövődmények megjelenésével a mai technika mellett is számolnunk kell.

KÖVETKEZTETÉSEK

Összegzésként megállapítható, hogy a szilikonolajok alkalmazásának egyik legfőbb nehézségét okozó emulzifikáció okai között a viszkozitás-változás szerepet játszik, de önmagában nem magyarázza a jelentős klinikai eltéréseket. A továbbiakban tömegspektrometriai és cseppméret elemző módszerekkel tervezzük az emulzifikáció patomechanizmusáról alkotott ismereteinket pontosítani.

Megjegyzés

A munka a TÁMOP-4.2.1/B-09/1/KONV-2010-0005 című projekt támogatásával készült.

IRODALOM

1. Armaly MF. Ocular tolerance to silicones. I. Replacement of aqueous and vitreous by silicone fluids. Arch Ophthalmol 1962; 68: 390–395.
2. Azen SP, Scott IU, Flynn HW Jr, et al. Silicone oil in the repair of complex retinal detachments. A prospective observational multicenter study. Ophthalmology 1998; 105: 1587–1597.
3. Bartz-Schmidt U, Szurman P, Wong D, Kirchof B. Neue Entwicklungen in der chirurgischen Therapie der rhegmatogenen Ablatio retinae. Ophthalmologie 2008; 105: 27–36.
4. Bereczki Á. A vitrectomia szerepe a retinopathia diabetica kezelésében. LAM 2001; 11: 108–111.
5. Brunner S, Izay B, Weidinger B, et al. Chemical impurities and contaminants in different silicone oils in human eyes before and after prolonged use. Graefes Arch Clin Exp Ophthalmol 2011; 249: 29–36.
6. Caramoy A, Schröder S, Fauser S, Kirchof B. In vitro emulsification assessment of new silicone oils. Br J Ophthalmol 2010; 94: 509–512.
7. Cibis PA, Becker B, Okun E, Canaan S. The use of liquid silicone in retinal detachment surgery. Arch Ophthalmol 1962; 68: 590–599.
8. Dresp JH, Menz D-H. Preparation and processing of vitreoretinal instrumentation and equipment as a risk factor for silicone oil emulsification. Retina 2004; 24: 110–115.
9. Dresp JH, Menz DH. Interaction of different ocular endotamponades as a risk factor for silicone oil emulsification. Retina 2005; 25: 902–910.
10. Gabel VP, Kampik A, Gabel C, Spiegel D. Silicone oil with high specific gravity for intraocular use. Br J Ophthalmol 1987; 71: 262–267.
11. Gremillion CM Jr, Peyman GA, Liu KR, Naguib KS. Fluorosilicone oil in the treatment of retinal detachment. Br J Ophthalmol 1990; 74: 643–646.
12. Hatvani I, Ady E. Az üvegtest pótlása szilikonolajjal. (Az olaj fiziko-kémiai tulajdonságai és műtét utáni viselkedése.) In: Újabb eredmények a szemészetben, 1988/1, Országos Szemészeti Intézet, Budapest: 1988. 48–84.
13. Heidenkummer HP, Kampik A, Thierfelder S. Experimental evaluation of in vitro stability of purified polydimethylsiloxanes (silicone oil) in viscosity ranges from 1000 to 5000 centistokes. Retina 1992; 12: S28–S32.
14. Hoerauf H, Kobuch K, Dresp J, Menz DH. Combined use of partially fluorinated alkanes, perfluorocarbon liquids and silicone oil: an experimental study. Graefes Arch Clin Exp Ophthalmol 2001; 239: 373–381.
15. Ichhpujani P, Jindal A, Jay Katz L. Silicone oil induced glaucoma: a review. Graefes Arch Clin Exp Ophthalmol. 2009 Dec; 247 (12): 1585–93.

16. Lakits A, Nennadal T, Scholda C, et al. Chemical stability of silicone oil in the human eye after prolonged clinical use. *Ophthalmol* 1999; 106: 1091–1100.
17. Mílibák T, Süveges I. A pseudophakiás retinaleválás műtéti megoldása és prognózisa. *Szemészet* 1998; 135: 37–41.
18. Mílibák T, Süveges I. Complications of sutureless pars plana vitrectomy through self-sealing sclerotomies. *Arch Ophthalmol* 1998; 116: 119.
19. Nakamura K, Refojo MF, Crabtree DV. Factors contributing to the emulsification of intraocular silicone and fluorosilicone oils. *Invest Ophthalmol Vis Sci* 1990; 31: 647–656.
20. Papp A, Tóth J, Kerényi T, Jäckel M. A szilikonolaj extraocularis terjedéséről – egy eset kapcsán. *Szemészet* 2004; 141: 365–369.
21. Pastoriza-Gallego MJ, Lugo L, Legido JL, Piñeiro MM. Rheological non-newtonian behaviour of ethylene glycol-based Fe₂O₃ nanofluids. *Nanoscale Res Lett* 2011; 6: 560.
22. Rác I, Selmeczi B. *Gyógyszertechnológia 2. Művelettan. Eljárásban Medicina; 2001. 364.*
23. Resch M, Seres A, Maneschg O, et al. A nehéz szilikonolaj a retinaleválás sebészetében. *Szemészet* 2010; 147: 155–161.
24. Roider J, Hoerauf H, Kobuch K, Gabel VP. Clinical findings on the use of long-term heavy tamponades (semifluorinated alkanes and their oligomers) in complicated retinal detachment surgery. *Graefes Arch Clin Exp Ophthalmol* 2002; 240: 965–971.
25. Salacz Gy, Récsán Zs, Ferencz M. Pseudophakic retinal detachment. *Acta Chir Hung* 1995–1996; 35: 209–215.
26. Salacz Gy, Győri J, Óri Zs, Récsán Zs. Szilikonolaj-implantáció. Klinikai tapasztalatok 109 eset kapcsán. *Szemészet* 1992; 129: 66–73.
27. Savion N, Alhalel A, Treister G, Bartov E. Role of blood components in ocular silicone oil emulsification. Studies on an in vitro model. *Invest Ophthalmol Vis Sci* 1996; 37: 2694–99.
28. Seres A. fiatal cukorbetegeken végzett vitrektómia műtétek eredményei. *Szemészet* 2005; 142: 181–186.
29. Süveges I, Kolozsvári L, Rigó Gy. Szilikonolaj intraocularis implantációja ablatio retinae eseteiben. *Szemészet* 1985; 122: 136–141.

LEVELEZÉSI CÍM

Dr. Resch Miklós, 1083 Budapest, Tömő u. 25–29.

E-mail: resch.miklos@mail.semmelweis-univ.hu, miklosresch@gmail.com

A retinaszerkezet in vivo vizsgálata az optikai koherencia tomográfiai képek szegmentálásának segítségével

A szemgolyó hosszának összefüggése az intraretinális rétegek vastagságával

SOMFAI GÁBOR MÁRK¹, TÁTRAI ERIKA¹, DELIA CABRERA DEBUC²

¹Semmelweis Egyetem, Szemészeti Klinika, Budapest (Igazgató: Prof. Dr. Németh János egyetemi tanár), ²University of Miami, Miller School of Medicine, Bascom Plamer Eye Institute (Igazgató: Prof. Dr. Eduardo Alfonso egyetemi tanár)

Célkitűzés: Az ultrahang elterjedését követően megjelenő optikai koherencia tomográfia (OCT) a retina szerkezetének nagy felbontású leképezését tette lehetővé. Célunk annak vizsgálata volt, hogy a szemgolyó hossza, valamint a beteg életkora hatással van-e az intraretinális rétegek vastagságára.

Betegek és módszer: Vizsgálatunkba 40 egészséges alany (15 férfi és 25 nő) 1-1 véletlenszerűen kiválasztott szemét vontuk be. Az alanyok átlagéletkora 26 év (8 és 67 év között) volt. Minden vizsgált szem esetén megmértük a tengelyhosszt Lenstar LS 900 készülékkel, majd leképezést végeztünk a maculáról Stratus OCT-készülékkel. Az OCT-képek OCTRIMA-szoftverrel történő feldolgozását követően feljegyeztük 6 intraretinális réteget, valamint a teljes retina vastagságát. A tengelyhossz, az életkor és a vastagsági értékek közötti összefüggést lineáris korrelációs analízissel vizsgáltuk.

Eredmények: A szemek átlagos tengelyhossza $22,99 \pm 1,04$ mm volt. Nem találtunk összefüggést a tengelyhossz és az idegrost-réteg (RNFL, $p=0,13$), valamint a retinális pigmentepithelium (RPE, $p=0,97$) vastagsága között. Enyhe negatív korreláció volt megfigyelhető a ganglionsejt réteg és belső rostos réteg komplexum, a belső magvas réteg, valamint a külső rostos réteg vastagsága és a bulbushossz között ($p=0,048$, $r=-0,32$; $p=0,019$, $r=-0,37$ és $p=0,022$, $r=-0,37$, rendre). A legerősebb korrelációt a bulbushossz a külső magvas réteg és a teljes retina vastagságával mutatta ($p=0,003$, $r=-0,46$ és $p=0,002$, $r=-0,49$, rendre). Az életkorral az RPE vastagsága pozitívan korrelált ($p<0,001$, $r=0,53$), míg a többi intraretinális réteg vastagsága nem mutatott összefüggést.

Következtetés: Eredményeink azt mutatták, hogy az RNFL-t és az RPE-t kivéve minden intraretinális réteg maculában mért vastagsága korrelál a szemgolyó hosszával, az összefüggés a külső rétegek felé erősödik. Az alanyok életkora nem volt hatással a vastagsági értékekre, kivéve az RPE esetén, mely réteg vastagsága az életkorral nőtt.

The in vivo assessment of retinal structure by the segmentation of optical coherence tomography images – The correlation between axial length and the thickness of the intraretinal layers in the macula

Purpose: Following the widespread use of ultrasound, the occurrence of optical coherence tomography (OCT) has made it possible to image the retina with high resolution. The aim of this study was to evaluate the correlation between axial length (AL), age and the thickness of intraretinal layers in the macula.

Methods: Forty randomly selected eyes of 40 healthy subjects (15 male and 25 female) were recruited for this study. The median age of the participants was 26 years (range: 8 to 67 years). AL was measured for each eye using a Lenstar LS 900 device. Optical coherence tomography (OCT) imaging of the macula was also performed by Stratus OCT. OCTRIMA software was used to process the OCT scans and to determine the weighted mean thickness of 6 intraretinal layers and the total retina. The correlation between the AL, age and the thickness values were examined using linear correlation.

Results: The mean AL of the eyes was 22.99 ± 1.04 mm. There was no correlation between the thickness of the retinal nerve fiber layer (RNFL), retinal pigment epithelium (RPE) and AL ($p=0.13$ and $p=0.97$, respectively). A slight negative correlation was observed between the thickness of the ganglion cell layer and inner plexiform layer complex, inner nuclear layer, outer plexiform layer and AL ($p=0.048$, $r=-0.32$; $p=0.019$, $r=-0.37$ and $p=0.022$, $r=-0.37$, respectively). The correlation was the strongest between the thickness of the outer nuclear layer and the total retina ($p=0.003$, $r=-0.46$ and $p=0.002$, $r=-0.49$, respectively). The RPE showed a positive correlation with age ($p<0.001$, $r=0.53$), while no correlation was obtained between age and any of the remaining intraretinal layers.

Conclusions: Our results have shown that in the macular area the thickness of the retina and all intraretinal layers except for the RNFL and the RPE correlate with AL with an increasing trend towards the outer layers. The age of the subjects was shown to have no effect on the results, except for the RPE which was thicker with age.

KULCSSZAVAK optikai koherencia tomográfia, bulbushossz, képfeldolgozás

KEYWORDS optical coherence tomography, axial length, image processing

BEVEZETÉS

A szemészeti diagnosztika kezdetben a szem járulékos szerveinek, illetve az elülső szegmentumot érintő betegségeknek a vizsgálatát jelentette, hiszen eszköz hiányában elsősorban ezek vizsgálatára volt lehetőség. Az első szemtűkröt *Helmholtz* 1851-ben fejlesztette ki, ezzel utat nyitva a szemfenék vizsgálatára egészséges és kóros állapotokban. A direkt és indirekt oftalmoszkópia mellett az elmúlt évtizedekben a képalkotó eljárások közül a szemészeti ultrahang, majd az angiográfia után az optikai koherencia tomográfia (OCT) megjelenésével következett be jelentős előrelépés a diagnosztikában, ami folyamatosan közelebb visz a retina betegségeinek megértéséhez.

Az ultrahang szemészeti alkalmazása az '50-es években kezdődött, azonban az első kifejezetten szemészeti célú ultrahangkészülék csak 1973-ban jelent meg. A korábbi szemészeti vizsgáló eszközökhöz képest nagy előnye volt, hogy mérhetővé tette a szegmensek bizonyos paramétereit – pl. a tengelyhosszt, vagy a szegmensek falának vastagságát – azonban a további fejlesztéseknek köszönhetően ma már léteznek olyan készülékek is, amelyek a szemben található erekben lévő véráramlás vizsgálatára alkalmasak (18).

Hazánkban *Németh János* vezette be a szemészeti ultrahangos keringésvizsgáló módszereket, továbbá számos tanulmányt végzett ultrahang használatával. 1992-ben megjelent kéziratukban *Németh és munkatársai* kimutatták, hogy egészséges szemekben a szegmensek falvastagsága a szem tengelyhosszával negatívan korrelál, azonban a térfogata állandó (19). Ezzel szemben uveitis, hipotónia, vagy exophthalmus esetén a szegmensek falának vastagsága és térfogata is emelkedik a kialakult ödéma következtében, míg glaukómás szemekben mind a vastagság, mind a térfogat csökken, feltehetően a ganglionsejtek pusztulásának eredményeként (19).

A szemészeti diagnosztika következő nagy mérföldkövét jelentő opti-

kai koherencia tomográfia kifejlesztésére is éppen ebben az időszakban, az 1990-es évek elején került sor. Az OCT alkalmazásával lehetővé vált az ideghártya morfológiájának nagy felbontású in vivo vizsgálata, valamint a retina vastagságának addig elképzelhetetlen pontosságú mérése (10). A fentieknek köszönhetően az optikai koherencia tomográfia igen hamar bevonult a szemészeti rutin diagnosztikába és a terápiás döntések irányításába. Az utóbbi évtizedben felmerült, hogy az OCT-képekből a teljes retina vastagságán túl további kvantitatív információk is kinyerhetők, például az egyes intraretinális rétegek vastagsága. A retina vastagsága számos betegségben változhat, és például már az igen kismértékű elvékonyodás is kórjelző lehet bizonyos esetekben, ahol a macula szerkezete látszólag ép (pl. sclerosis multiplexben, glaukómában) (2, 8, 9, 13). Ezek az enyhe eltérések már a betegségek kialakulásakor megfigyelhetők, kimutatásuk a kórképek korai felfedezéséhez és így a terápia mielőbbi elkezdéséhez vezethet.

A sejtrétegek vastagságának az eltérő optikai tulajdonságokon alapuló mérése lehetővé teszi a retinában kialakuló finom változások lokalizációját, pontosabb követését, valamint ezek ismeretében közelebb kerülünk bizonyos betegségek patológiájának megértéséhez is. Munkacsoportunk a Miami Egyetem Bascom Palmer Eye Institute-tal 2005 óta tartó együttműködése során egy speciálisan erre a célra fejlesztett szoftvert használva, a maculáról nyert OCT-képek feldolgozásával, a jel/zaj arány módosításával az egyes rétegek határainak a kijelölésével, vagyis a kapott képek szegmentálásával a retina szerkezeti változásait kvantitatívan tudja elemezni (4).

Munkánk első lépéseként leírtuk a harmadik generációs time-domain OCT-képek szegmentálásának érzékenységét a jó képminőségre, valamint az optimális képminőség mellett a szegmentáció kielégítő reprodukálhatóságát (6, 7, 23, 24).

Egészséges alanyok szemeiben megmutattuk, hogy 70 éves kor fölött a ganglionsejtek rétegének elvékonyodása nem lineáris, hanem szigmoideális trendet követ, ami az apoptózis szerepére utalhat, míg a retinális pigmentepithelium a korrallal lineáris összefüggésben vastagszik (23, 25). Más munkacsoportok eredményeivel összhangban kimutattuk, hogy enyhe non-proliferatív diabéteszes maculopathiában a korábban leírt macula-elvékonyodás, illetve idegrost-vesztés hátterében a maculáris ganglionsejtek pusztulása állhat, ami felveti a szemben megjelenő neuropathia lehetőségét (3), míg diffúz diabéteszes maculaödémában az idegrostok rétegétől eltekintve a retina összes rétege megvastagodik (26). Retinitis pigmentosában sikerült in vivo bizonyítékot találnunk a retinán belül zajló retrográd axondegenerációra, ami felveti az OCT-képek szegmentációjának használhatóságát a retina-implantátum műtétekre való beteg kiválasztásban (31). Sclerosis multiplexben OCT-vel sikerült kimutatnunk, hogy a látóideg-gyulladását követően csak a ganglionsejtek és az idegrostok rétege vékonyodik, és hogy ehhez hasonló, de jelentősen kisebb vékonyodást a látóideggyulladásán át nem esett szemekben is látni lehet; továbbá azt is megmutattuk, hogy a macula képek szegmentációja esetleg segíthet az SM diagnosztikájában is (30). Nemrégem femtosecundum lézer segítségével történt phacoemulsificációs műtétek után vizsgáltuk a maculaödéma fokát a hagyományos szürkehályog-ellenes műtétekhez képest, és úgy találtuk, hogy itt elsősorban a retina külső rétegeit érinti a korábban a teljes retinára már leírt ödéma, ami a hagyományos műtétek után kifejezettebb (17). Epiretinális membránok esetén vizsgáltuk a retinarétegek eltéréseinek potenciális befolyásoló hatását a látóélességre nézve, és úgy találtuk, hogy a foveoláris látósejteken kívül a retina többi rétege is érintett lehet a látásromlás kialakulásában

Anyagi érdekeltség: a University of Miami és Dr. Cabrera DeBuc a vizsgálatban használt szoftvert szabadalmi jogával rendelkeznek és a jövőben annak üzleti célú felhasználásából anyagi jövedelmük származhat. A többi szerző esetében nem áll fenn anyagi érdekeltség.

(28). Végül, sikerült azt is megmutatnunk, hogy a TD-OCT-képek szegmentációjának segítségével kapott vastagsági adatok jól összevethetőek az újabb generációs és nagyobb felbontású spectral-domain OCT-k vastagsági méréseivel (29). Az ultrahangvizsgálattal végzett tanulmányok eredményei alapján felmerült, hogy a tengelyhosszal nemcsak a szemgolyó falának vastagsága, de a retina, vagy az intraretinális rétegek vastagsága is összefügghet. Számos tényezőről feltételezték korábban, hogy hatással lehet a retina vastagságára egészséges szemekben, pl. az életkorról, a szemgolyó hosszáról, az alany neméről és rasszbeli hovatartozásáról (11, 12, 20). Tanulmányunkban az életkornak és a szemgolyó tengelyhosszának az intraretinális rétegek és teljes retina maculában mért vastagságára való hatását vizsgáltuk egészséges szemekben az OCT-képek szegmentálásával.

BETEGEK ÉS MÓDSZER

Vizsgálatunkba 40 egészséges alany (15 férfi és 25 nő) 1-1 véletlenszerűen kiválasztott szemét válogattuk be. A beválogatás feltétele volt az 1,0-es legjobb korrigált látóélesség, kizárási kritérium volt az anamnézisben szereplő bármilyen szemészeti vagy általános betegség, kivéve a jól beállított magasvérnyomás-betegséget, valamint a korábbi szemmegnyitó műtét. A közepes, vagy nagyfokú myop és hypermetrop alanyokat nem zártuk ki a vizsgálatból. A vizsgált személyek átlagéletkora 26 év volt, a legfiatalabb alany 8, a legidősebb 67 éves volt. Az alanyoknál rutin szemészeti vizsgálatot végeztünk, ami a legjobb korrigált látóélesség vizsgálatából, szemnyomás-mérésből, réslámpás vizsgálatból és pupillatágításban végzett biomikroszkópiás szemfenék-tükrözésből állt. Minden szem esetén megmértük a szemgolyó hosszát Lenstar LS 900 (Haag-Streit AG, Koeniz, Switzerland) készülékkel, majd leképezést végeztünk a maculáról a time-domain elven működő Stratus OCT (Carl Zeiss Meditec, Dublin, CA,

USA) berendezés lassú macula programjával. Az OCT-képek nyers adatait a berendezésből exportáltuk, majd a *Cabrera és munkatársai* által fejlesztett Optical Coherence Tomography Retinal Image Analysis (OCTRIMA) szoftver segítségével dolgoztuk fel (4). A szoftver működését a korábbiakban már ismertettük, itt röviden csak annyit említettük meg, hogy az képes az intraretinális rétegek határainak automatikus módon történő kijelölésére, majd ezt követően a rétegekjelölési hibák kézi javítására is lehetőséget ad (4).

A teljes retina és az intraretinális rétegek vastagságát kilenc, az Early Treatment Diabetic Retinopathy Study (ETDRS) szerint meghatározott régióban mértük (1). Mivel a centrális (R1), pericentrális (R2-R5) és perifériás (R6-R9) régiókban a Stratus OCT leképezésének sugárirányú módja miatt különbözik a mintavételi pontok száma, a 9 régió vastagsági értékeinek egyszerű átlagolása helyett a *Massin és munkatársai* által kidolgozott módon (15) súlyozott átlagos vastagsági értéket számoltunk az alábbi képlet alkalmazásával:

$$WMT = \frac{R1}{36} + \frac{R2+R3+R4+R5}{18} + \frac{(R6+R7+R8+R9) \times 3}{16}$$

Minden szem esetén kiszámítottuk az idegrost-réteg (RNFL), a gang-

lionsejt-réteg és belső rostos réteg komplexum (GCL+IPL), a belső magvas réteg (INL), a külső rostos réteg (OPL), a külső magvas réteg (ONL), a retinális pigmentepithelium (RPE) és a teljes retina súlyozott átlagos vastagságát.

Az életkor, bulbuszhossz és a vastagsági értékek közötti összefüggés vizsgálatára lineáris korrelációs analízist végeztünk. A statisztikai számításokat az SPSS 15.0 (SPSS Inc., Chicago, IL, USA) szoftverrel végeztük. A szignifikancia határának a $p < 0,05$ -t tekintettük.

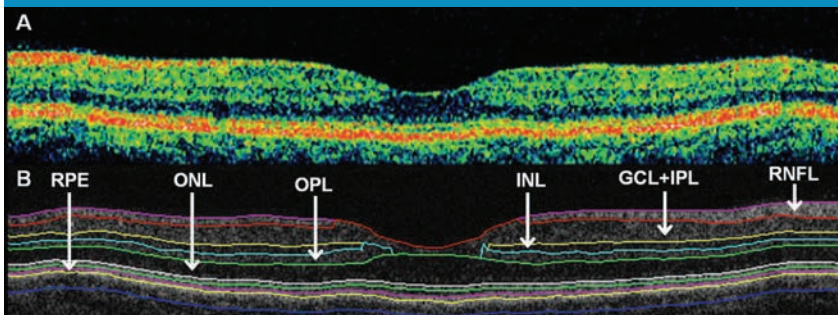
EREDMÉNYEK

A szemek átlagos tengelyhossza $22,99 \pm 1,04$ mm volt (20,95 és 25,17 mm között, a SE $-3,875D$ és $+6,875D$ között). A bulbuszhossz és az idegrost-réteg, valamint a retinális pigmentepithelium vastagsága között nem volt szignifikáns összefüggés ($p=0,13$, $r=0,25$; $p=0,97$, $r=0,01$, rendre) (1. táblázat, 2. ábra). Enyhe negatív korrelációt figyeltünk meg a ganglionsejt-réteg és belső rostos réteg komplexum, a belső magvas réteg, a külső rostos réteg és a szemgolyó hossza között ($p=0,048$, $r=-0,32$; $p=0,019$, $r=-0,37$ és $p=0,022$, $r=-0,37$, rendre). A legerősebb összefüggést a tengelyhosszal a külső magvas réteg vastagsága és a teljes retinavastagság mutatta ($p=0,003$, $r=-0,46$ és $p=0,002$, $r=-0,49$, rendre) (1. táblázat, 2. ábra).

1. táblázat: A tengelyhossz és az életkor, valamint az intraretinális rétegek vastagsága közötti korreláció vizsgálatának eredményei. Rövidítések: RNFL: idegrost-réteg, GCL+IPL: ganglionsejt és belső rostos réteg komplexum, INL: belső magvas réteg, OPL: külső rostos réteg, ONL: külső magvas réteg, RPE: retinális pigmentepithelium

Réteg	Tengelyhossz			Életkor		
	p	r	r ²	p	r	r ²
RNFL	0,130	0,247	0,061	0,941	0,012	0,000
GCL+IPL	0,048	-0,319	0,102	0,094	0,272	0,074
INL	0,019	-0,374	0,140	0,647	0,076	0,006
OPL	0,022	-0,366	0,134	0,335	0,159	0,025
ONL	0,003	-0,465	0,216	0,370	-0,148	0,022
RPE	0,973	0,006	0,000	0,001	0,525	0,276
Teljes retina	0,002	-0,486	0,236	0,159	0,230	0,053

1. ábra: A macula OCT-képének szegmentációja az OCTRIMA-szoftver segítségével. A: Egy egészséges macula képe a Stratus OCT lassú programjával leképezve. B: Ugyanaz az OCT leképezés az OCTRIMA-szoftverrel történő feldolgozás után. A rövidítéseket lásd az 1. táblázatnál



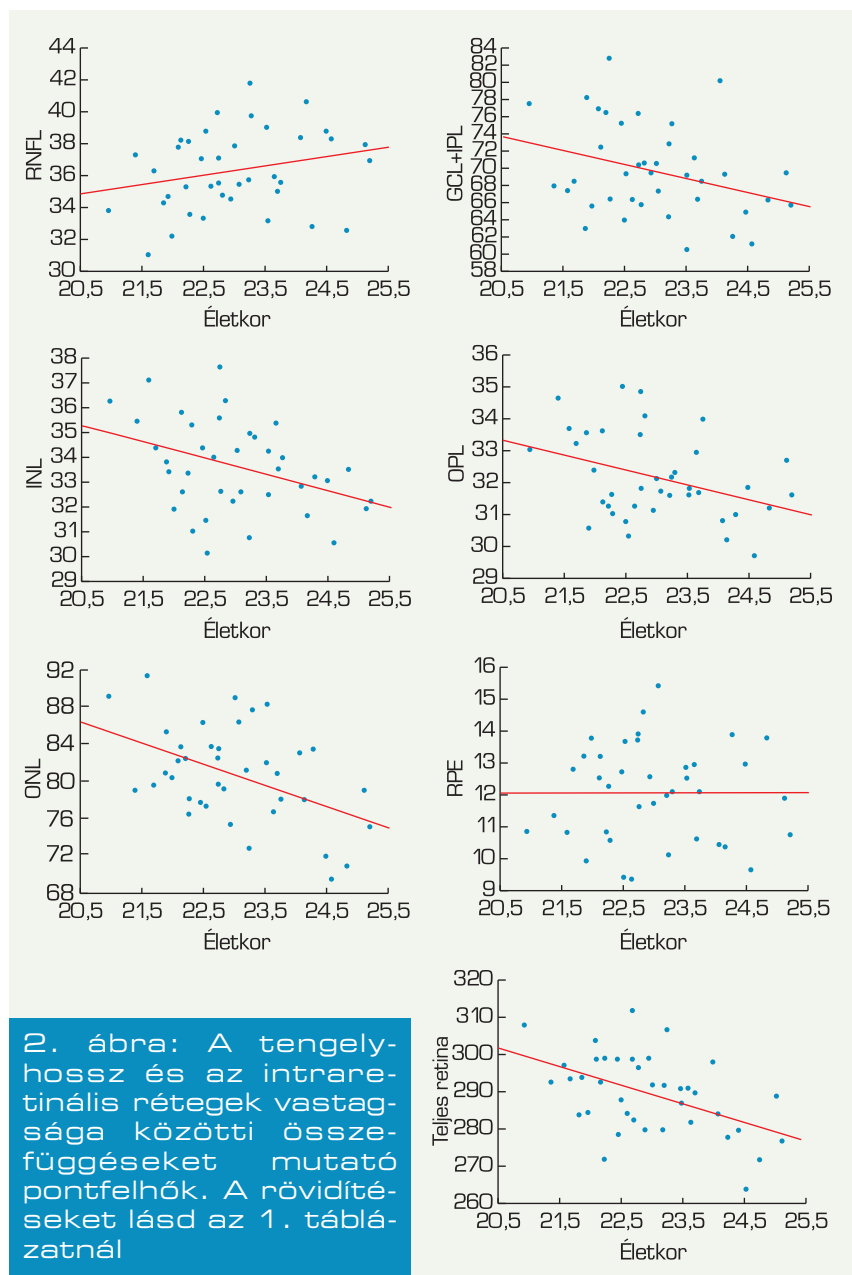
Az életkorral a retinális pigment-epithelium vastagsága pozitívan korrelált ($p < 0,001$, $r = 0,53$), azonban a többi intraretinális réteg és a teljes retina vastagsága, valamint az életkor között nem volt szignifikáns összefüggés (1. táblázat, 3. ábra).

MEGBESZÉLÉS

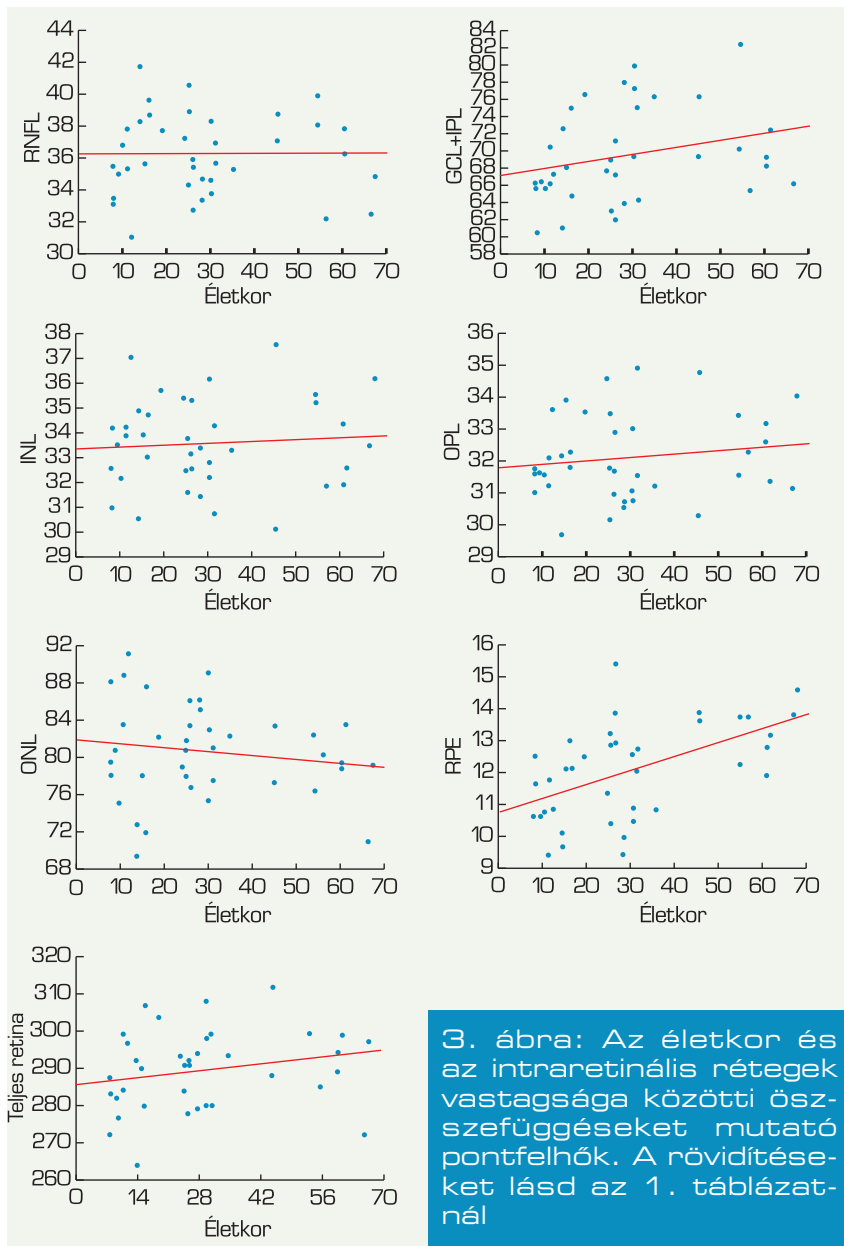
Tanulmányunkban a szemgolyó hosszának és az életkornak az intraretinális rétegek vastagságára kifejtett hatását vizsgáltuk. Eredményeink azt mutatták, hogy a szemgolyó tengelyhossza az idegrost-rétegen és a retinális pigmentepitheliumon kívül minden réteg vastagságával összefügg, a külső rétegek felé haladva ez az összefüggés egyre erősebb, ami azt sugallja, hogy a külsőbb rétegek a bulbuszhossz növekedésével jobban megnyúlnak, „kiterülnek”. Mivel az OCT-vizsgálat során a retina egy körülhatárolt, jelen esetben 6 mm átmérőjű területét, a maculát tudjuk vizsgálni, ezért nem volt módunk a retinarétegek teljes térfogatának a vizsgálatára.

A korábbi vizsgálatok ellentmondásos eredményeket közöltek a tengelyhossz és az intraretinális rétegek vastagsága közötti összefüggés tekintetében. *Cheung és munkatársai* spectral-domain OCT-berendezés használatával mérték a peripapillaris idegrost-réteg vastagságát, valamint a látóideg fő egyéb jellemző paramétereit (úgy mint a látóideg fő területe, a perem területe, a kimélyültség térfogata és a cup/disc arány) és azt az eredményt kapták,

hogy a szemgolyó tengelyhossza mindegyik vizsgált paraméterrel szignifikánsan és erősen összefügg (5). *Mwanza és munkatársai* szintén 4. generációs OCT-készüléket használva méréseikhez azt vizsgálták, hogy a szem vagy a vizsgált személy mely tulajdonságai vannak hatással a maculában mért GCL+IPL komplexum vastagságra (16). Eredményeik azt mutatták, hogy a GCL+IPL komplexum vastagsága szignifikánsan csökken a tengelyhossz növekedésével. Ezzel szemben *Ooto és munkacsoportja* spectral-domain OCT-képek automatikus szegmentálását és az intraretinális



2. ábra: A tengelyhossz és az intraretinális rétegek vastagsága közötti összefüggéseket mutató pontfelhők. A rövidítéseket lásd az 1. táblázatnál



rétegek vastagságának mérését követően nem talált összefüggést a szemgolyó tengelyhossza és bármely intraretinális réteg vastagsága között (20). Saját eredményeink azt mutatták, hogy az idegrost-réteget és a pigmentepitheliumot kivéve minden intraretinális réteg vastagsága összefügg a tengelyhosszal, továbbá azt, hogy az összefüggés a külső rétegek irányába haladva egyre erősebb. *Ooto és munkatársai* vizsgálatából a közepes vagy nagyfokú rövidlátó szemek kizárásra kerültek, *Cheung és munkatársai* és *Mwanza és munkatársai* tanulmányaiból azonban nem (5, 16, 20). Véleményünk szerint az eltérő

eredmények magyarázata részben az lehet, hogy *Ooto és munkatársai* tanulmányában a vizsgált szemek tengelyhosszában nagyon alacsony volt a szórás, így az átlagosnál rövidebb vagy hosszabb szemek esetén megfigyelhető jelentősebb eltérések nem befolyásolták eredményeiket. Saját tanulmányunkban viszonylag széles tartományban mozogtak a szemgolyók tengelyhosszai, eredményeinket részben ez is magyarázhatja. A teljes retinának a macula centrális 1 mm átmérőjű régiójában mért vastagsága, valamint a teljes macula térfogata is szignifikánsan összefügg a tengelyhosszal két korábbi OCT-vel végzett tanulmány szerint (27,

32). Az összefüggés *Wong és munkacsoportja* szerint a centrális macula vastagság esetén $r = -0,308$ (32), míg *Song és munkatársai* a macula térfogat esetén $r = -0,222$ erősségű korrelációt találtak (27). Saját eredményeink alapján a teljes retinavastagság és a tengelyhossz korrelációjának vizsgálatakor a korrelációs együttható az előzőeknél kissé magasabbnak, $r = -0,486$ -nek adódott. Az újabb, 4. generációs OCT-készülékek nemcsak a leképezés gyorsaságának és a felbontóképességnek a növekedéséhez vezettek, de a chorioidea vizsgálata is lehetővé vált használatukkal. Az utóbbi években egyre több munkacsoport foglalkozik az OCT-képeken a chorioidea manuális kijelölésével és vastagságának mérésével. *Li és munkatársai*, valamint *Sogawa és munkatársai* fiatal, egészséges szemekben kimutatták, hogy a subfovealisán mért chorioidea vastagság és a tengelyhossz között igen erős negatív korreláció áll fenn ($r = -0,624$, $p < 0,001$ és $r = -0,735$, $p < 0,001$ rendre az említett vizsgálatokban) (14, 22). A jelen vizsgálatunkban használt módszerrel a chorioideális vastagság mérésére nincs mód. Számos korábbi vizsgálat szignifikáns negatív összefüggést talált az életkor és a vizsgálatokban mért vastagsági értékek között (5, 16, 20). *Ooto és munkatársainak* eredményei azt mutatták, hogy a retina minden egyes rétegének vastagsága igen erősen szignifikáns negatív korrelációt mutat az életkorral egészséges japán alanyok szemében (20). Korábbi vizsgálatunkban kimutattuk, hogy a belső retinarétegek vastagságának csökkenése nem lineáris trendet követ, hanem 70 éves kor felett kezdődik, és a pusztulás üteme folyamatosan fokozódik, míg az RPE lineáris vastagodást mutat a korrall (23, 25). A jelen vizsgálatnál részben ez utóbbi trend ellenőrzőse is volt a célunk: az alanyok életkora és az intraretinális rétegek vastagsága között nem találtunk összefüggést, de az RPE most is szignifikánsan vastagabbnak mutatkozott a növekvő életkorral. A trend hátterében a Bruch-membrának a kor előrehaladtával törté-

nő fokozatos megvastagodása állhat, amit az RPE alatt és a Bruch-membránban lerakódó lipid depozitumok okoznak (21).

Az eltérő eredmények oka feltehetően az lehet, hogy a vizsgálatunkban szereplő alanyok fiatalabbak voltak, mint az említett vizsgálatok alanyai. Jelen vizsgálatunkba csak olyan szemeket válogattunk be, amelyek nem estek át a szem megnyitásával járó műtéten, így szűrkehályog-ellenes műtéten sem. Ahhoz azonban, hogy megbízható vastagsági értékeket kapjunk az OCT-képek szegmentációja során, jó jel-erősségű OCT-képekre van szükség (24), amire a törőközegek borúsága esetén idősebb alanyokban álta-

lánban már nincs mód. Ez az oka annak, hogy a tanulmányunkban vizsgált populáció viszonylag fiatal és a belső retinarétegek nem mutatnak vastagságbeli változást az életkorral.

Tanulmányunk *Németh és munkatársainak* a 20 évvel ezelőtti megjelent munkáját teljesebbé téve, az általunk használt OCT képelemző módszer segítségével mutat rá a szemgolyó tengelyhossza és az intraretinális rétegek vastagságának a fordított viszonyára. A módszerek eltérő felbontásából fakadó eltérő vizsgálati terület miatt (az OCT nagyobb felbontás mellett kisebb retinaterület vizsgálatára alkalmas, az egész bulbust nem tudja átfogó-

an leképezni) az adott retinarétegek teljes térfogatát nem tudtuk meghatározni, felmerül azonban, hogy az ultrahanggal a falvastagságról kapott eredményekhez hasonló trendek érvényesülnének a retina egyes rétegeire vonatkoztatva is. Eredményeink alapján 60 éves kor alatt az életkor csak a retinális pigmentepithelium vastagságára van kimutatható hatással. A munkánk arra utal, hogy a tengelyhossz és életkor hatását figyelembe kell venni azon vizsgálatok esetén, ahol kis-mértékű vastagságbeli különbséget várunk a csoportok között és a vizsgálati alanyok nagy eltéréseket mutatnak a tengelyhossz vagy életkor tekintetében.

IRODALOM

1. Early Treatment Diabetic Retinopathy Study design and baseline patient characteristics. ETRS report number 7. *Ophthalmology* 1991; 98: 741–756.
2. Burkholder BM, Osborne B, Loguidice MJ, et al. Macular volume determined by optical coherence tomography as a measure of neuronal loss in multiple sclerosis. *Arch Neurol* 2009; 66: 1366–1372.
3. Cabrera DeBuc D, Somfai GM. Early detection of retinal thickness changes in diabetes using Optical Coherence Tomography. *Med Sci Monit* 2010; 16: MT15–21.
4. Cabrera Fernandez D, Salinas HM, Puliafito CA. Automated detection of retinal layer structures on optical coherence tomography images. *Opt Express* 2005; 13: 10200–10216.
5. Cheung CY, Chen D, Wong TY, et al. Determinants of quantitative optic nerve measurements using spectral domain optical coherence tomography in a population-based sample of non-glaucomatous subjects. *Invest Ophthalmol Vis Sci* 2011; 52: 9629–9635.
6. Debuc DC, Salinas HM, Ranganathan S, et al. Improving image segmentation performance and quantitative analysis via a computer-aided grading methodology for optical coherence tomography retinal image analysis. *J Biomed Opt* 2010; 15: 046015.
7. DeBuc DC, Somfai GM, Ranganathan S, et al. Reliability and reproducibility of macular segmentation using a custom-built optical coherence tomography retinal image analysis software. *J Biomed Opt* 2009; 14: 064023.
8. Fjeldstad C, Bembem M, Pardo G. Reduced retinal nerve fiber layer and macular thickness in patients with multiple sclerosis with no history of optic neuritis identified by the use of spectral domain high-definition optical coherence tomography. *J Clin Neurosci* 2011; 18: 1469–1472.
9. Giovannini A, Amato G, Mariotti C. The macular thickness and volume in glaucoma: an analysis in normal and glaucomatous eyes using OCT. *Acta Ophthalmol Scand Suppl* 2002; 236: 34–36.
10. Huang D, Swanson EA, Lin CP, et al. Optical coherence tomography. *Science* 1991; 254: 1178–1181.
11. Kely PJ, Payne JF, Trivedi RH, et al. Macular thickness assessment in healthy eyes based on ethnicity using Stratus OCT optical coherence tomography. *Invest Ophthalmol Vis Sci* 2008; 49: 2668–2672.
12. Knight OJ, Girkin CA, Budenz DL, et al. Effect of race, age, and axial length on optic nerve head parameters and retinal nerve fiber layer thickness measured by Cirrus HD-OCT. *Arch Ophthalmol* 2012; 130: 312–318.
13. Lederer DE, Schuman JS, Hertzmark E, et al. Analysis of macular volume in normal and glaucomatous eyes using optical coherence tomography. *Am J Ophthalmol* 2003; 135: 838–843.
14. Li XQ, Larsen M, Munch IC. Subfoveal choroidal thickness in relation to sex and axial length in 93 Danish university students. *Invest Ophthalmol Vis Sci* 2011; 52: 8438–8441.
15. Massin P, Vicaute E, Haouchine B, et al. Reproducibility of retinal mapping using optical coherence tomography. *Arch Ophthalmol* 2001; 119: 1135–1142.
16. Mwanza JC, Durbin MK, Budenz DL, et al. Profile and predictors of normal ganglion cell-inner plexiform layer thickness measured with frequency-domain optical coherence tomography. *Invest Ophthalmol Vis Sci* 2011; 52: 7872–7879.
17. Nagy ZZ, Ecsedy M, Kovács I, et al. Macular morphology assessed by optical coherence tomography image segmentation after femtosecond laser-assisted and standard cataract surgery. *J Cataract Refract Surg* 2012; 38: 941–946.
18. Németh J. Szemészeti ultrahangdiagnosztika és biometria. Budapest: Nyctalus Orvosi Kiadó; 1196.
19. Németh J, Süveges I. Diffuse type alteration of the ocular wall in different eye diseases. *Acta Ophthalmol (Copenh)* 1992; 70: 353–356.
20. Ooto S, Hangai M, Tomidokoro A, et al. Effects of age, sex, and axial length on the three-dimensional profile of normal macular layer structures. *Invest Ophthalmol Vis Sci* 2011; 52: 8769–8779.
21. Pauleikhoff D, Harper CA, Marshall J, et al. Aging changes in Bruch's membrane. A histochemical and morphologic study. *Ophthalmology* 1990; 97: 171–178.
22. Sogawa K, Nagaoka T, Takahashi A, et al. Relationship between choroidal thickness and choroidal circulation in healthy young subjects. *Am J Ophthalmol* 2012; 153: 1129–1132 e1121.
23. Somfai GM, Tátrai E, Ferencz M, et al. A maculaszerkezet in vivo kvantitatív vizsgálata az OCT-képek szegmentálásával: a reprodukálhatóság, illetve a retinarétegek korral mutatott változásainak elemzése. *Szemészet* 2011; 148: 11–16.
24. Somfai GM, Salinas HM, Puliafito CA, et al. Evaluation of potential image acquisition pitfalls during optical coherence tomography and their influence on retinal image segmentation. *J Biomed Opt* 2007; 12: 041209.
25. Somfai GM, Tátrai E, Borgulya G, et al. Different Trends Observed for Age-Related Changes of the Macula Affecting the Ganglion Cells and Retinal Pigment Epithelium. *Invest Ophthalmol Vis Sci* 2009; 50: 4326.
26. Somfai GM, Tátrai E, Ferencz M, et al. Retinal layer thickness changes in eyes with preserved visual acuity and diffuse diabetic macular edema on optical coherence tomography. *Ophthalmic Surg Lasers Imaging* 2010; 41: 593–597.
27. Song WK, Lee SC, Lee ES, et al. Macular thickness variations with sex, age, and axial length in healthy subjects: a spectral domain-optical coherence tomography study. *Invest Ophthalmol Vis Sci* 2010; 51: 3913–3918.
28. Szalai I, Tátrai E, Németh J, et al. Assessment of Retinal Structural Changes Responsible for Visual Acuity Worsening in Eyes with Epiretinal Membranes. *Invest Ophthalmol Vis Sci* 2012; 53: 953.
29. Tátrai E, Ranganathan S, Ferencz M, et al. Comparison of retinal thickness by Fourier-domain optical coherence tomography and OCT retinal image analysis software segmentation analysis derived from Stratus optical coherence tomography images. *J Biomed Opt* 2011; 16: 056004.
30. Tátrai E, Símó M, Ilicsov A, et al. In vivo evaluation of retinal neurodegeneration in patients with multiple sclerosis. *PLoS One* 2012; 7: e30922.
31. Vámos R, Tátrai E, Németh J, et al. The structure and function of the macula in patients with advanced retinitis pigmentosa. *Invest Ophthalmol Vis Sci* 2011; 52: 8425–8432.
32. Wong AC, Chan CW, Hui SP. Relationship of gender, body mass index, and axial length with central retinal thickness using optical coherence tomography. *Eye (Lond)* 2005; 19: 292–297.

A kötőhártya in vivo konfokális cornea-mikroszkópiája okuláris pemphigoidban

FÜST ÁGNES¹, LENDVAI ZSANETT¹, IMRE LÁSZLÓ¹, SILLÓ PÁLMA²

¹Semmelweis Egyetem, Szemészeti Klinika, Budapest (Igazgató: Prof. Dr. Németh János egyetemi tanár), ²Semmelweis Egyetem, Bőr-, Nemikórtani Bőronkológiai Klinika, Budapest (Igazgató: Prof. Dr. Kárpáti Sarolta egyetemi tanár)

Célkitűzés: A kötőhártya szerkezeti elváltozásainak kutatása pemphigoidban in vivo konfokális mikroszkópia segítségével.

Módszerek: Három okuláris pemphigoid harmadik stádiumában szenvedő beteg és kontrollként 3 egészséges önkéntes egyik szemének kötőhártyáját vizsgáltuk HRT II Rostock Cornea Moduljával.

Eredmények: A pemphigoidos kötőhártyákban az epitheliumban magas reflektivitású maggal rendelkező gyulladásozó sejtek csoportjait találtuk. Néhány területen a bazális hámsejtek reflektív vonalakkal voltak körülvéve. A hám és a stroma közötti határvonal sok helyen elmosódott volt. Kiegyenesedett rostok rövid kötegei voltak láthatók a kötőhártya stromájában.

Következtetések: In vivo konfokális mikroszkópiával gyulladás és hegesedés jeleit találtuk okuláris pemphigoidos betegek kötőhártyájában. Ez a módszer hasznos eszköz lehet a betegség folyamatának nyomon követésében.

In vivo confocal corneal microscopy of the conjunctiva in ocular cicatricial pemphigoid

Purpose: To search for alterations in the conjunctiva in cases of ocular pemphigoid with confocal microscopy.

Methods: The conjunctiva of 3 eyes of three patients who suffered in stage III ocular pemphigoid and 3 control persons were examined with HRT II Rostock Cornea Module.

Results: Clusters of inflammatory cells with highly reflective nuclei were found in the epithelium. In some areas the basal epithelial cells were surrounded by reflective lines. The border between the epithelium and stroma was usually indistinct. Short bundles of stretched fibers were present in the stroma of the conjunctiva.

Conclusions: Signs of inflammation and cicatrization were found in the conjunctiva of ocular pemphigoid patients with in vivo confocal microscopy. This device could be a useful tool in the follow-up of the course of the disease.

KULCSSZAVAK

okuláris pemphigoid, kötőhártya, konfokális cornea-mikroszkópia

KEYWORDS

ocular pemphigoid, conjunctiva, confocal corneal microscopy

BEVEZETÉS

A pemphigoid idős emberekben előforduló, subepitheliális hólyagképződéssel járó krónikus autoimmun betegség, amely a bőrt és a nyálkahártyákat érinti. Az immunrendszer támadásának célpontja a

hám bazálmembránja. Kiterjedhet az egész szervezetre, de gyakran egyedül a szemre lokalizálódik. Jellemzően időnként fellángoló krónikus conjunctivális gyulladással kezdődik. Egy idő után ehhez progresszív hegesedés társul, ami

symblepharon-képződéshez, a szemfelszín egyre súlyosabb károsodásához, végül teljes elszarusodásához vezet (1). Diagnózisa a klinikai képen és a nyálkahártyából vett biopsziás anyag immunfluoreszcens vizsgálatán alapszik,

amellyel a bazálmembránban immunoglobulin-A vagy -G, vagy a 3-as komplementfaktor lerakódását bizonyítjuk. Lokális kezelés nem hatékony a progresszió megállítására, ehhez általános, legalább egy éven keresztül tartó immunszuppresszív terápiára van szükség (1, 3).

A Heidelberg Retina Tomográfira erősíthető Rostock Cornea Modul lézertíppel működő konfokális mikroszkóp, amely a cornea szerkezetét nagy felbontóképességgel ($1 \mu\text{m}$) jeleníti meg. Ugyanakkor nemcsak a szaruhártya vizsgálatára alkalmas, hanem képes a szemfelszín többi elemének, így a limbus és a kötőhártya mikroszkópos szerkezetének képi ábrázolására is.

Célunk a kötőhártya szerkezeti elváltozásainak kimutatása volt okuláris pemphigoidban konfokális mikroszkópia segítségével.

BETEGEK ÉS MÓDSZEREK

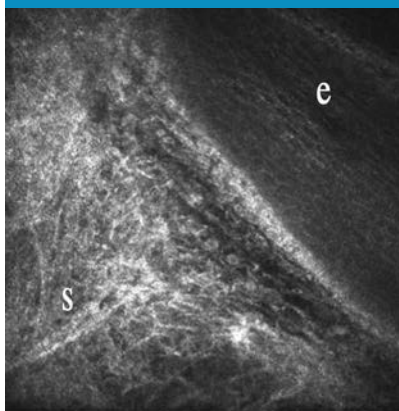
Három, *Foster* beosztása szerint (3) 3. stádiumú okuláris pemphigoidos beteg random módon kiválasztott szemét vizsgáltuk. Mindhárom esetben a diagnózist conjunctiva-biopszia immunfluoreszcens vizsgálatának pozitív eredménye erősítette meg. Kontrollként 3 egészséges beteg egyik szemét vizsgáltuk. A konfokális mikroszkópos vizsgálat előtt rögzítettük a betegek szemfelszínének és elülső szegmentjének réslámpás biomikroszkópos státusát. Érzéstelenítő csepp adása után a Heidelberg Retina Tomográf II Rostock Cornea Moduljához ültettük a beteget, a különböző rétegekből kapott képeket rögzítettük. A bulbáris kötőhártya vizsgálata során elsősorban az alsó és temporális kötőhártya volt elérhető. Ezen kívül felvételek készültek a limbusról és a szaruhártyáról is. A képeket később kvalitatív módon értékeltük.

EREDMÉNYEK

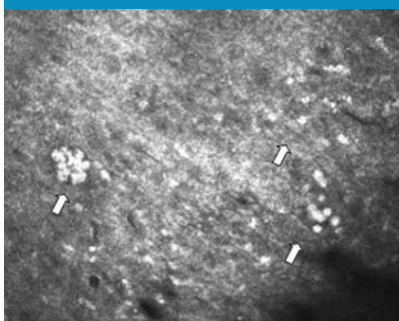
A kontrollszemek kötőhártyájának konfokális mikroszkópos képe (1. ábra)

A kötőhártyahám felszínén néhány nagyméretű, lazán kapcsolódó sejtet láttunk világos, hiperreflektív

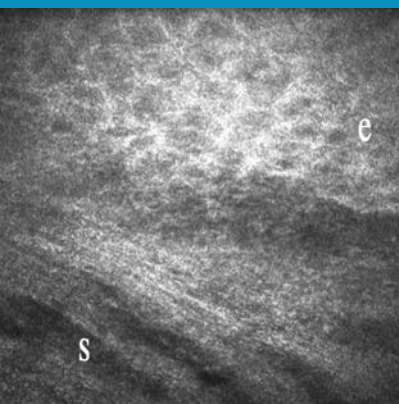
1. ábra: Kontroll kötőhártya konfokális cornea-mikroszkópiás képe, ferde metszet (e: epithelium, s: stroma)



2. ábra: Kötőhártya konfokális cornea-mikroszkópiás képe, pemphigoidos beteg. A hámsejtek között gyulladós sejtek csoportjai láthatók (fehér nyilak)



3. ábra: Kötőhártya konfokális cornea-mikroszkópiás képe, pemphigoidos beteg. Reflektív vonalakkal körülvett bazális hámsejtek (e: epithelium, s: stroma)



citoplazmával és kicsi sötét maggal. Ezek alatt a felszínes rétegekben a sejtek kevésbé voltak hiperreflektívek, világos nagy magvúak voltak, szorosan illeszkedtek egymás mellé, határuk nehezen volt kivehető. Az epithelium középső és hátsó rétegeiben világos, éles határok voltak láthatók, amelyek sötét citoplazmát vettek körül, a magok nem ábrázolódtak. A helyesejtek a hám közepes mélységben voltak láthatók a hámsejteknél nagyobb, világos, kerek foltokként.

A hám a stromától jól láthatóan elkülönült (4. A ábra). Közvetlenül a hám alatt a felszínnel párhuzamos hiperreflektív rostok vékony kötege volt látható. Ez alatt, a mélyebb stromában vékony rostok különböző sűrűségű szabálytalan hálózata ábrázolódtott (5. A ábra). Közöttük jól kivehetőek voltak az erek élesen elkülönülő, sötét egyenes vagy kanyarodó sávjai, bennük és körülöttük sejtekkel.

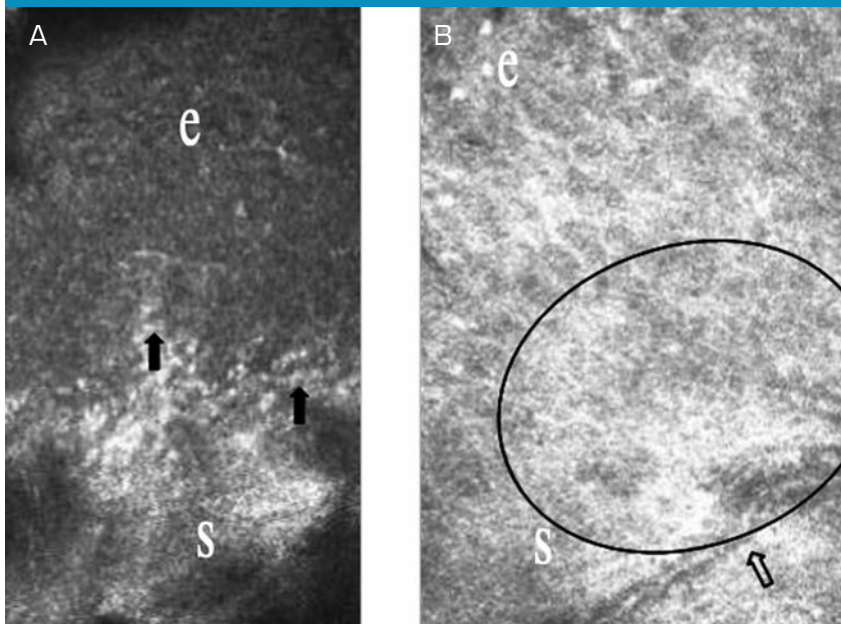
A hámiban néhol elágazódó nyúlványú kis hiperreflektív sejtek csoportjai voltak láthatók, amelyek valószínű Langerhans-sejteknek feleltek meg.

Okuláris pemphigoidos szemek kötőhártyájának konfokális mikroszkópos képe

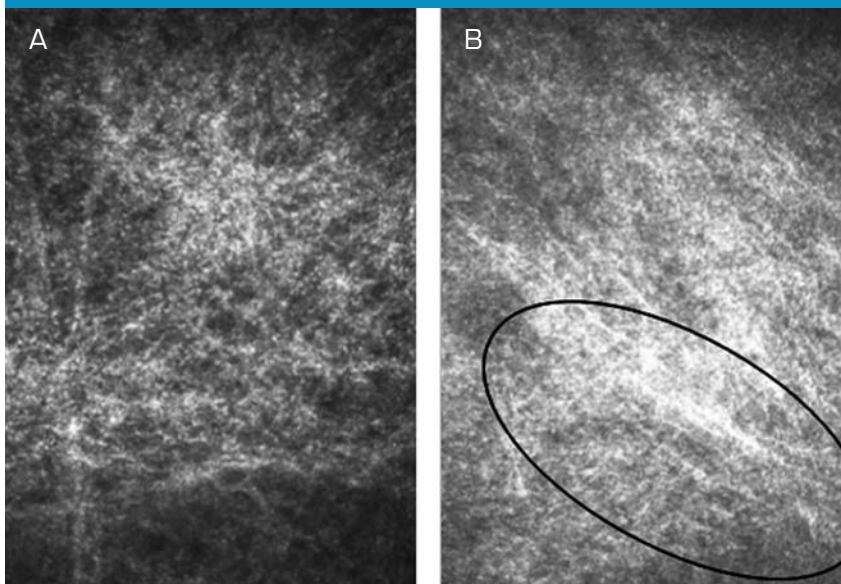
A hám felső rétegeinek szerkezetében nem találtunk különbséget az OPC-betegekben a kontrollokhoz képest. Ugyanakkor a hámsejtek között gyulladós sejtek csoportjai voltak észlelhetők (2. ábra). A bazális epitheliumban helyenként a hámsejtet reflektív gyűrű vette körül, a gyűrűk az egymás melletti sejtek körül hálózatot képeznek (3. ábra). Máshol a bazális hámréteg normális szerkezetűnek tűnt. A hám és a stroma határa nem mindenhol volt olyan jól követhető, mint a kontroll szemeken, helyenként ez a határ elmosódott, bizonytalan volt, mintha a stroma behatolt volna a bazális hámsejtek közé (3., 4. B ábra).

A stroma szerkezete általában meggyezett a kontrollvizsgálatokban látottakhoz, de egy-egy területen merev rostokból álló rövid kötegek foglalták el az eredeti struktúrát (5. B ábra).

4. ábra: Kötőhártya konfokális cornea-mikroszkópiás képe. A: Kontrollszemekben az epithelium élesen elkülönül a stromától (fekete nyilak). B: A pemphigoidos szemeken az epithelium és a stroma helyenként összefolyik, nincs éles határuk (a karikában). (e: epithelium, s: stroma, üres nyíl: a stromában futó ér)



5. ábra: Kötőhártya konfokális cornea-mikroszkópiás képe. A: Kontrollszemekben a stroma szerkezete egyenletes, a rostok finoman hullámos vonalúak. B: Pemphigoidos beteg: merev rostokból álló rövid kötegek a stromában (bekarikázva)



MEGBESZÉLÉS

Az egészséges conjunctiva képe a konfokális mikroszkópos felvételeken nem annyira közismert,

mint a corneáé. Azonban néhány közlemény már született erről is (2, 6). A saját kontrollszemélyekről készített képeken látottak

megfelelnek ezeknek a leírásoknak.

Okuláris pemphigoid 3. stádiumában szenvedő betegeink kötőhártyáján konfokális mikroszkóppal mind a hámban, mind a stromában találtunk eltérést. A hámban erősen reflektív magvú gyulladásosejtek csoportjai voltak láthatóak. Szintén nagyszámú gyulladásosejtet találtak más szerzők az epithelsejtek között egyéb eredetű conjunctivitisekben is. Így, például bakteriális és krónikus conjunctivitis (6) és Sjögren-szindrómás betegek bulbáris kötőhártyáján (10), valamint trachomás (5) és atópiás conjunctivitis (9) betegek tarsalis conjunctiváján. A stromális hegesedés konfokális mikroszkópos felvételeinken merev rostokból álló rövid kötegek formájában ábrázolódtak. Ugyanakkor ez a fibrózis a hámsejtek közé is benyúlt, ami abból is látszott, hogy a hám és a stroma közötti határ sok helyen kivehetetlenné vált. Egyéb eredetű hegesedéssel járó conjunctivitisekben subepitheliálisan találtak hiperreflektív fibrotikus hálózatot (6). Trachomás betegek tarsalis kötőhártyájának stromájában hasonló elváltozásokat találtak, amelyet 4 fokozatba soroltak súlyossága szerint (5). Saját eseteinkben a 2. és 3. stádiumként leírt rostkötegesedést láttuk.

A kötőhártya mikroszkópos patológiáját okuláris hegesedéssel járó pemphigoidban szövettani (fény- és elektronmikroszkópos, valamint immunhisztokémiai) vizsgálatokból (4, 7, 8) már korábbról ismerjük. Megpróbáltunk párhuzamokat keresni az általunk észlelt konfokális mikroszkópos eltérések és a szövettani elváltozások között. Bár az epithelium elszarusodását, a mikrovillusok, mikroredők hiányát nem sikerült észlelnünk, a gyulladásosejtes (pl. T-helper limfociták, makrofágok, Langerhans-sejtek) infiltráció kimutatható volt. A hám vastagságának és a kehelysejtek számának csökkenését viszont nem tudtuk kimutatni, mivel kvantitatív meghatározásokat a kis mintanagyság miatt nem végeztünk. Viszont a hámsejtek között elektronmikro-

szkóppal észlelt fokozott számú érett dezmoszómák, amelyek a sejteket a normálisnál közelebb tartják egymáshoz, és a hámsejtek citoplazmájában talált prominens tonofilamentumok és tonofibrillumok megfelelhetnek az általunk végzett vizsgálatban a bazális hámsejteket körülövező reflektív hálózathoz.

A bazálmembrán elváltozásai különös jelentőséggel bírnak az ellene képződött immunglobulinok és komplementfaktorok lerakódása miatt, amely a bazálmembrán szerkezetét is megváltoztatja. Elektron-

mikroszkópos vizsgálatok szerint a bazálmembránban folytonossági hiányok, megkettőzött szakaszok, fokális megvastagodások mutathatók ki. A folytonossági hiányok az in vivo konfokális mikroszkópos képeinken indirekt módon látszódtak, a hám és a substantia propria bizonytalan elhatárolódásaként. A bazálmembrán alatt a lamina propria jelentősen megvastagodott. A substantia propria elektronmikroszkópos vizsgálata során megfigyelt kifejezetten megnövekedett mátrixsejtközi állomány és szabálytalan kollagénszerkezet, illetve fibró-

zis szintén párhuzamba állítható az általunk észlelt rövid reflektív kötegekkel.

Bár a mikroszkópos szintű morfológiai jelek nem elég specifikusak a nyálkahártya-pemphigoid diagnózisának felállításához – ehhez a bazálmembránhoz kötődő immunglobulinok vagy komplementfaktorok immunfluoreszcens kimutására van szükség – az in vivo konfokális mikroszkópia lehetővé teszi a kötőhártyában zajló gyulladási és hegesedési folyamatok nyomon követését, a terápia hatásszosságának megítélését.

IRODALOM

1. Ahmeda M, Zeinb G, Khawajab F, et al. Ocular cicatricial pemphigoid: pathogenesis, diagnosis and treatment. *Progress in Retinal and Eye Research* 2004; 23: 579–592.
2. Efron N, Al-Dossari M, Pritchard N. In vivo confocal microscopy of the bulbar conjunctiva. *Clin Experiment Ophthalmol* 2009; 37: 335–344.
3. Foster CS, Wilson LA, Ekins MB. Immunosuppressive therapy for progressive ocular cicatricial pemphigoid. *Ophthalmology* 1982; 89: 340–353.
4. Galbavy EJ, Foster CS. Ultrastructural characteristics of conjunctiva in cicatricial pemphigoid. *Cornea* 1985/1986; 4: 127–136.
5. Hu VH, Weiss HA, Massae P, et al. In Vivo Confocal Microscopy in Scarring Trachoma. *Ophthalmology* 2011; 118: 2138–2146.
6. Messmer EM, Mackert MJ, Zapp DM, et al. In Vivo Confocal Microscopy of Normal Conjunctiva and Conjunctivitis. *Cornea* 2006; 25: 781–788.
7. Rice BA, Foster CS. Immunopathology of cicatricial pemphigoid affecting the conjunctiva. *Ophthalmology* 1990; 97: 1476–1483.
8. Thorne JE, Anhalt GJ, Jabs DA, et al. Role of electron microscopy in the diagnosis of ocular mucous membrane pemphigoid. *Ophthalmology* 2006; 113: 1651–1656.
9. Wakamatsu TH, Okada N, Kojima T, et al. Evaluation of conjunctival inflammatory status by confocal scanning laser microscopy and conjunctival brush cytology in patients with atopic keratoconjunctivitis (AKC). *Molecular Vision* 2009; 15: 1611–1619.
10. Wakamatsu TH, Sato EA, Matsumoto Y, et al. Conjunctival In Vivo Confocal Scanning Laser Microscopy in Patients with Sjogren Syndrome. *Investigative Ophthalmology & Visual Science* 2010; 51: 144–150.

LEVELEZÉSI CÍM

Dr. Füst Ágnes, 1083 Budapest, Tömő u. 25–29.
E-mail: fustagi@yahoo.com

Femtolézerrel végzett szürkehályog-műtét hatása a maculaödéma kialakulására

ECSEDY MÓNIKA, KOVÁCS ILLÉS, MIHÁLTZ KATA, TAKÁCS ÁGNES ILDIKÓ, FILKORN TAMÁS, NAGY ZOLTÁN ZSOLT

Semmelweis Egyetem, Szemészeti Klinika, Budapest
(Igazgató: Prof. Dr. Németh János egyetemi tanár)

Célkitűzés: Összehasonlítani a femtolézerrel végzett és a hagyományos phacoemulsificációs műtéteket követően kialakuló maculaödémát optikai koherencia tomográf (OCT) segítségével.

Betegek és módszer: A két vizsgálati csoportban: I. femtolézerrel végzett (capsulorhexis, illetve magtörés) és II. hagyományos ultrahangos technikával végzett szövődménymentes szürkehályog-műtétek eredményeit hasonlítottuk össze. Mindkét csoportba 20 beteg 20 szeme tartozott. OCT3 segítségével mértük és összehasonlítottuk a teljes maculatérfogatot és a retina vastagságát 3 macularis régióban a műtét előtt, illetve a posztoperatív első és negyedik héten. Többváltozós regressziós módszerrel vizsgáltuk a műtéttípus hatását a posztoperatív ödéma kialakulására, figyelembe véve különböző paramétereket (kor, preoperatív maculavastagság, lencsedenzitás, effektív phaco idő).

Eredmények: A többváltozós modell szerint a belső retinális gyűrű a vizsgált posztoperatív időszakban szignifikánsan vékonyabb maradt az I. csoportban a kontrollhoz képest ($p=0,002$). A műtét után 1 héttel a kontrollcsoportban a belső retinális gyűrű átlagosan 21,68 mikrométerrel vastagabb volt, mint a femtolézeres csoportban; a különbség a 4. posztoperatív hétre átlagosan 17,56 μm -re csökkent.

Következtetés: Eredményeink alapján a femtolézerrel végzett szürkehályog-műtét nem jelent emelkedett kockázatot maculaödéma kialakulásában a hagyományos technikával összehasonlítva.

Effect of femtolasers assisted cataract surgery on postoperative macular edema

Purpose: To compare the effect of conventional and femtolasers assisted (LensX) phacoemulsification cataract surgery on the macula edema, using optical coherence tomography (OCT).

Patients and Methods: 20 eyes of 20 patients underwent uneventful cataract surgery in both study group: femtolasers assisted (Lasers Group) and conventional phacoemulsification (Control Group). Macular thickness and volume were evaluated by Stratus OCT3 preoperatively and 1 and 4 weeks postoperatively. Primary outcomes were OCT retinal thickness in 3 macular area and total macular volume at 1 and 4 weeks. Secondary outcomes were changes in retinal thickness at 1 week and one month postoperatively with respect to age, preoperative retinal thickness values, lens density and effective phaco time.

Results: The multivariable modeling of the effect of surgery on postoperative macular thickness showed significantly lower macular thickness in the inner retinal ring in the femtosecond group after adjusting for age and preoperative thickness across the time course ($p=0.002$). In the control group, the inner macular ring was significantly thicker at 1 week (mean: 21.68 μm). After one month this difference decreased to a mean of 17.56 μm .

Conclusion: The results in this study suggest that femtolasers assisted cataract extraction may carry less risk for the development of postoperative cystoid macular edema as standard ultrasound phacoemulsification technique.

KULOSSZAVAK

femtolézer, szürkehályog-műtét, maculaödéma, OCT

KEYWORDS

femtolasers, cataract surgery, macular edema, OCT

BEVEZETÉS

A femtoszekond lézer intraocularis alkalmazása új távlatokat nyitott a refraktív sebészetben, mivel fotodiszruptív hatása segítségével nagyon pontos méretű és elhelyezkedésű vágási felszínek kialakítása vált lehetővé (1–3). A világon először a Mária utcai Szemklinikán nyílt lehetőség ezen új módszer lencsesebészetre is alkalmas fejlesztésének kipróbálására. Ilyen új terápiás módszerek esetén, az egyik első és legfontosabb kérdés a hatékonyság mellett, az eljárás biztonságossága.

A szürkehályog-műtétek után észlelhető szubklinikus maculaödéma a figyelem középpontjába került az utóbbi években, és a műtét biztonságosságát illetően az egyik legfontosabb mérhető paraméterként tartják számon az irodalomban (4, 5). Korábbi tanulmányok szövődésménymentes műtét után is, mintegy 19%-ban írtak le fluoreszcien angiográfián észlelhető macularis festékszivárgást, és optikai koherencia tomográffal detektálható perifoveális retinavastagodást, amely a posztoperatív 4. héttől akár a 6. hónapig is kimutatható (6, 7).

A femtolézeres szürkehályog-műtét során egy kontaktkagyló szükséges ahhoz, hogy a lézersugarat pontosan a szemlencse állományába lehessen fókuszálni. Ez az eszköz az operálandó szem körül a refraktív sebészetben már korábbról ismert szívógyűrűvel rögzül körülbelül 30-40 Hgmm-es negatív nyomással. A szívógyűrű esetében korábban más szerzők, főleg LASIK-műtétek során, leírtak a vitreo-retinális határfelület is érintő elváltozásokat, mint hátsó üvegtesti leválás, maculavérzés, vagy átmeneti chorioida keringés zavar (8, 9, 10).

Prospektív tanulmányunk célja az volt, hogy a hagyományos phacoemulsification átesett és a lézerrel kezelt szemlencsés betegek operációit összehasonlítsuk, a lehetséges macula elváltozások szempontjából. Optikai koherencia tomográf segítségével, arra kerestük a választ, hogy a két műtéttípusban van-e különbség a macula lutea morfológiá-

jában, a közvetlen és a kissé távolabbi posztoperatív időszakban.

BETEGEK ÉS MÓDSZER

Vizsgálatunkba összesen 40 beteg 40 szemét vontuk be. A betegek egyik csoportjánál hagyományos szürkehályog-műtétet végeztünk phacoemulsificációs technikával (továbbiakban kontrollcsoport). Ebben a csoportban 20 beteg 20 szemét vizsgáltuk (12 férfi és 8 nő). A másik csoportban a betegeknél (20 beteg 20 szeme 9 nő 11 férfi LensX-csoport) a phacoemulsificatio előtt a tunel seb, a capsulorrhexis és a szemlencse fragmentálása femtolézer segítségével történt.

A kutatást a Helsinki deklarációban foglaltaknak megfelelően, a betegek tájékozott beleegyezésével végeztük.

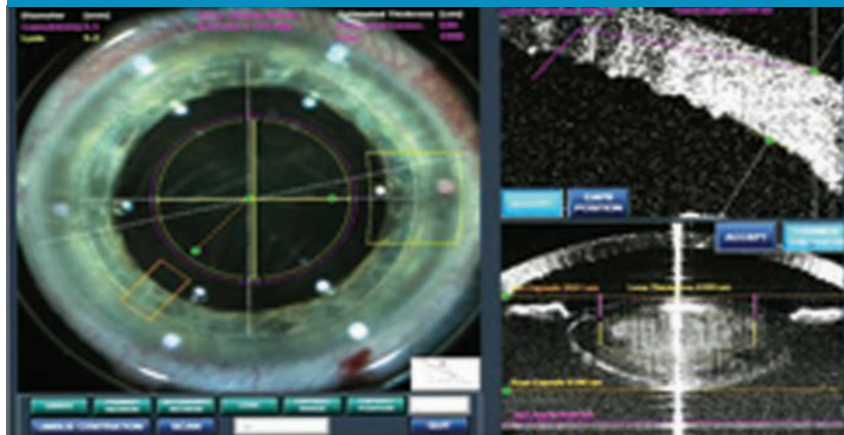A vizsgálatból kizártuk azokat a betegeket (kontrollcsoport 2 beteg, LensX-csoport 3 beteg, akikben aktív szemészeti betegség zajlott, műtéti szövődemény történt, korábban szemészeti műtéten átesettek, vagy maculát is érintő patológiás folyamat is zajlott, illetve glaukóma miatt prosztaglandin analógot használtak.

A preoperatív időszakban mindkét csoportban minden beteg Tobramycin és Voltaren cseppkezelésben részesült, a posztoperatív időszakban pedig, egységesen Tobramycin Dexametason kombinációt kaptak. Minden műtétet egyazon tapaszt-

talt operatőr végzett (N. Z. ZS.) A pupilla tágítása 15 percnként egy csepp 0,5%-os tropicamid oldattal történt, ezután oxibuprocain oldattal cseppéztelenítést végeztünk. Minden lézeres kezeléshez a LensX (Alcon, Forth Worth Texas USA) femtolézer-készüléket használtuk. A phacoemulsificatiót mindkét csoportban az Alcon Accurus Phaco készülékkel végeztük, a kontrollcsoportban divide and conquer technikával. A femtolézeres csoportban a lézersugarat a bulbus (30-40 Hgmm-es) szívógyűrűvel történő rögzítése után, a cornea kontúrját követő kontaktkagyló segítségével fókuszáltuk. Majd a lézer segítségével – elülső szegment OCT-kép ellenőrzése mellett – elkészítettük a tunel sebet, a segédnyílást, a körkörös fix méretű centrál capsulorrhexist, és a lencsét 2 egymásra merőleges vágási felszín segítségével 4 kvadránsra daraboltuk (1. ábra). A későbbiekben az operatőr, a LensX-csoportban a 4 kvadránst a phacofej segítségével mechanikusan szeparálta, a kontrollcsoportban pedig árokásást végzett. A további műtéti lépések nem különböztek a 2 műtéti csoportban, és minden esetben 3 testű hidrofób műlencse (Alcon Acrysof Forthworth Texa, USA) került beültetésre.

A macula morfológiáját minden szemben a műtét előtt, a műtét után 1 héttel, illetve 1 hónappal optikai koherencia tomográf segítségével vizsgáltuk. Az optikai koherencia tomográfiát (Stratus OCT3; Carl

1. ábra: Femtolézer-készülék monitor; valamint OCT-képe; a sebek, capsulorrhexis, illetve a lencsedarabolás célzásához



1. táblázat: 2 csoport összehasonlítása Mann-Whitney-tesztel: kor refraktív hibák, bulbuszhossz (AXL) és effektív phacoidó tekintetében

	Lézer Median (IQR)	Kontroll (Median (IQR))	P
Kor (Évek)	64 (53,5–69,5)	66 (59–74,5)	0,18
Spherikus equivalens (D)	0,25 (-3,5–2,0)	0,25 (-2,75–2,75)	0,95
AXL (mm)	22,66 (22,01–23,84)	23,81 (22,42–24,77)	0,12
Effektív phacoidó	0,08 (0,03–0,12)	0,08 (0,03–0,15)	0,94

Zeiss Meditec, Dublin CA) sötét szobában végeztük, Tropicamid cseppel (50 mg/10 ml) történt pupillatágítást követően. A pupillatágasság a mérések idejére minden esetben minimum 5 mm volt. A vizsgálat során 6 radier irányú, 6 mm-es leképezés készült, amelyek középpontja a foveolára esett. Minden egyes tomogram 128 db A-scanból állt össze. A vizsgálatához belső fixációs pontot alkalmaztunk és a beteg megfelelő fixációját az infravörös kamerával rögzített fundusképen ellenőriztük. A kapott adatok feldolgozásához a műszer beépített szoftverét használ-

tuk (version 4.1, Carl Zeiss Meditec, Dublin CA), amely lehetőséget ad a retina vastagságának meghatározására, valamint a macularis térfogat kiszámítására. A retina vastagságának a tomogramon látható két jeldűs (piros) réteg, a ganglion-sejtek, illetve a pigmentepithel (RPE)-réteg közötti távolság felel meg. A szoftver külön értéként jeleníti meg a foveoláris vastagságot, amelyet a hat leképezés közös találkozási pontjának vastagsági mérését jelenti. Ezen kívül, a fovea körül 3 koncentrikus régióban mértük a retina vastagságát, amelyek átmérője belülről kifelé haladva 1 (cent-

rális gyűrű), 3 (belső macularis gyűrű) és 6 mm (külső macularis gyűrű) volt. A két külső gyűrűt a gép további 4 régióra osztotta. Az így kapott 9 macularis régióban is meghatároztuk az átlagos retinavastagságot majd kiszámoltuk a belső, illetve a külső négy kvadráns átlagát.

A statisztikai analízist SPSS 15.0 (SPSS Inc., Chicago, IL, USA) segítségével végeztük. Az adatokat a medián és interkvartilis range értékek segítségével jelentettük meg. A 2 csoport összehasonlítására Mann-Whitney U-tesztet alkalmaztunk. Többváltozós regressziós módszerrel vizsgáltuk a műtét típus hatását a posztoperatív ödéma kialakulására, figyelembe véve különböző paramétereket (kor, preoperatív maculavastagság, lencsedenzitás, effektív phacoidó). Az effektív phacoidót a teljes phacoidó és az energiaszázalék szorzataként számoltuk. A $p < 0,05$ értéket tekintettük szignifikánsnak.

EREDMÉNYEK

A preoperatív legjobb korrigált látóélesség (BCVA) a LensX-csoportban

2. táblázat: Macula területében OCT segítségével mért retinavastagsági értékek: 3 régióban (centrális foveavastagság FT centrális maculavastagság CSMT, belső és külső macularis gyűrű átlagos vastagsága), és a teljes macularis térfogat TMV-műtét előtt és 1, valamint 4 héttel a műtét után

Időpont	Paraméter	Lézer		Kontroll		P
		Medián	IQR	Medián	IQR	
Preop	TMV	6,93	6,44–7,14	6,66	6,3–7,2	0,63
	FT	169,5	144,0–205,5	174,5	160,0–199,0	0,46
	CSMT	210,0	186,0–239,0	211,5	195,0–226,5	0,80
	Belső macularis gyűrű AT	280,0	263,1–291,5	259,75	252,8–283,8	0,12
	Külső macularis gyűrű AT	238,25	229,5–253,5	238,0	219,8–247,3	0,40
1 hét posztop	TMV	6,99	6,63–7,33	6,91	6,61–7,34	0,84
	FT	172,0	155,0–200,0	195,5	172,0–212,0	0,12
	CSMT	215,0	180,0–239,0	223,5	198,0–242,0	0,23
	Belső macularis gyűrű AT	270,5	257,0–282,7	273,63	254,5–293,0	0,59
	Külső macularis gyűrű AT	241,0	224,2–252,2	238,12	226,5–251,5	0,93
1 hó posztop	TMV	7,31	7,14–7,77	7,05	6,56–7,78	0,27
	FT	218,0	163,0–247,0	210,0	173,0–253,0	0,91
	CSMT	244,0	206,0–258,0	221,0	211,0–265,0	0,85
	Belső macularis gyűrű AT	281,8	275,0–317,5	275,17	261,0–297,7	0,45
	Külső macularis gyűrű AT	253,6	242,5–268,7	238,2	226,0–262,7	0,14

3. táblázat: A maculavastagság különbsége a 2 csoport között a kor és a preoperatív vastagság figyelembe vételével. FT: foveális vastagság, CSMT: centrális maculavastagság, AT: átlagos retinavastagság

Időpont	Macularis régió	Különbség (µm)	95%CL (µm)	p
1 hét	FT	-10,69	(-45,97-24,59)	0,53
	CSMT	0,86	(-16,42-18,14)	0,92
	Belső macularis gyűrű AT	21,68	(11,93-31,44)	<0,001
	Külső macularis gyűrű AT	11,67	(-9,21-32,55)	0,26
1 hó	FT	41,19	(-29,40-111,79)	0,24
	CSMT	22,62	(-36,42-81,67)	0,43
	Belső macularis gyűrű AT	17,56	(-3,20-38,32)	0,09
	Külső macularis gyűrű AT	0,99	(-15,81-17,80)	0,91

0,32±0,24 logMAR (median+IQR) volt a műtét előtt és 0,16±0,27 logMAR 1 héttel a műtét után majd pedig 0,08±0,19 logMAR-ra javult a posztoperatív 4. hétre. A kontrollcsoportban a median BCVA 0,39±0,28 logMAR volt a műtét előtt majd 1 héttel utána 0,08±0,16 logMAR és 1 hónap múlva 0,02±0,06 logMAR.

A két csoport az életkor, (p=0,53) a refraktív hibák (p=0,95), a bulbus hossz (p=0,12) valamint az effektív phaco idő (p=0,94) tekintetében nem különbözött szignifikánsan (1. táblázat).

Az OCT-paraméterek tekintetében (1. ábra és 2. táblázat) a preoperatív és posztoperatív retina vastagságokat az 1, illetve 4 hetes posztoperatív értékekkel összehasonlítva, a belső retinális gyűrűben találtunk vastagodást mindkét csoportban mely nem volt szignifikáns. A multivariábilis statisztikai modell alkalmazásával – kontroll alatt tartva az életkort, és a preoperatív retinavastagságot –, azonban már szignifikánsan kisebb vastagságnövekedés mutatkozott a femtolézeres csoportban a kontrollhoz képest a követési idő alatt (p=0,002).

A műtét után 1 héttel a kontrollcsoportban a belső retinális gyűrű átlagosan 21,68 mikrométerrel vastagabb volt (p<0,001), mint a femtolézeres csoportban; a különbség a 4. posztoperatív hétre átlagosan 17,56 µm-re csökkent (p=0,09) (3. táblázat). A műteti technika nem volt szignifikáns hatással a teljes maculavolumen, a fovea vastagság és a külső macularis régiók vastagságának posztoperatív alakulására

(p>0,05). Az effektív phacoidó esetében sem tudtunk szignifikáns összefüggést kimutatni a posztoperatív retina vastagsági értékekkel egyik vizsgálati időpontban sem (p>0,05) (1. táblázat).

MEGBESZÉLÉS

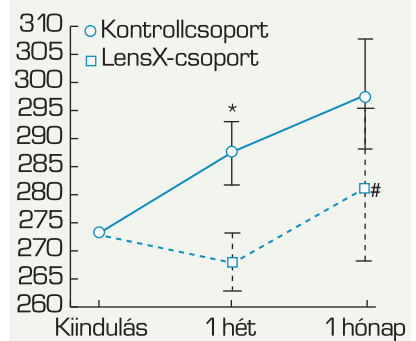
A szürkehályog-műtét után észlelhető maculaödéma gyakran nem okoz tüneteket, és csak fluorescein angiográfia, illetve OCT segítségével detektálható. Kialakulásának mechanizmusa máig nem teljesen tisztázott, háttérben irodalmi adatok a vér-retina-gát sérülését valószínűsítik, amely miatt folyadék halmozódik fel az extracelluláris térben. Az iris sérülése, posztoperatív gyulladás, prosztoglandin-felszabadulás, és vitreomacularis trakció mind ismert rizikótényezők az elváltozás háttérben (11, 12).

Tanulmányunkban mindkét vizsgálati csoportban detektálható volt a macula vastagágnövekedés a posztoperatív időszakban, főként parafoveálisan a belső retinális gyűrűben. A lézeres csoportban azonban a vastagodás később jelentkezett a posztoperatív első héten még nem volt kimutatható és mértéke is jelentősen kisebb volt a kontrollcsoporthoz képest. Eredményeink alapján a szívógyűrű makulára gyakorolt hatása nem számot tevő, hiszen a lézeres csoportban a közvetlen műtét utáni időszakban (első hét) nem alakult ki vastagodás, illetve ödéma. A LASIK-nél tapasztalt elváltozások itt valószínűleg azért nem jelentkeztek, mert a femtolézeres műteti technikánál al-

kalmazott gyűrű kisebb nyomásingadozást okoz (<40 Hgmm) a LASIK-műtételnél észlelt, akár 90 Hgmm-t is elérő nyomásemelkedéssel szemben.

Az 1 hónap után észlelt retinavastagodás háttérben – véleményünk szerint – mindkét csoportban a műtét során előforduló iris manipulációk okozta prosztoglandin-felszabadulás, illetve szubklinikus gyulladás tehető felelőssé. A korábbi irodalmi adatokkal egyezően mi

2. ábra: A belső macularis gyűrűvastagság változásának ábrázolása a preoperatív retinavastagság kontroll alatt tartásával, a követési idő alatt a 2 vizsgálati csoportban. A preoperatív értékhez képest, a kontrollcsoportban mind 1 hét, mind 1 hó múlva szignifikáns vastagodás észlelhető, míg a femtolézeres csoportban a vastagodás később, csak 1 hónap múlva detektálható, és kisebb mértékű



sem találtunk összefüggést a macularis elváltozások, és az effektív phacoidő között, ami arra enged következtetni, hogy a hagyományos műtétek erősebb vér-retinagát károsodást okoznak a femtolézeres technikához képest (13). A femtolézeres műtétnél kevesebb elülső szegmentet érintő manipulációra van szükség, mivel a capsulor-

hexis és a mag fragmentációját még a bulbus megnyitása előtt a lézerrel elvégezzük.

Tanulmányunk gyengesége az alacsony esetszám és a viszonylag rövid követési idő. Eredményeink alapján azonban azt gondoljuk, hogy a posztoperatív maculaödéma szempontjából a femtolézeres technika nem jelent fokozott kockázata-

tot a hagyományos szürkehályog-műtéthez képest. Sőt mivel kíméletesebbnek tűnik, ígéretes lehetőség lehet a későbbiekben a macula ödéma szempontjából fokozott rizikóval bíró betegek, mint az uveitises, diabéteszes páciensek kezelésében. Ennek pontos megválaszolására még további tanulmányok szükségesek.

IRODALOM

- Dick HB, Pena-Aceves A, Manns A, Krummenauer F. New technology for sizing the continuous curvilinear capsulorhexis: prospective trial. *J Cataract Refract Surg* 2008; 34: 1136–1144.
- Krueger RR, Kuszak J, Lubatschowski H, et al. First safety study of femtosecond laser photodisruption in animal lenses: tissue morphology and cataractogenesis. *J Cataract Refract Surg* 2005; 31: 2386–94.
- Nagy Z, Takacs A, Filkorn T, Sarayba M. Initial clinical evaluation of an intraocular femtosecond laser in cataract surgery. *J Refract Surg* 2009; 25: 1053–60.
- Mentes J, Erakgun T, Afrashi F, Kerci G. Incidence of cystoid macular oedema after uncomplicated phacoemulsification. *Ophthalmologica* 2003; 217: 408–12.
- Lobo CL, Faria PM, Soares MA, et al. Macular alterations after small-incision cataract surgery. *J Cataract Refract Surg* 2004; 30: 752–60.
- Biro Z, Balla Z, Kovács B. Change of foveal and perifoveal thickness measured by OCT after phacoemulsification and IOL implantation. *Eye (Lond)*. 2008; 22: 8–12.
- Jagow B, Ohrlöf C, Kohnen T. Macular thickness after uneventful cataract surgery determined by optical coherence tomography. *Graefes Arch Clin Exp Ophthalmol* 2007; 245: 1765–71.
- Luna JD, Artal MN, Reviglio MP, et al. Vitreoretinal alterations following laser in situ keratomileusis: clinical and experimental studies. *Graefes Arch Clin Exp Ophthalmol* 2001; 239 (6): 416–423.
- Smith RJ, Yadarola MB, Pelizzari MF, et al. Complete bilateral vitreous detachment after LASIK retreatment. *J Cataract Refract Surg* 2004; 30 (6): 1382–4.
- Moshfeghi AA, Harrison SA, Reinstein DZ, et al. Valsalva-like retinopathy following hyperopic laser in situ keratomileusis. *Ophthalmic Surg Lasers* 2006; 37 (6): 486–8.
- Flach AJ. The incidence, pathogenesis, and treatment of cystoid macular edema following cataract surgery. *Trans Am Ophthalmol Soc* 1998; 96: 557–634.
- Quinn CJ. Cystoid macular edema. *Optom Clin* 1996; 5: 111–130.
- Cagini CF, Iaccheri B, Piccinelli F, et al. Macular thickness measured by optical coherence tomography in a healthy population before and after uncomplicated cataract phacoemulsification surgery. *Curr Eye Res* 2009; 34 (12): 1036–41.

LEVELEZÉSI CÍM

Dr. Ecsedy Mónika, 1083 Budapest, Tömő u. 25–29.
E-mail: ecsedym@yahoo.co.uk

Merkel-sejtes karcinóma a szemhéjban – Klinikopatológiai esetbemutatók

TÓTH JEANNETTE^{1, 2}, GYÖRFFY HAJNALKA², REMENÁR ÉVA³, LUKÁTS OLGA¹

¹Semmelweis Egyetem, Szemészeti Klinika, Budapest (Igazgató: Prof. Dr. Németh János egyetemi tanár), ²II. Patológiai Intézet, Budapest (Igazgató: Prof. Dr. Tímár József egyetemi tanár)

³Országos Onkológiai Intézet, Fej-Nyak Sebészeti Osztály, Budapest (Főigazgató: Prof. Dr. Kásler Miklós egyetemi tanár)

Célkitűzés: Ismertetni egy ritka rosszindulatú neuroendokrin daganat (Merkel-sejtes karcinóma) szemhéji/szem körüli előfordulását, klinikai képét, differenciáldiagnosztikáját, kezelését és kórlefolyását.

Betegek és módszerek: Négy beteg (két férfi, két nő) esetét mutatjuk be, akiknél szemhéji/szemkörüli Merkel-sejtes karcinómát (MCC) diagnosztizáltunk szövettani és immun-hisztokémiai vizsgálattal. A betegek életkora 61 és 96 év közötti volt, átlagéletkoruk 82 év.

Eredmények: Valamennyi beteg sebészi kezelésben részesült, amely lokális reszekció, illetve primer exenteratio mellett szükség szerinti parotidectomiát és szelektív nyaki blokk disszekciót jelentett. Egy férfi beteg ezen kívül posztoperatív sugárkezelésben is részesült. Rövid követési adatok két beteg esetén állnak rendelkezésünkre.

Következtetés: A Merkel-sejtes karcinóma klinikai megjelenése a szemhéjban viszonylag jellegzetes, mégis gyakran jóindulatú folyamatnak vélik, különösen a daganat korai fejlődési időszakában. Az esetek egy részében már a tumor felismerésekor lokális vagy távoli áttétek igazolódnak. Fontosnak tartjuk felhívni a figyelmet e ritka, de potenciálisan halálos kórkép létezésére, hangsúlyozva a klinikai jeleket és kórtörténeti adatokat, amelyek a vizsgáló orvos gyanúját felkelthetik, hogy a beteg a lehető legrövidebb időn belül megfelelő kezelésben részesüljön.

Merkel cell carcinoma in the eyelid – Clinicopathological report of four cases

Purpose: To report the clinical presentation, differential diagnosis, treatment and outcome of Merkel cell carcinoma, a rare malignant neuroendocrine tumour of the eyelid/periorbital region.

Patients and methods: Merkel cell carcinoma was diagnosed by histology and immunohistology in four consecutive patients (two males, two females) aged 61 to 96 years (mean 82 years).

Results: All the patients were treated by surgery, i.e. local resection, primary exenteration with parotidectomy, and selective block dissection of lymph nodes when necessary. One patient received also postoperative radiation therapy. Two patients were lost to follow-up, short follow-up is available for two others.

Conclusion: The presentation of Merkel cell carcinoma is relatively characteristic, nevertheless the process is frequently misdiagnosed as benign, especially in the early phase of the disease. In several cases metastases may be detected at presentation. We would like to promote awareness of this rare and potentially lethal tumor, with emphasis on the signs and points in clinical history that can alert the examiner about the true nature of the process. Early recognition and treatment are mandatory to improve the dismal prognosis of these patients.

KULCSSZAVAK

Merkel-sejtes karcinóma, malignus szemhéjdaganatok, nyirokcsomó-metasztázis

KEYWORDS

Merkel cell carcinoma, malignant eyelid tumors, lymph node metastasis

A Merkel-sejtes karcinóma (MCC) a bőr igen rosszindulatú ritka neuroendokrin daganata, amely főleg idősebb korban keletkezik. Elsősorban a napfénynek kitett testfelületeken fordul elő, az esetek jelentős hányada az arcon jelenik meg, az utóbbi esetek egyötödében a szemhéj/periocularis régió érintett. Valamivel gyakoribb férfiakban, mint nőkben, határozottan gyakoribb a bal testfélen, mint a jobbon. Az MCC az egyik legagresszívabb bőrrák, kiújulásra és lokális terjedésre hajlamos, az előrehaladott esetek felében a betegek túlélése 9 hónap, vagy annál kevesebb; emiatt is különösen fontos a daganat korai felismerése, mert ez javíthatja a beteg túlélési esélyeit.

Klinikailag a tumor vöröses/livid, tömött, fájdalomtalan szövetszaporulatként jelentkezik, felszínén tárgult erekkel. Jellemző az igen gyors növekedés, egyébként a klinikai kép nem specifikus, gyakran jóindulatú folyamatnak vélik, különösen a daganat korai fejlődési időszakában. Az esetek egy részében már a tumor felismerésekor lokális nyirokcsomó-áttétek igazolódnak.

A tumor szövettanilag a dermisben helyezkedik el, fészkes, ritkábban trabecularis szerkezetű, differenciálatlan kis kerek bazofil sejtekből épül fel, a mitotikus ráta magas, de számos apoptotikus sejt is megfigyelhető. A szemhéjban gyakran infiltrálja az orbicularis izmot, de a tarsust többnyire megkíméli (8). A tumor patológiai diagnózisa nem mindig egyértelmű. Elsősorban kissejtes tüdőrák-áttétől, lymphomától, neuroblastomától és amelanotikus melanomától kell elkülöníteni. A differenciáldiagnosztikában fontos szerep jut az immunhisztokémiai vizsgálatoknak: a tumor sejtek citokeratint (CK 20) és változó mértékben neuroendokrin markereket expresszálnak, a kissejtes tüdőrákban thyreoidea transzkripciófaktor 1 (TTF 1) pozitívitas figyelhető meg, amely nincs MCC-ben (3). Prognosztikailag a következő szövettani jellemzőknek van jelentősége: a tumor növekedési mintázata, nyirokér-invázió, a sejtosz-

lások száma. Regionális nyirokcsomó-áttétek esetén a túlélés függ attól is, hogy a metasztázis klinikailag kimutatható-e, vagy csak hisztológiai vizsgálattal, az utóbbi esetben a prognózis valamivel kedvezőbb (10).

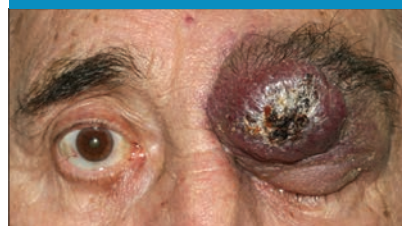ESETBEMUTATÁSOK

2008 és 2010 között négy beteget kezeltünk Merkel-sejtes karcinóma miatt.

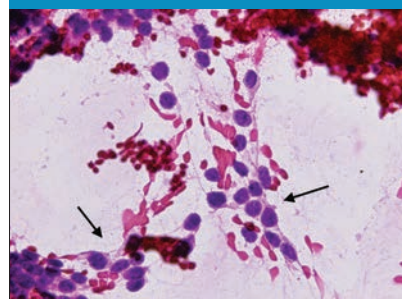
1. beteg

91 éves férfi, akit a szemöldökív közvetlen közelében növekedett nagyméretű daganat (1. ábra) miatt utalnak klinikánkra. A tumor megjelenésének pontos ideje nem ismert, de a heteroanamnézis szerint az utóbbi két hónap alatt igen gyors növekedést tapasztaltak. Vizsgálatkor 4 cm átmérőjű, kifehélyesedett daganatot észleltünk. A preauricularis régióban megnagyobbodott nyirokcsomót tapintottunk. Mivel ennek alapján metasztázis gyanúja merült fel, ultrahang-vezérelt vékony-

1. ábra: A bal felső szemhéjon, a szemöldökív mentén nagyméretű, kifehélyesedett felszínű daganat, amely ptosiszt okoz



2. ábra: A preauricularis nyirokcsomóból FNAB-val nyert minta: a daganatsejt-csoportokat nyíl jelzi



tű-aspirációs biopszia (FNAB) történt a tumorból és a parotisban megfigyelhető echoszegény képletből. Immunocitokémiával a daganatsejtek CK20-pozitívak voltak, Merkel-sejtes karcinóma és nyirokcsomó-metasztázis igazolódott (2. ábra). A betegséget II. stádiumba soroltuk. Az elvégzett hasi ultrahangvizsgálat diffúz májléziót, májcisztákat és epekövességet mutatott ki, egyéb kóros eltérés nem volt.

Onkológussal történt konzílium után, a tumor kiterjedése és a parotisban belüli nyirokcsomó-metasztázis miatt exenteratio, parotidectomia és nyaki blokk disszekció történt az OOI-ben. A szemüregi defektust a homlok középvonalából nyert transzpozíciós U-lebennnyel pótolták.

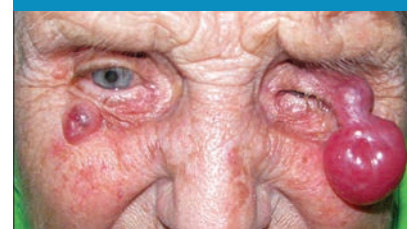A szövettani vizsgálat során két intra-parotidealisan nyirokcsomóban is igazolódott karcinóma metasztázis, a nyirokcsomók tokjának áttörésével és a környező zsírszövet kezdődő infiltrációjával.

Szövődménymentes posztoperatív szak után egy hónappal Cobalt-60 teleterápiában részesült (egy mező, 23 kezelés). A beteget ezt követően a regionális onkológiai centrumban kontrollálták.

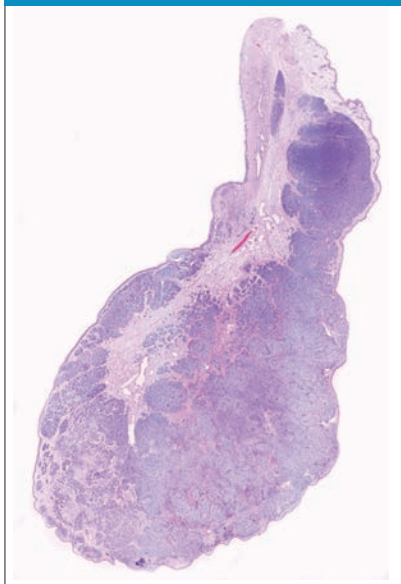
2. beteg

A 96 éves nőbeteg idősek otthonából irányították klinikánkra a bal felső szemhéjon rapid növekedést mutató daganat miatt, a tumor megjelenésének idejét nem sikerült kideríteni. Felvételkor a bal felső szemhéjról kiinduló, tojásdad nyeles, livid-vöröses szövetszaporulat tűnt fel (3. ábra). A jobb alsó szemhéjon 12×8 mm-es, kifehélyesedett felszínű bőrdaganat helyezkedett el, amely klinikailag basalioma-

3. ábra: 96 éves nőbeteg jobb alsó szemhéján basalioma – A bal felső szemhéjből kiinduló, tojás alakú, nyeles vörhenyes színű daganat



4. ábra: A Merkel-sejtes daganat átnézeti szövettani képe (HE-festés)



nak felelt meg. Mindkét daganat sebészi reszekciója megtörtént.

A bal felső szemhéj daganatát teljes vastagságú kimetszéssel távolítottuk el, a keletkezett hiányt külső kantolízis segítségével rétegesen zártuk. Szövődménymentes posztoperatív időszak után a beteg visszakерült az idősek otthonába, további sorsáról nincs adatunk.

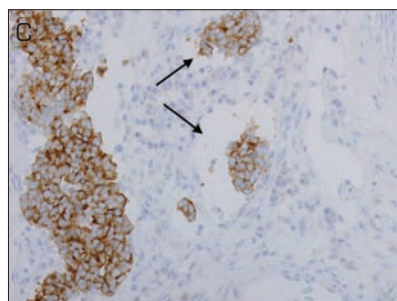
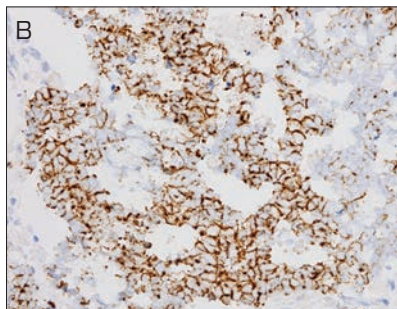
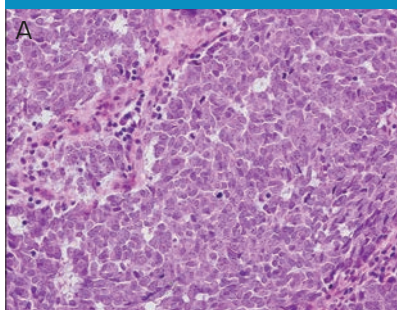
A műtéti preparátum teljes vastagságú szemhéjrészlettel összefüggő, 21×19×15 mm-es tumort (4. ábra) tartalmazott (IB stádium), amelynek metszslapja homogén, vöröses-barna színű volt. A proliferáló daganatszövet a dermisben helyezkedett el, a hámtól keskeny kötőszövetes réteg választotta el. A tumor nagy szolid fészkekből épült fel, amelyeket fibrovaszkuláris stroma kötegek választottak el egymástól. Helyenként trabecularis, illetve pseudoglandularis mintázat volt megfigyelhető. A tumor mélyen infiltrálta az orbicularis izmot, a tarsus azonban ép volt. A daganatsejtek közepes méretűek, kerek alakúak voltak, keskeny citoplazma-szegéllyel, nagy kerek vagy ovális maggal, a mag kromatin finoman szemcsés, 1-3 magvacskával. A mitotikus aktivitás igen feltűnő volt, akár 20 sejtosztásnál is több előfordult egy-egy nagy nagyítású látótérben. Emellett nyirokér-inváziót is megfigyeltünk. A daganatsejtekben pontszerű

perinukleáris CK 20, chromogranin és synaptophysin pozitivitás volt látható (5. ábra A, B, C).

3. beteg

A 81 éves férfi kórtörténetében 2005-ben a Bőrgyógyászati Klinikán, a háton és vállon három, klinikailag basaliomának vélemezett tumort

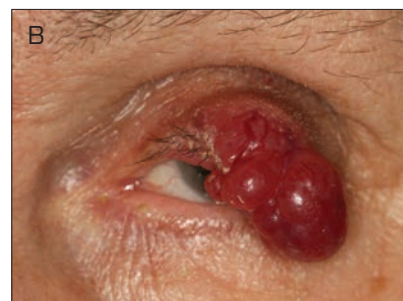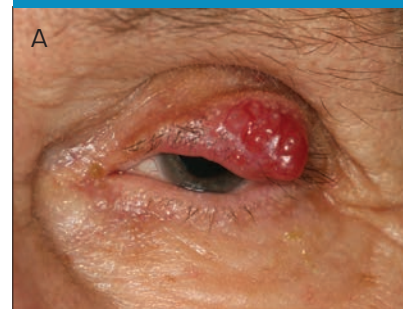5. A ábra: Merkel-sejtes karcinóma szövettani képe (HE-festés) – Jól megfigyelhetők a bazofilan festődő nagy vesicularis sejtmagok, a magban apró magvacskák – Számos sejtosztódás is látható
B ábra: CK 20 immunhisztokémiai reakcióval a daganatsejtek jellegzetes pontszerű perinukleáris reakciót adnak. C ábra: Nyirokér-invázió (nyíl), a daganatsejtek synaptophysin pozitívak



írnak le, valamint egy rupturált epidermoid cisztát távolítanak el. 2008 decemberében más intézményben „chalazion műtét” a bal felső szemhéj, szövettani vizsgálat azonban nem történt. 2009 májusában klinikánkon jelentkezik vizsgálatra a bal felső szemhéjszélen növekedett, 10×10 mm-es, vöröses livid színű szövetszaporulat miatt, amely mérsékelt ptosist is okozott. Hat hét alatt az elváltozás drámai növekedést mutatott (IB stádium) (6. ábra A, B). A tumor sebészi eltávolítása után a teljes vastagságú szemhéji hiányt Cutler–Beard-féle hídlebennyel pótoltuk.

A szövettani vizsgálat eredménye Merkel-sejtes karcinóma. A daganat mélyen infiltrálta az orbicularis izmot, de a reszekciós alapot nem érte el. Ennek ellenére öt hónap múlva a beteg daganat-recidívával jelentkezett. Újabb reszekció történt, majd két hónappal később ismét recidívát diagnosztizáltunk, és hét hónappal az első műtét után a parotis elülső szélének megfelelően tapintható nyirokcsomókból ultrahang-vezérelt FNAB történt, amely Merkel-sejtes karcinóma áttétet

6. ábra: 81 éves férfi bal felső szemhéjszéli tumora, felszínén a jellemzően tágult erekkel. A: Az első vizsgálatkor rögzített állapot. B: Hat hét alatt a daganat drámai növekedést mutatott



igazolt (II. stádium). A beteg elutasította a további terápiás beavatkozásokat, túléléséről nincs adatunk.

4. beteg

A 61 éves, CLL miatt hematológiai gondozás alatt álló nőbetegnél a bal felső szemhéjon kezdetben árpának tartott, de kezelésre nem reagáló, fokozatosan növekvő szövetszaporulat miatt klinikailag cutan lymphoma lehetősége merült fel. Az elvégzett biopszia szövettani vizsgálata azonban Merkel-sejtes karcinómát bizonyított, a beteget a szemklinikára irányították további kezelésre. A tumor mérete 2,5×2,3 cm volt (7. ábra). Laboratóriumi leletei közül említést érdemel az emelkedett NSE-szint (14,87 ng/ml, referenciaérték: 0,00-12,50). A műtétre az OOI-ben került sor, ahol egy ülésben teljes felső szemhéjreszekció és alsó szemhéjlebennyel való pótlás (LO), valamint parotidectomia és II-es szintű szelektív nyaki blokk disszekció (RÉ) történt.

A szövettani vizsgálat megerősítette a Merkel-sejtes karcinóma diagnózist, az egyik eltávolított nyirokcsomóban karcinóma metasztázis volt megfigyelhető (II. stádium). Posztoperatív kezelésben nem részesült.

Tizenhat hónappal a műtét után végzett arckoponya és nyaki lágyrész MR-vizsgálata a szemhéj és parotis téjéka tumormentes volt. A nyaki, clavicularis és axillaris régióban felszaporodott, kóros méretű nyirokcsomókat az alapbetegség (CLL) következményének tartják.

MEGBESZÉLÉS

A Merkel-sejtes karcinóma ritka neuroendokrin bőrdaganat, amely idősebb betegekben fordul elő. Betegeink életkora 61 és 96 év kö-

zötti volt (átlag: 82 év). Irodalmi adatok szerint nők esetén 76, férfiaknál 71 év az átlagéletkor a tumor felfedezésekor (1). Abban valamennyi szerző megegyezik, hogy 50 éves kor alatt rendkívül ritka. Az incidencia valamivel magasabb férfiakban, mint nőkben Észak-Amerikában, míg Európában ennek az ellenkezője jellemző. Saját beteganyagunkban a nemek eloszlása egyenlő volt. A daganat főleg a test napfénynek kitett területein fordul elő, az esetek közel fele a fej-nyaki régióban keletkezik, a szemhéjak és periokuláris régió a tumor előfordulásának egyik predilekciós helye (8). Érdekes megfigyelés, amelynek jelentőségét nem ismerjük, hogy határozottan gyakoribb a bal test félen, amit betegeink esetén mi is tapasztaltunk.

Klinikailag a szemhéji MCC többnyire a szemhéjszél közelében fordul elő, három betegünkön is tapasztaltuk. A daganat szoliter, dóm alakú, livid-vöröses színű, kissé fénylő, fájdalommentes, lehet nyeles is (2. beteg), utánozhat chalaziont (21) (3., 4. beteg). Felszínén gyakran láthatók tágult erek, emiatt és vöröses színe miatt fordulhat elő, hogy gyulladásos folyamat benyomását kelti. A hagyományos kezelés hatástalansága és a gyors növekedés (sokszor három hónapnál rövidebb idő) azonban fel kell, hogy keltsék a gyanút, hogy daganatos folyamatról van szó, és biopszia végzendő. A feltűnően rapid méretnövekedés minden betegünk daganatára jellemző volt, két esetben emiatt történt biopszia az eredetileg benignusnak gondolt elváltozásból. Heath és munkatársai 195 Merkel-sejtes karcinómás beteg adatait összegezve megállapították, hogy az esetek 56%-ában a klinikai diagnózis benignus folyamat volt, csupán 36%-ban gondoltak valamilyen malignus kórképre, és mindösszesen két esetben (1%) merült fel klinikailag a helyes diagnózis (5). Az elsődleges kezelés a sebészi eltávolítás, amennyire lehetséges tumormentes reszekciós határokkal. A szükséges ép margó szélessége vitatott, 1 és 3 cm között változik (4). A kezelés során figyelembe kell

1. táblázat: A Merkel-sejtes karcinóma-stádium beosztása

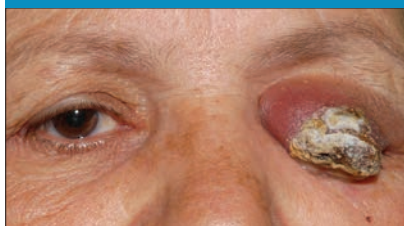Stádium	Leírás
IA	A tumor csak a bőrre terjed és átmérője ≤ 2 cm
IB	A tumor csak a bőrre terjed és átmérője > 2 cm
II	A regionális nyirokcsomók is érintettek
III	Távoli metasztázis is van

venni a betegség stádiumát. Bár nincs széles körű konszenzus, a Yiengpruksawan által összeállított (22), egyszerű stádiumbeosztás jól alkalmazható a klinikai gyakorlatban (1. táblázat). 2009-ben az International Union Against Cancer új stádium beosztást fogadott el, amely abban különbözik az előbbi-től, hogy figyelembe veszi a nyirokcsomók vizsgálati módszerét (klinikai vagy szövettani), mivel ennek szokatlanul fontos szerepe van MCC esetén. Ha csupán klinikailag vizsgáljuk a regionális nyirokcsomókat, 32% az esélye, hogy elnézünk mikrometasztázisokat (15). Idős, rossz általános állapotú betegeknek, ha a „örszem” nyirokcsomók szövettani vizsgálatára nincs lehetőség, háromhavonta végzett ultrahang kontroll valamelyest javítja a metasztázis detektálásának esélyeit. Amennyiben a primer daganat nagyméretű és regionális nyirokcsomó-metasztázis is bizonyítható, a távoli áttét kialakulásának magas a rizikója, ezért ezeknél a betegeknek ajánlott egésztest PET/CT-vizsgálat végzése (23). A tumor területének és a regionális nyirokcsomók adjuváns sugárkezelése javítja a túlélés esélyeit, a legmarkánsabban nagyméretű tumorok esetén. Kemoterápia nem jár szignifikánsan hosszabb túléléssel, mert az MCC kevésbé reagál a standard kemoterápiás protokollokra (4), és idős korban a toxikus mellékhatások is súlyosabbak.

Az MCC incidenciája növekszik, az utóbbi tizenöt év alatt az éves incidencia majdnem háromszorosára nőtt az USA-ban (6).

A daganat etiológiáját illetően első-

7. ábra: CLL-ben szenvedő nőbeteg bal felső szemhéji, pörkös felszínű daganata



sorban a napfényt teszik felelőssé, azonban mivel a tumor előfordul UVB-sugárzásnak ki nem tett helyeken, világos, hogy egyéb tényezők is közrejátszanak a patogenezisben. Nemrégiben eddig ismeretlen polyomavírust fedeztek fel (7), amelynek DNS-e a tumorsejtek genomjába integrálódott. *Varga és munkatársai* nyolc MCC szövetszövetmintából hétben (88%) mutattak ki polyomavírus DNS-t (20). Felvetődött, hogy a vírusnak szerepe lehet az MCC előidézésében, mivel a vírus nagy T-antigénje funkcionális Rb-kötőhellyel rendelkezik, amely a tumor-suppresszor Rb-proteint képes inaktiválni (16). Többféle kromoszóma-rendellenességet is leírtak MCC-ben, többek között az 1-es kromoszóma rövid karjának (1p36) delécióját, amely bőrmelanomában és neuroblastomában is gyakori (13). Szervtranszplantáción átesett, immunszupprimált és AIDS-es betegek fokozottan veszélyeztetettek (14). Ugyanakkor MCC-s betegekben gyakran alakul ki második rosszindulatú daganat (9), főként basalioma. Betegeink közül kettőnek volt basaliomája, az egyik nőbetegnek az MCC diagnózissal egy időben, egy férfi betegnek pedig azt megelőzően. A krónikus limfoid leukémia harmincszor gyakoribb MCC-s betegekben, mint az átlagpopulációban (1). Negyedik betegünk krónikus limfoid leukémiában szenvedett.

Az MCC kiújulási aránya nagyon magas, és korán ad áttétet a regionális nyirokcsomókba, a betegek 10-

30%-a II. stádiumban kerül észlelésre. Négy betegünk közül kettőnél találtunk regionális nyirokcsomóáttétet, egy harmadik betegnél a többszöri recidívák mellett alakult ki nyirokcsomóáttét. Távoli metastázis esetén a prognózis igen kedvezőtlen, a túlélés ritkán hosszabb 9 hónapnál, a bőr melanomáénál is magasabb halálozással jár (18).

Az MCC irodalma mind a mai napig hemzseg az ellentmondásoktól. A *Merkel*-sejteket elsőként *Fredrick Merkel* német anatómus írta le 1875-ben. A felhám bazális rétegében helyezkednek el, valószínűleg lassú hatású mechano-receptor szerepük van (11). Neuroendokrin sejtekről van szó, amelyek hám- és neurális markereket expresszálnak, eredetük azonban vitatott. Egyes szerzők szerint a dúclécből vándorolnak a bőrbe (17), mások szerint az epidermiszből származnak (12, 19), megint mások szerint dúcléc eredetű epidermalis prekursor sejtekről van szó (2).

A Merkel-sejtes karcinómát *Toker* írta le negyven évvel ezelőtt trabekuláris karcinóma néven, 1972-ben, majd 1978-ban a tumor elektromikroszkópos vizsgálatakor figyelte meg a Merkel-sejtekével azonosítható neuroszekretoros granulomákat. Napjainkban azonban a MCC-t nem a Merkel-sejtekből eredeztetik, hanem éretlen pluripotens őssejtekből, amelyek a szőrtüsző dudoránál („buldge”) helyezkednek el (4). Betegeinknél a daganat három esetben a pilláknál, egy esetben a szemöldökívnl alakult

ki, olyan helyen, ahol sűrűn találhatók szőrtüszők.

Az MCC morfológiailag hasonló a kissejtes tüdőrákhoz (SCLC), ami diagnosztikus dilemmát okozhat, hisz el kell dönteni, hogy primer bőrtumorról vagy tüdőrák metastázisáról van-e szó. A differenciáldiagnózist megkönnyíti az immunhisztokémiai vizsgálat: az MCC CK 20 pozitív, e pozitívítás jellegzetes mintázatú, a mag körül pontszerű festődés mutatkozik, az SCLC pedig TTF 1 pozitív, ez a marker nem expresszálódik MCC-ben (3).

Az MCC az utóbbi néhány évben a figyelem központjába került, 2009-ben új nemzetközi kódot (ICD 209.31–36) kapott, ami lehetővé teszi, hogy az egyéb, kevésbé rosszindulatú és a kezelés szempontjából kevésbé költségigényes bőrdaganatoktól el lehessen különíteni (15). Remélhető, hogy hozzájárul a betegek jobb, multidiszciplináris ellátásához és segít a betegség nyomon követésében. Ezért is tartottuk időszerűnek bemutatni saját betegeinket, akik mind klinikailag, kórtörténetileg és patológiailag a MCC szinté összes jellegzetességét reprezentálják: időskorban jelentkező, rapid növekedést mutató szövetszaporulat, az első klinikai vizsgálatkor észlelt nyirokcsomóáttét, kísérő egyéb daganatok (basalioma, CLL) hajlam a kiújulásra és áttét képzésre. Mindezen jelek idejekorán történő felismerése lehetővé teheti az időben felállított diagnózist és a beteg megfelelő onkológiai kezelését.

IRODALOM

- Agelli M, Clegg LX. Epidemiology of primary Merkel cell carcinoma in the United States. *J Am Acad Dermatol* 2003; 49: 823–841.
- Boullais N, Misery L. Merkel cells. *J Am Acad Dermatol* 2007; 57: 146–165.
- Byrd-Gloster A, Khor A, Glass LF, et al. Differential expression of thyroid transcription factor 1 in small cell lung carcinoma and Merkel cell tumor. *Hum Pathol* 2000; 31: 58–62.
- Calder KB, Smoller BR. New insights into Merkel cell carcinoma. *Adv Anat Pathol* 2010; 17: 155–161.
- Heath M, Jaimes N, Lemos B, et al. Clinical characteristics of Merkel cell carcinoma at diagnosis in 195 patients: the AEIOU features. *J Am Acad Dermatol* 2008; 58: 375–381.
- Hodgson NC. Merkel cell carcinoma: changing incidence trends. *J Surg Oncol* 2005; 89 (1): 1–4.
- Feng H, Shuda M, Chang Y, et al. Clonal integration of a polyomavirus in human Merkel cell carcinoma. *Science* 2008; 319: 1096–1100.
- Kivelä T, Tarkkanen A. The Merkel cell and associated neoplasms in the eyelids and periocular region. *Surv Ophthalmol* 1990; 35: 171–187.
- Koljonen V, Kukko H, Tukiainen E, et al. Second cancers following the

- diagnosis of Merkel cell carcinoma: A nationwide cohort study. *Cancer Epidemiology* 2010; 34: 62–65.
10. McCardle TW, Sondak VK, Zager J, et al. Merkel cell carcinoma: pathologic findings and prognostic factors. *Curr Probl Cancer* 2010; 34: 47–64.
 11. Moll I, Roessler M, Brandner JM, et al. Human Merkel cells-aspects of cell biology, distribution and functions. *EJCB* 2005; 84: 259–271.
 12. Morrison KM, Miesegaes GR, Lumpkin EA, et al. Mammalian Merkel cells are descended from the epidermal lineage. *Developmental Biology* 2009; 336: 76–83.
 13. Pectasides D, Pectasides M, Economopoulos T. Merkel cell cancer of the skin. *Annals of Oncology* 2006; 17: 1489–1495.
 14. Poulsen M. Merkel-cell carcinoma of the skin. *Lancet Oncol* 2004; 5: 593–599.
 15. Sarnaik AA, Lien MH, Nghiem P, et al. Clinical recognition, diagnosis, and staging of Merkel cell carcinoma, and the role of the multidisciplinary management. *Curr Probl Cancer* 2010; 34: 38–46.
 16. Shuda M, Arora R, Kwun HJ, et al. Human Merkel cell polyomavirus infection I. MCV T antigen expression in Merkel cell carcinoma, lymphoid tissues and lymphoid tumors. *Int J Cancer* 2009; 125: 1243–1249.
 17. Szeder V, Grim M, Halata Z, et al. Neural crest origin of mammalian Merkel cells. *Developmental Biology* 2003; 253: 258–263.
 18. The Rockwell Merkel Cell Carcinoma Group: Merkel cell carcinoma: recent progress and current priorities on etiology, pathogenesis, and clinical management. *J Clin Oncol* 2009; 27: 4021–4026.
 19. Van Keymeulen A, Mascré G, Yousseff KK, et al. Epidermal progenitors give rise to Merkel cells during embryonic development and adult homeostasis. *JCB* 2009; 187: 91–100.
 20. Varga E, Kiss M, Szabó K, et al. Detection of Merkel cell polyomavirus DNA in Merkel cell carcinomas. *Br J Dermatol* 2009; 161: 930–932.
 21. Walsh NMG. Primary neuroendocrine (Merkel cell) carcinoma of the skin: morphologic diversity and implications thereof. *Hum Pathol* 2001; 32: 680–689.
 22. Yiengpruksawan A, Coit DG, Thaler HT, et al. Merkel cell carcinoma. Prognosis and management. *Arch Surg* 1991; 126: 1514–1519.
 23. Zager JS, Brodsky S, Berman CG. Imaging of Merkel cell carcinoma. *Curr Probl Cancer* 2010; 34: 65–76.

A hullámfront-analízis alapjai és klinikai alkalmazása

MIHÁLTZ KATA, KRÁNITZ KINGA, NAGY ZOLTÁN ZSOLT

Semmelweis Egyetem, Szemészeti Klinika, Budapest
(Igazgató: Prof. Dr. Németh János egyetemi tanár)

Az elmúlt években a hullámfront-analízis, mint szemészeti diagnosztikus eljárás hazánkban is egyre elterjedtebbé vált. Ennek fejlődése főleg a refraktív sebészeti eljárások széles körű alkalmazásának köszönhető. Ebben a cikkben tárgyaljuk a hullámfront-aberrációk jelentését és mérésének módszerét. A szem, mint optikai rendszer messze nem tökéletes. Az alacsonyabb rendű aberrációkon kívül, mint a rövid és túllátás, valamint astigmia, az ideghártyán keletkezett képet a magasabb rendű aberrációk is rontják. A hullámfront-analízis segítségével ezek az aberrációk számszerűen jellemezhetők. Az aberrometria lehetővé tette számunkra, hogy jobban megértsük a szem vizuális és optikai működését valamint segítséget nyújt a törési hibák korrigálásában. Gyakorlati hasznosíthatósága leginkább a refraktív sebészetben, a keratoconus korai diagnosztikájában, a modern szürkehályog-sebészetben és kontaktlencse illesztésben van.

Clinical aspects of wavefront aberrometry

In recent years, wavefront analysis is gaining more and more popularity as an ophthalmological diagnostic method. This development was promoted mainly by the widespread use of refractive surgery. This paper addresses the concept, measurement and applications of wavefront aberrations. The ocular optics of the human eye is far from perfect. Apart from conventional lower order aberrations (such as defocus and astigmatism) retinal images are degraded by other higher order aberrations. By the means of wavefront analysis these higher order aberrations can be quantified. The technology of aberrometry has been used to enhance our understanding on several visual mechanisms, the visual and optical conditions of the eye and provides help in correcting refractive errors. Applications include corneal refractive surgery, early diagnosis of keratoconus, modern cataract surgery and contact lens fitting.

KULCSSZAVAK

fénytörési hiba, astigmia, magasabb rendű aberráció, kóma, szférikus aberráció

KEYWORDS

refractive error, astigmatism, higher order aberration, coma, spherical aberration

Csak az utóbbi évtizedben, a refraktív sebészeti eljárások terjedésével vált hangsúlyossá, hogy a szem valódi fénytörése csak megközelítőleg jellemezhető a szférikusi (myopia, hypermetropia) és cilinderes (astigmia) törőerő hibákkal. Az eddig irreguláris astigmatiáként nevezett fénytörési hibák, amelyeket sem minőségileg, sem mennyiségileg nem tudtunk értékelni, napjainkra a hullámfront-analízis segítségével jól értelmezhető kategóriákba sorolhatók.

Az alacsonyabb rendű fénytörési hibák, amelyek közé a szferocilindrikus eltérések is tartoznak, a fénytörési aberrációk 85%-áért felelősek. Ezeket már legalább 200 éve képesek vagyunk mérni, és az eddig használatos optikai eszközökkel, valamint a hagyományos szemsebészeti eljárásokkal (szemüveg, kontaktlencse, PRK, LASIK, LASEK) korrigálhatóak. A magasabb rendű aberrációk (harmad-, negyed-, ötöd-, stb. rendű hibák) létezéséről is körülbelül 150 éve van

tudomásunk, azonban ezeket az eltéréseket eddig nem tudtuk objektíven és reprodukálható módon mérni. A magasabb rendű fénytörési hibák az aberrációk 15%-át alkotják, s a retinális feloldóképességnél gyengébb látást tesznek lehetővé. A szokásos eszközökkel és sebészeti módszerekkel nem korrigálhatóak. A szaruhártya elülső és hátulsó felszínéről, a lencséből, az üvegtest valamint a retina finom szabálytalanságaiból származnak. Az aberrációk mérete a pupilla tá-

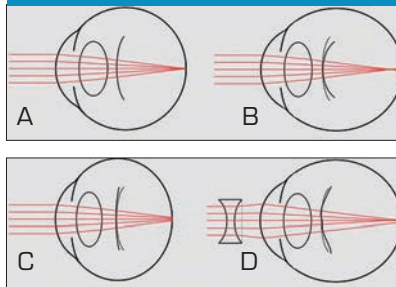
gulásával növekszik. Kisebb pupilla-átmérőnél a diffrakció hatása dominál az aberrációk felett.

A wavefront, azaz hullámfront-technológia kifejlesztéséig a magasabb rendű aberrációkat sem optikailag, sem matematikailag nem tudtuk jellemezni. A hullámfront-analizátorral azonban a teljes szem fénytörése $\pm 0,05$ D pontossággal vált meghatározhatóvá, azaz a korábbinál ötször pontosabban tudjuk mérni a szem optikai eltéréseit (1–6).

A HULLÁMFONT FOGALMA

A hullámfront fogalmán a térbeli hullámok esetén az egymás mellett, azonos rezgési fázisban lévő pontok által alkotott felületet értjük az emisszió középpontja körül. Az idő függvényében az elektromágneses hullám maximumai és minimumai által képzett virtuális körök, a vízbe ejtett kavics által a víz felszínén keltett kör alakú hullámokhoz hasonlóan tovaterjednek. A pontszerű fényforrás körül tehát a térben háromdimenziós gömb alakú hullámfrontok keletkeznek. A hullámfront terjedési sebessége függ az optikai közeg törésmutatójától, amelyben a fény terjed. A nagyobb törésmutatójú közegekben a fény lassabban halad át, például a szemén kívül gyorsabban terjed, mint a szemén belül. Egy ideális, optikailag tökéletes szemben a be-

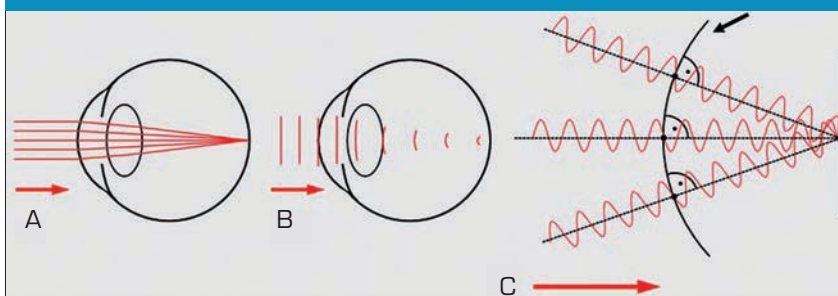
2. ábra. A fénysugár és a hullámfront terjedése különböző refraktív hibák esetén (4). A: Ideális szemben. B: Rövidlátó szemben: az aktuális hullámfront görbülete nagyobb, mint az ideális hullámfronté (szaggatott vonal). C: Túllátó szemben: az aktuális hullámfront görbülete kisebb, mint az ideális hullámfronté (szaggatott vonal). D: Szemüveggel nem korrigálható, magasabb rendű aberrációk esetén: az aktuális hullámfront a korrekció ellenére sem veszi fel az ideális formát



jutó sferikus hullámfront a szemből kijutva síkhullámmá alakul át (1. ábra) (2–5). A síkhullám olyan haladó hullám, amelynek azonos fázisban lévő pontjai párhuzamos síkfelületeken vannak. Ha azonban a fény útjában bármiféle torzulás

1. ábra: A hullámfront kialakulásának elve (4).

A: Fénysugár terjedése egy távolra fixáló, emmetrop szemben. B: A hullámfront terjedése ugyanebben a szemben, a szemén kívül a párhuzamosan beeső fénysugarak egyenesek, a szemén belül a konvergencia miatt gömb alakot öltenek. C: Hullámfront (fekete nyíl) a különböző fényhullámok azonos fázisban lévő pontjait összekötő hullám, amely a fénysugárra merőleges

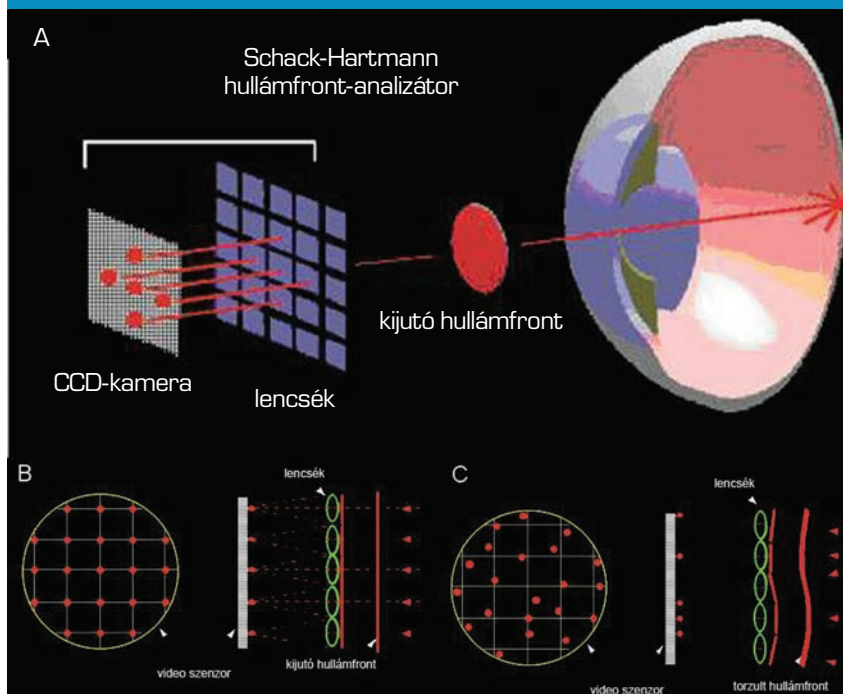


következik be, a kijutó hullámfront is torzul. Rövidlátás (myopia) esetén (a nagyobb törőerő miatt) a kijutó hullámfront konvergál, míg túllátás (hyperopia) esetén divergál (2. ábra) (2, 3–6).

A HULLÁMFONT-ABERRÁCIÓK MÉRÉSE

A természetben több hullámfront-technológián alapuló diagnosztikus készüléket használnak, amelyeknek egyik típusa a vizsgálataink során általunk is alkalmazott Shack–Hartmann-szenzorral felszerelt aberrométer. A fénytörési hibákat vizsgálhatjuk úgy is, hogy a fundusról visszaverődő fénysugarak aberrációit elemezzük. Egy lencsesor a fundusról visszaverődő és a pupilla különböző pontjain kijutó fényt keskeny sugarakként juttatja egy videoszenzorba, amely minden sugár esetében meghatározza annak horizontális és vertikális irányú eltérését egy referencia fénysugárhoz képest. A Shack–Hartmann-szenzor egy térben rendezett, párhuzamos nyalábokból álló monokromatikus, 865 nm-es fényhullámfrontot küld a szem belseje felé, amely, mivel közben a beteg egy távoli pontszerű fényforrást fixál a foveára vetül. A látóhártya ennek a fénynek egy részét visszaveri, amely a szem törőközegein át ismét kijut a külvilágba. A kilépő hullámfront eléri a szenzor belsejében található mikrométeres lencsesort, majd a lencsék által szétválasztott hullámfrontok megjelennek a szenzor lemezén (CCD-kamera). A szenzor minden egyes lencse alatti területen kiszámolja a kijutó aberrált hullámfront x és y tengely irányú eltéréseit a referencia-hullámfronthoz képest (3. ábra). Megadja továbbá a referencia-hullámfront és a kijutó hullámfront között fellépő optikai úthossz különbségeket (optical path difference, OPD), amelyet színes térképpel jellemez: az optikai úthosszat (optical path length, OPL) megkapjuk, ha a fény útjának egy bizonyos közegben megtett geometriai hosszát összeszorozzuk a közeg törésmutatójával. Ha a referencia és a kijutó fénysugár optikai úthosszának (OPL) különbségét

3. ábra: A: Shack-Hartmann-aberrómeter vázlatos rajza. B, C: A szenzor minden egyes lencse alatti területen kiszámolja a visszaverődő (reflektáló) hullámfrontnak a referencia-hullámfronttól való x és y irányú eltéréseit (3)



vesszük, megkapjuk az optikai úthossz különbséget (OPD). A szenzor kirajzolhatja a kijutó hullámfront alakját, amelyen megfigyel-

hetjük, hogy az mennyiben különbözik a síkhullámtól. A hullámfront-aberrációkat ún. Zernike-polinomokkal (1. táblázat)

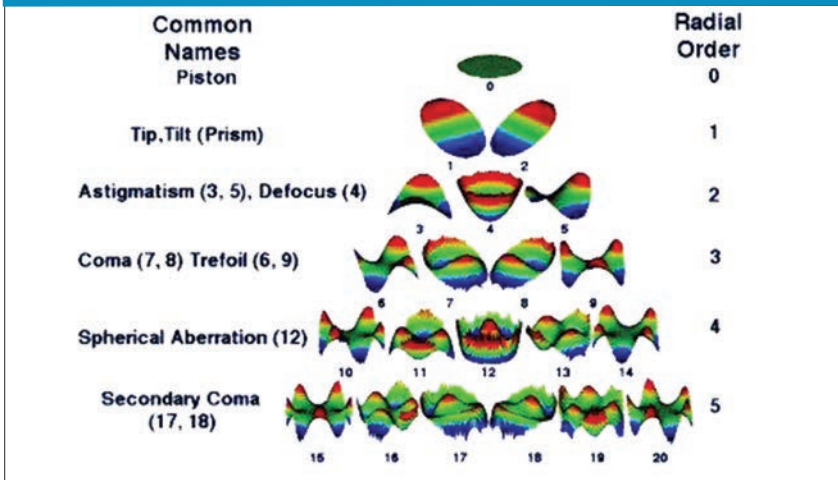
lehet jellemezni ($Z=n;m$, ahol n =polinom rendje, m =radiális funkció frekvenciája). Ezek ortogonális és normált polinomok, és kifejezhetőek poláris és Cartesiai formában is. A másodrendű Zernike-polinomok az alacsonyabb rendű aberrációkat (myopia, hyperopia, astigmia) írják le, míg a harmadik rendtől a magasabb rendű aberrációk jellemzésére szolgálnak (4. ábra) (2, 3, 7–15).

A hullámfront-aberrációk összességét az úgynevezett root mean square (RMS) értékkel jellemezhetjük. Az RMS a Zernike-polinomok négyzetes összegének a gyöke. A higher order root mean square (HORMS) kiszámításakor a Zernike-polinomokat a harmadik rendtől emeljük négyzetre, majd összeadjuk őket, s ebből a négyzetes összegből gyököt vonunk. Ezek az értékek egyrészt kvantitatívan jellemzik a szem alacsonyabb és magasabb rendű optikai aberrációit, másrészt lehetőséget nyújtanak különböző mérések, egyes betegek követése során mért adatok, illetve különböző páciensek értékeinek összehasonlítására (1. táblázat) (7). A klinikánkon is használatban lévő Shack-Hartmann-szenzor (Wasca,

1. táblázat: A Zernike-polinomok leírása a negyedik rendig mind poláris, mind cartesiasi formában, valamint optikai megfelelőik (3)

Alakzat formája	Rend	Poláris forma	Cartesiai forma	Optikai megfelelői
Z (0;0)	0	1	1	Piston term
Z (1;-1)	1	$\rho \sin \theta$	x	Tilt
Z (1;1)	1	$\rho \cos \theta$	y	Tilt
Z (2;-2)	2	$\rho^2 \sin 2\theta$	2xy	Astigmatizmus $\pm \Pi/4$ tengelyállással
Z (2;0)	2	$2\rho^2-1$	$-1+2x^2+2y^2$	Szferikus defókus
Z (2;2)	2	$\rho^2 \cos 2\theta$	$-x^2+y^2$	Astigmatizmus 0 vagy Π tengelyállással
Z (3;-3)	3	$\rho^3 \cos 3\theta$	$-x^3+3xy^2$	Ferde trefoil Triangularis astigmatizmus x tengelydeviációval
Z (3;-1)	3	$(3\rho^3-2\rho) \sin 2\theta$	$-2x+3x^3+3y^3$	Coma y tengelydeviációval
Z (3;1)	3	$(3\rho^3-2\rho) \cos 2\theta$	$-2y+3x^2y+3y^3$	Coma x tengelydeviációval
Z (3;3)	3	$\rho^3 \cos 3\theta$	$-3x^2y+y^3$	Horizontális trefoil Triangularis astigmatizmus y tengelydeviációval
Z (4;-4)	4	$\rho^4 \cos 4\theta$	$-4x^3y+4xy^3$	Quadrafoil
Z (4;-2)	4	$(4\rho^4-3\rho^2) \sin 2\theta$	$6xy+8x^3y+8xy^3$	Másodrendű astigmatizmus
Z (4;0)	4	$6\rho^6-6\rho^2+1$	$1-6x^2-6y^2+6x^4+12x^2y^2+6y^4$	Szferikus aberráció
Z (4;2)	4	$(4\rho^4-3\rho^2) \cos 2\theta$	$3x^2-3y^2-4x^4+4y^4$	Másodrendű astigmatizmus
Z (4;4)	4	$\rho^4 \cos 4\theta$	$x^4-6x^2y^2+y^4$	Quadrafoil

4. ábra: A Zernike-piramis. X tengelyen látható az aberrációk radiális rendje (n), y tengelyen a szög-frekvencia (m) (3)



Carl Zeiss Meditec AG, Jena, Németország) 1452 db, mikrométeres nagyságú konvex lencsét tartalmaz, amelyek 210 mikrométeres felbontóképességet tesznek lehetővé. A szenzor a $-17,0 - +10,0$ D szférikus és $\pm 6,0$ D cylinder értéktartományban képes mérni, még hozzá az idáig nem ismert $\pm 0,05$ D pontossággal. A mérés időtartama 13 ms, amely nem jelent megterhelést a beteg számára (10). Legalkalmasabb a mérést a pislogást követő 6-12 másodpercben elvégezni (16). A szemhéj nyitását követő első 6 másodperchez viszonyítva az ezt követő 6 másodpercben szignifikánsan kisebbnek mutatkozik a szférikus dioptriaértékek, a Zernike (4;4), a Zernike (3; -1) polinomok értékeinek szórása.

A HULLÁMFRONT-ABERRÁCIÓK VÁLTOZÁSA KORRAL ÉS AKKOMODÁCIÓVAL

Több aberrometriás vizsgálaton alapuló tanulmány kimutatta, hogy a kor előrehaladtával a magasabb rendű aberrációk száma növekszik. Érdekes módon fiatal, jó látásélességgel bíró szemeken is kimutatták, hogy a negyedik rendbe tartozó szférikus aberráció értéke a többi magasabb rendű aberrációval ellentétben nem zéró, hanem inkább pozitív értéket mutat. Ennek a magyarázata abban áll, hogy kis mérték-

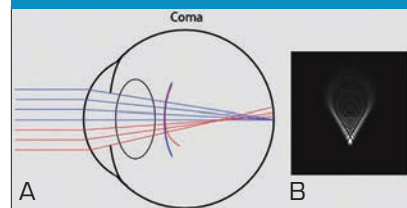
ben pozitív szférikus aberráció javítja a fókuszmélység érzetet. Azt is kimutatták, hogy rövidlátó szemeken amennyiben, ha a rövidlátás mellé szférikus aberráció is társul, jobb látásélességet eredményez, mintha értéke nulla. A kor előrehaladtával főleg a kóma jellegű aberrációk mértéke növekszik, amit részben kompenzál a szenilis myosis, vagyis az idősekre jellemző szűkebb pupillaátmérő. Olvasáskor a szemlencse akkomodál, domborulata növekszik. Hullámfront-analízissel kimutatható, hogy ilyenkor az akkomodációval egyenesen arányos mértékben növekszik teljes szem szférikus aberrációja is negatív irányba (4, 5 17, 37, 38).

AZ ABERROMETRIA KLINIKAI ALKALMAZÁSA A REFRAKTÍV SEBÉSZETBEN

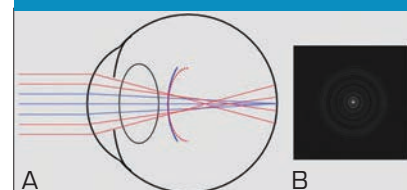
Napjainkban egyre jobban terjed a fénytörési hibák korrekciójára használt refraktív cornea sebészeti eljárások száma. Az aberrometrián alapuló vizsgálatok kimutatták, hogy míg az alacsonyabb rendű aberrációk sikeresen korrigálhatók ezzel az eljárással, addig maga a sebészeti beavatkozás emeli a szaruhártya felszíni rendellenességeinek számát, amely együtt jár a kontrasztérzékenység csökkenésével. Különösen a negyedrrendű (szférikus aberráció) emelkedését tapasztal-

talták, amely a cornea aszfericitásának a növekedésével magyarázható. Myopiás refraktív kezelés során a corneát az optikai zónát magába foglaló centrális kezelési területen elvékonyítjuk, azaz laposabbá tesszük, s így az adott terület szaruhártya rádiusza növekszik, s ezzel párhuzamosan a cornealis törőerő csökken, viszont egyidejűleg a szaruhártya szférikus aberrációja is nő, a cornea egyre oblátabb alakot ölt. Hypermetropiában az optikai zóna szélénél a corneát gyűrű alakban vékonyítjuk, ezáltal a centrális rész törőereje nő. Ezáltal a

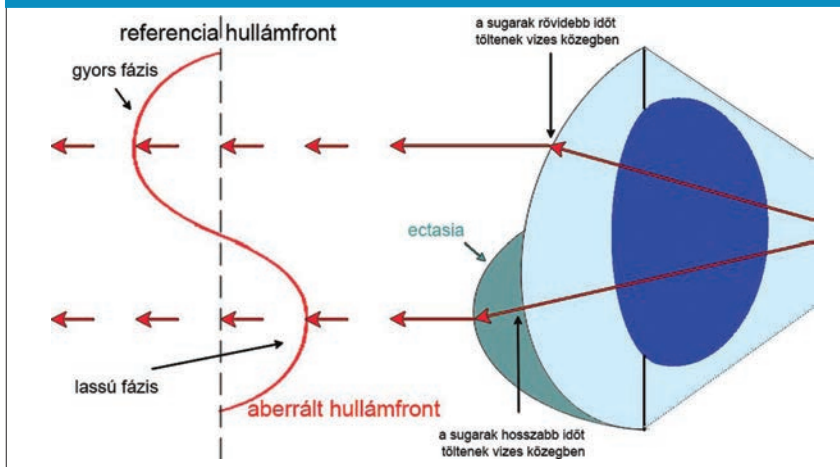
5. ábra: A kóma kialakulásának elve (3). A: A pupillacentrumon áthaladó tengely mentén a törőerő aszimmetrikus eloszlást mutat. Az aberrált fénysugarak pirossal jelöltek. B: Kóma PSF (point spread function) képe. Ez a retinán egy távoli pontszerű fényforrás nézésekor keletkezett kép



6. ábra: A szférikus aberráció kialakulásának elve (3). A: A marginálisan beeső sugarak a paracentrális sugarak előtt kereszteződnek. A marginális fénysugarak pirossal jelöltek. B: A szférikus aberráció PSF (point spread function) képe. Ez a retinán egy távoli pontszerű fényforrás nézésekor keletkezett kép



7. ábra: A cornealis ectasia területén a visszaverődő fénysugaraknak hosszabb időt kell eltölteniük vizes közegben, amely a haladásukat lassítja, s késést szenvednek a pupilla középpontjától felfelé eső területekről kilépő sugarakhoz képest



szaruhártya szférikus aberrációja csökken.

Szintén emelkedett ezekben a betegekben a harmadrendű, kóma jellegű aberrációk száma is (4. ábra). A betegek nagy részénél ez főleg félhomályban, szürkületben jelent problémát, amikor a pupilla kitágul és az aberrációk mértéke növekszik. Klinikailag ez a káprázás, fénycsóvák, fénygyűrűk formájában jelentkezik. Szintén hullámfront-analízis teszi lehetővé a decentrált, vagyis nem a pupillaközépre vagy a vizuális axisra történő kezelések után fellépő fénytörési hibáknak a megértését. A legmodernebb hullámfront-vezérelt kezelések révén, ahol az aberrométert csatlakoztatják a repülőpont-technikás lézerkészülékhez, ezek a magasabb rendű aberrációk korrigálhatóvá váltak. Viszont ennek a módszernek is vannak hátrányai. A magasabb rendű aberrációk mérésének eredménye függ a pupillatágasságtól, az akkomodáció mértékétől, a pislogás óta eltelt időtől valamint a könnyfilmstabilitástól, emiatt a magasabb rendű aberrációk egyenként (intra- és interindividuális különbségek) is nagyon változóknak. Szintén fontos szempont, hogy a mérés ugyanazon szentengely mentén történjen, mint maga a lézerkezelés, de a szem optikai tengelyének pozíciója változik a pupilla tágassággal, valamint a fej döntésekor


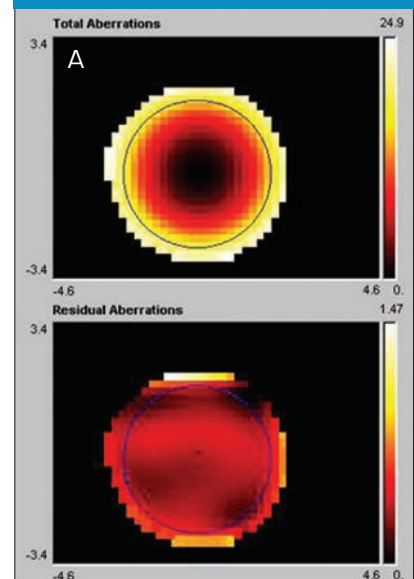
vagy fekvő pozícióban a szem rotálódik (ciklotorzio). Ennek a rotációnak a mértéke akár 10° is lehet, amelyet ha nem veszünk figyelembe jelentős mértékű astigmia alulkorrekciót eredményezhet (18–23).

AZ ABERROMETRIA KLINIKAI ALKALMAZÁSA A KERATOCONUS DIAGNOSZTIKÁJÁBAN

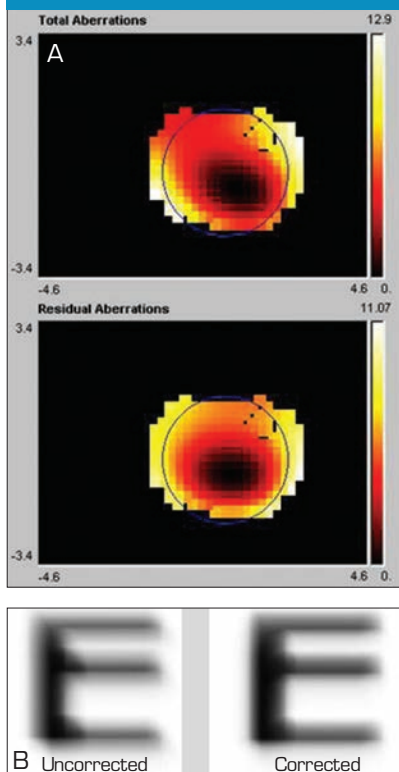
A keratoconus kétoldali, nem gyulladásos eredetű, progresszív betegség, amelyre jellemző a szaruhártya elődomborodása és elvékonyodása. A betegség rövidlátást és myop astigmatiát okoz. Az esetek körülbelül 10-20%-ában válik szükségessé a szaruhártya-átültetés elvégzése. A keratoconusos betegek szemüveggel nem korrigálható káprázási panaszait a cornea jellegzetes alakváltozása miatt megjelenő magasabb rendű aberrációk (higher order aberration, HOA) okozzák. A nemzetközi szakirodalomban fellelhető tanulmányok egyetértenek abban, hogy a keratoconusos szemekben szignifikánsan magasabb a HOA-k aránya, mint a normálpopulációban. Tág pupilla mellett a magasabb rendű aberrációk aránya emelkedik, ezért sötétben a betegek látóélessége tovább romlik. A leg hangsúlyosabb hullámfront-eltérés keratoconusban a negatív vertikális kóma. A kóma kialakulásának el-

vét és az aberráció által keletkezett retinális képet szemlélteti az 5. ábra. A szaruhártya elődomborodásának fokozódásával a szem szférikus aberrációja negatív irányba tolódik el, ennek az aberrációnak a kialakulását a 6. ábra szemlélteti. A 8. ábrán látható egy rövidlátó szem alacsonyabb és magasabb rendű aberráció térképe és a szimulált látóélesség-korrekció nélkül, illetve korrekcióval. Látható, hogy ez a jellegű, alacsonyabb rendű aberráció szemüveggel teljes mértékben kijavítható. Ezzel szemben a 9. ábrán a keratoconusos betegekre jellemző magasabb rendű,

8. A ábra: Egy -7 dioptriás rövidlátó szem teljes (fent) és magasabb rendű (lent) hullámfront térképe (saját ábra). Látható, hogy az alacsonyabb rendű hibák korrigálása után a maradék aberráció kis mértékű. B: A szimulált látóélesség ábrából kiderül, hogy a fénytörési hiba szemüveggel teljes mértékben korrigálható



9. A ábra: Egy keratoconusos szem teljes (fent) és magasabb rendű (lent) hullámfront térképe (saját ábra). Látható, hogy az alacsonyabb rendű hibák korrigálása után is jelentős mértékű magasabb rendű aberráció marad, amelyben dominál a függőleges irányú kóma. B: A szimulált látóélesség ábrán megfigyelhető, hogy a fénytörési hiba szemüveggel való korrekciója után is jelentős



főleg kóma jellegű aberrációk nem korrigálhatók szemüveggel. A cornea elődomborodása keratoconusban rendszerint a pupilla központja alatti területeken és temporálisan figyelhető meg. Az ectasia területéről kilépő hullámfront sugarainak így hosszabb időt kell a szem vizes közegében tölteniük, mint a felsőbb területekről kijutóknak. Mivel a fény vízben lassabban halad, mint a levegőben, az alsó, előbótosuló területekről kilépő sugarak késést szenvednek a felső területekről kilépőkhöz képest (7. ábra) (24–35).

AZ ABERROMETRIA KLINIKAI ALKALMAZÁSA A SZÜRKEHÁLYOG-SEBÉSZETBEN

A modern szürkehályog-sebészet során az elszűrült szemlencsét eltávolítjuk és műlencsével helyettesítjük. A hullámfront-analízis segítségével lehetővé vált, hogy megmérjük a teljes szem fénytörési hibáját és külön a szaruhártyáét, úgynevezett topográf alapú hullámfront-aberrométer segítségével. A szaruhártya szférikus aberrációja pozitív értékű, ami a kor előrehaladtával még inkább növekszik. Ezt az értéket kompenzálja a szemlencse természetes negatív szférikus aberrációja, ami idővel a lencse anyagában a korrall létrejövő változások következtében szintén pozitív irányba növekszik. Ezeket a változásokat teszik felelőssé az idősekre jellemző rosszabb kontrasztérzékenység kialakulásáért. Mint fen-

tebb már említettük a kis mértékben pozitív teljes szem szférikus aberrációnak van egy fókuszmélység érzetet javító, úgynevezett pszeudoakkomodatív hatása. A posztoperatív szaruhártya-aberrációk mérésével jellemezhetőek a különböző incíziós technikák által okozott felszíni szabálytalanságok. Megfigyelték azt is, hogy a hagyományos szférikus típusú műlencsék beültetése után nőtt a magasabb rendű, főleg a szférikus aberrációk száma, amelynek magyarázata abban keresendő, hogy ezek a műlencsék nem kompenzálják a szaruhártya természetes pozitív szférikus aberrációját. Az újabban egyre elterjedtebbé váló aszférikus műlencsékkel ez a hatás ellensúlyozható (36–38).

AZ ABERROMETRIA KLINIKAI ALKALMAZÁSA - KONTAKTLENCSE-ILLESZTÉS

A szaruhártya és teljes szem hullámfront-analízise során megfigyelték, hogy a kemény, gázáteresztő kontaktlencsék csökkentik a szem magasabb rendű fénytörési hibáit. Ennek különösen azoknál a betegeknél van jelentősége, akiknél nagyobb mértékű felszíni szaruhártya-egyenetlenség áll fenn. A szem aberrációinak mérése során kontaktlencsével, illetve anélkül a kontaktlencse jó illeszkedésére lehet következtetni, ezáltal megkönnyíti a megfelelő anyagú és típusú kontaktlencse kiválasztását (38, 39).

IRODALOM

1. Nagy ZZs. A szaruhártya excimer lézeres kezelése. Nyomdacoop 2001.
2. Nagy ZZ, Szigeti AV, Kruger R, Süveges I. A hullámfront-analízisen alapuló készülékek működési elve, diagnosztikus és terápiás alkalmazásokról. Szemészet 2002; 139: 175–181.
3. Thibos LN. Principles of Hartmann-Shack Aberrometry. J Refract Surg 2000; 16: S563–5.
4. Bühren J, Kohnen T. Application of wavefront analysis in clinical and scientific settings. From irregular astigmatism to aberrations of a higher order-Part I: Basic principles. Ophthalmologe 2007; 104: 909–23.
5. Bühren J, Kohnen T. Application of wavefront analysis in clinical and scientific settings. From irregular astigmatism to aberrations of a higher order-Part II: examples. Ophthalmologe 2007; 104: 991–1006.
6. Marcos S. Aberrometry: basic science and clinical applications. Bull Soc Belge Ophtalmol 2006; 197–213.
7. Smolek MK, Klyce SD. Zernike polynomial fitting fails to represent all visually significant corneal aberrations. Invest Ophthalmol Vis Sci 2003; 44: 4676–81.
8. Salmon TO, Thibos LN. Videokeratoscope-line-of sight misalignment

- and its effect on measurements of corneal and internal ocular aberrations. *J Opt Soc Am A Opt Image Sci Vis* 2002; 19: 657–69.
9. Applegate RA, Thibos LN, Twa MD, Sarver EJ. Importance of fixation, pupil center, and reference axis in ocular wavefront sensing, videokeratography, and retinal image quality. *J Cataract Refract Surg* 2009; 35: 139–52.
 10. Reinstein DZ, Archer TJ, Couch D. Accuracy of the WASCA aberrometer refraction compared to manifest refraction in myopia. *J Refract Surg* 2006; 22: 268–74.
 11. Cervino A, Hosking SL, Rai GK et al. Wavefront analyzers induce instrument myopia. *J Refract Surg* 2006; 22: 795–803.
 12. Thibos LN, Applegate RRA, Schwiegerling JT, Webb R. Vision science and its applications: standards for reporting the optical aberrations of eyes. *J Refract Surg* 2002; 18: S652–60.
 13. Applegate RA, Thibos LN, Bradely A, et al. Reference axis selection: subcommittee report of the OSA working group to establish standards for measurement and reporting of optical aberrations of the eye. *J Refract Surg* 2000; 16: S656–8.
 14. Smolek MK, Klyce SD, Sarver EJ. Inattention to nonsuperimposable midline symmetry causes wavefront analysis error. *Arch Ophthalmol* 2002; 120: 439–47.
 15. Artal P, Benito A, Tabernero J. The human eye is an example of robust optical design. *Journal of Vision* 2006; 6: 1–7.
 16. Németh J, Erdélyi B, Csákány B. Corneal topography changes after a 15 second pause in blinking. *J Cataract Refract Surg* 2001; 27: 589–92.
 17. Oshika T, Klyce SD, Applegate RA, Howland HC. Changes in corneal wavefront aberrations with aging. *Invest Ophthalmol Vis Sci* 1999; 40: 1351–1355.
 18. Klein SA, Garcia DD. Line of sight and alternative representations of aberrations of the eye. *J Refract Surg* 2000; 11: S630–5.
 19. Bueeler M, Iseli HP, Jankov M, Mrochen M. Treatment-induced shifts of ocular reference axes used for measurement centration. *J Cataract Refract Surg* 2005; 31: 1986–94.
 20. Ciolino JB, Belin MW. Changes in the posterior cornea after laser in situ keratomileusis and photorefractive keratectomy. *J Cataract Refract Surg* 2006; 32: 1426–1431.
 21. Klein SR, Epstein RJ, Randleman B, Stulting RD. Corneal ectasia after laser in situ keratomileusis in patients without apparent preoperative risk factors. *Cornea* 2006; 388–403.
 22. Eydelman MB, Drum B, Holladay J, et al. Standardized analysis of correction of astigmatism by laser systems that reshape the cornea. *J Refract Surg* 2006; 22: 81–95.
 23. Ciolino JB, Khachikian SS, Belin MW. Comparison of corneal thickness measurements by ultrasound and Scheimpflug photography in eyes that have undergone laser in situ keratomileusis. *Am J Ophthalmol* 2008; 145: 75–80.
 24. Die Y, Maeda N, Kosaki R, et al. Characteristics of ocular higher-order aberrations in patients with pellucid marginal corneal degeneration. *J Cataract Refract Surg* 2008; 34: 1928–34.
 25. Nakagawa T, Maeda N, Kosaki R, et al. Higher-order aberrations due to the posterior corneal surface in patients with keratoconus. *Invest Ophthalmol Vis Sci* 2008 Nov “in press”.
 26. Pantanelli S, MacRae S, Jeong TM, Yoon G. Characterizing the wave aberration in eyes with keratoconus or penetrating keratoplasty using a high-dynamic range wavefront sensor. *Ophthalmology* 2007; 114: 2013–21.
 27. Bühren J, Kühne C, Kohnen T. Defining subclinical keratoconus using corneal first-surface higher-order aberrations. *Am J Ophthalmol* 2007; 143: 381–9.
 28. McMahon TT, Szcotka-Flynn L, Barr JT, et al. A new method for grading the severity of keratoconus: the Keratoconus Severity Score (KSS). *Cornea* 2006; 25: 794–800.
 29. Shah S, Naroo S, Hosking S, et al. Nidek OPD-scan analysis of normal, keratoconic, and penetrating keratoplasty eyes. *J Refract Surg* 2003; 19: S255–9.
 30. Alio JL, Shabayek MH. Corneal higher order aberrations: a method to grade keratoconus. *J Refract Surg* 2006; 22: 539–45.
 31. Jafri B, Li X, Yang H, Rabinowitz YS. Higher order wavefront aberrations and topography in early and suspected keratoconus. *J Refract Surg* 2007; 23: 774–81.
 32. Lim L, Wei RH, Chan WK, Tan DTH. Evaluation of higher order ocular aberrations in patients with keratoconus. *J Refract Surg* 2007; 23: 825–8.
 33. Maeda N, Fujikado T, Kuroda T et al. Wavefront aberrations measured with Hartmann-Shack sensor in patients with keratoconus. *Ophthalmology* 2002; 109: 1996–2003.
 34. Negishi K, Kumanomido T, Utsumi Y, Tsubota K. Effect of higher-order aberrations on visual function in keratoconic eyes with a rigid gas permeable contact lens. *Am J Ophthalmol* 2007; 144: 924–9.
 35. Tan B, Baker K, Chen YL et al. How keratoconus influences optical performance of the eye. *Journal of Vision* 2008; 13: 1–10.
 36. Kelly J, Mihashi T, Howland. Compensation of corneal horizontal/vertical astigmatism, lateral coma, and spherical aberration by internal optics of the eye. *Journal of Vision* 2004; 4: 262–71.
 37. Marcos S, Barbero S, Jiménez-Alfaro I. Optical quality and depth-of-field of eyes implanted with spherical and aspherical intraocular lenses. *J Refract Surg* 2005; 21: 223–35.
 38. Calossi A. Corneal asphericity and spherical aberration. *J Refract Surg* 2007; 23: 505–14.
 39. Kollbaum PS, Bradley A. Correcting aberrations with contact lenses. *Contact Lens Spectrum* 2007 November; 24–31.

Első tapasztalataink a módosított Konstantinov-keratoprotézis implantációjával

IMRE LÁSZLÓ

Semmelweis Egyetem, Szemészeti Klinika, Budapest
(igazgató: Prof. Dr. Németh János egyetemi tanár)

Célkitűzés: A klinikánkon bevezetett keratoprotézis-beültetések első eredményeinek ismertetése.

Módszer: A keratoprotézis-implantációt 2010. augusztus és 2012. május között 8 beteg 10 szemén végeztünk. Átlagéletkoruk $51 \pm 15,2$ (25–74) év volt. A műtéti indikáció Stevens–Johnson-szindróma (2 szem), okuláris cikatrizáló pemphigoid (2 szem), caustio conj. et corneae (5 szem) és buphtalmus talaján kialakult leucoma corneae (1 szem) volt. A módosított Konstantinov-keratoprotézist használtuk minden esetben. A preoperatív visus 8 esetben kml, 1 esetben 1 mou, és 1 esetben tln volt. 9 szem esetén keratoplasztikával kombinált beültetés történt, 1 esetben a beteg saját corneájába került a protézis. A műtéteteket a saját lencse, illetve műlencse eltávolításával egészítettük ki. A posztoperatív helyi kezelés szteroid és profilaktikus antibiotikum-cseppekből állt.

Eredmények: Az első 5 műtét átlagos követési ideje $14,7 \pm 5,4$ (10–22) hónap volt. A második 5 műtét 2012 májusában történt. A posztoperatív legjobb korrigált visus átlaga $0,4 \pm 0,33$ (kml–1,0). Táblaolvasási visus 7 esetben volt elérhető.

Szövődmények: Cornea perforáció a protézis mellett, később szekunder glaukóma ($n=1$), transzplantátum (cornea) rejekció ($n=1$), symblepharon, illetve ankyloblepharon képződés ($n=4$). Endophthalmitis, illetve retroprozetikus membránképződést nem észleltünk. 1 esetünkben a protézis a cornea felszínéből kissé kiemelkedett, de helyzete stabil.

Következtetések: Bár jelenlegi műtéti számunk alacsony és a követési idő is rövidnek mondható, eredményeink biztatóak. A szövődmények száma megfelel a preoperatív státusoknak. A keratoprotézis-implantáció a betegek életminőségét javíthatja.

First results with a modified Konstantinov-type keratoprosthesis implantation

Objective: To present the first results of keratoprosthesis implantations performed at our Department.

Methods: Between August 2010 and May 2012 we have performed keratoprosthesis implantation in 10 eyes of 8 patients. The patients' mean age was 51 ± 15.2 (25–74) years. The indications for surgery were as follows: Stevens-Johnson syndrome (2 eyes), ocular cicatricial pemphigoid (2 eyes), caustio conj. et corneae (5 eyes) and corneal leukoma due to congenital glaucoma (1 eye). We have used the modified Konstantinov-keratoprosthesis in each case. Preoperative visual acuity was hand motion vision in 8 cases, counting fingers at 1 m in 1 case and light perception in 1 case. We have combined the procedure with keratoplasty in 9 cases and we have implanted the prosthesis in the patient's own cornea in 1 case. We have also removed the patients' own lens or the IOL. The postoperative local therapy consisted of steroid and prophylactic antibiotic drops.

Results: The average follow-up period of the first 5 surgeries was 14.7 ± 5.4 (10–22) months. The second set of 5 surgeries were performed in May 2012. Our patients' postoperative best corrected visual acuity was $0,4 \pm 0,33$ (hand motion vision –1,0). Patients were able to read the visual acuity chart in 7 cases. We have encountered the following complications: corneal perforation near the prosthesis, secondary glaucoma ($n=1$), corneal transplant rejection ($n=1$), symblepharon and ankyloblepharon formation ($n=4$). No endophthalmitis or retroprosthetic membrane formation was observed. We have noticed a slight protrusion of the prosthesis in one of our cases, but its position remained stable.

Conclusions: Despite the small number of cases and the relatively short follow-up period, our results are encouraging. The occurrence of complications corresponded to the preoperative status. Keratoprosthesis implantation can improve the patients' quality of life.

KULCSSZAVAK keratoprotézis, keratoplasztika, cornea

KEYWORDS keratoprosthesis, keratoplasty, cornea

A modern mikrosebészeti technika, a korszerű szemészeti készítmények és a hatékony, szisztémásan alkalmazott kilökődést gátló szerek ellenére a keratoplasztika sikeressége a legsúlyosabb cornea betegségekben erősen korlátozott. Ilyen esetekben egyetlen lehetőség a beteg látásának megmentésére a keratoprotézis-beültetés.

A keratoprotézis-implantációnak hazánkban hagyományai vannak. Az első, akrilátból készült keratoprotézis-beültetés Gyórfy nevéhez fűződik (1). A keratoprotézis-implantáció műtéti részleteinek kidolgozásában, valamint a műtét indikációinak felállításában Alberth professzor úr szerepe kiemelkedő jelentőségű (2–4). A debreceni Szemészeti Klinika jelenleg is jelentős szerepet játszik a keratoprotézisek fejlesztésében és beültetésében (5, 6).

Klinikánk Tömő utcai részlegében működő Cornea Szakambulancián számos végstádiumú, keratoplasztikára alkalmatlan, vagy már többszörös sikertelen keratoplasztikán átesett cornea beteget gondozunk, akiknek a keratoprotézis implantáció jelentheti az utolsó esélyt látásuk megmentésére.

A hazai fejlesztéseknek, hazai gyártó cégnek és a megoldott finanszírozásnak köszönhetően klinikánkon is lehetségessé vált a keratoprotézis beültetése, esélyt adva ezen súlyos állapotú betegeknek és szélesítve az elülső szegment műtéteinek tárházát. Jelen közleményben a klinikánkon meginduló keratoprotézis-beültetések első eredményeiről számolunk be.

BETEG ÉS MÓDSZER

Betegeink

Klinikánkon 2010. augusztus és 2012. május között 8 beteg 10 szemén végeztünk keratoprotézis-implantációt. A műtétek időpontja alapján a beültetések két csoportra bonthatók. 2010. au-

gusztus és 2011. augusztus között 5 implantáció történt. Tőlünk független okok miatt (a keratoprotézis hosszú ideig nem állt rendelkezésünkre) a műtéteket csak 2012 májusában folytathattuk, és ismét 5 beültetést végeztünk.

Betegeink között 4 nő és 4 férfi volt. Átlagéletkoruk $51 \pm 15,2$ (25–74) év volt.

Az implantációhoz vezető szemészeti előzmény a conjunctiva és cornea maródása ($n=5$), okuláris pemphigoid ($n=2$), Stevens–Johnson-szindróma ($n=2$), valamint buphthalmus talaján kialakult leucoma corneae ($n=1$) volt. 4 betegünkön átlagosan $2,5 \times$ történt korábban graft elégtelenséggel végződő perforáló keratoplasztika.

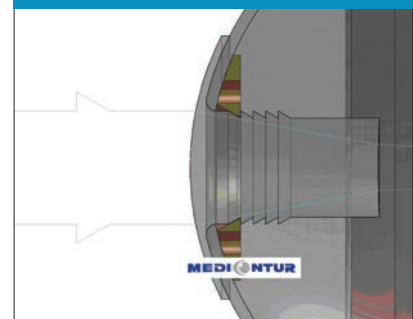
A műtétek előtt végzett általános és részletes szemészeti vizsgálat során a szemnyomást Tonopen-eszközzel ellenőriztük. Minden esetben UH B-scan vizsgálat is történt, amelynek során az intrakuláris eltérések keresésén kívül az UH-val észlelhető papilla excavatio is nagy figyelmet fordítottunk.

A preoperatív visus 8 esetben kml volt, 5 m fényérzéssel, 1 esetben 1 mou, 5 m fényérzés. 1 esetben tln, 1,5 m fényérzés. Ez utóbbi esetben buphthalmus mellett régóta fennálló retinaleválás is ismert volt.

A keratoprotézis

Az általunk használt implantátum a MediconTur által gyártott PMMA-alapanyagú keratoprotézis volt, amely a Konstantinov-keratoprotézis módosított változata. A protézis két részből áll. Elülső, a cornea felszínével érintkező optikai felülete 7 mm átmérőjű, az optikai törzs 2,6 mm átmérőjű, és a felszíntől mérve 5 mm hosszú. A hátsó lemez teflonból készült, 6 mm átmérőjű. A két rész fogja közre a corneát (1. ábra). A felhasznált protézisek össztörőereje 42,0–64,0 D között volt.

1. ábra: A corneába illesztett MediconTur keratoprotézis sémás ábrája (MediconTur Kft.)



A műtét menete

A műtéteket minden esetben intratrachealis intubációban végeztük. A fennálló ankyloblepharont és symblepharont oldottuk. Minden esetben McNeil–Goldman típusú, sclerat is megtámasztó blepharostat terpesztőt használtunk. A cornea felszínéről a hegszövetet eltávolítottuk.

A legelső implantációt a beteg corneájának megtartásával végeztük. Limbus seben keresztül a lencsét intracapsularisan eltávolítottuk, majd a cornea centrumában készített 2,3 mm-es trepanációs nyíláson a keratoprotézist behelyeztük, a limbus seben keresztül speciális eszközzel a hátsó teflon lemezt a keratoprotézis törzsére alulról ráhúztuk. Gyöki iridectomia után a limbus sebet tovaftató 10/0 nylon varrattal zártuk.

A keratoprotézis-beültetést 9 alkalommal donor cornea transzplantációval egybekötve végeztük. Ezekben az esetekben a cornea bankból származó donor corneát 9,0 vagy 10,0 mm-es trepánnal kitrepanáltuk. Gondos centráció után a donor korong közepén 2,3 mm-es trepánnal nyílást készítettünk. A keratoprotézist ezután összeszereltük, különösen ügyelve a hátsó felszínen a lezáró teflon lemez megfelelő szorosságára. A recipiens corneát 8,5–9,5 mm-es trepánnal kitrepanáltuk. Az esetlegesen fennálló iridocorneális adhéziókat részben éles eszközzel

Rövidítések jegyzéke:

KPro: Keratoprotézis; OCP: Okuláris cicatrizáló pemphigoid; SJS: Stevens–Johnson-szindróma; WC: Water content; BC: Base curve

oldottuk. A lencsét – amennyiben volt – extracapsularisan eltávolítottuk, a hátsó tokot igyekeztünk megtartani. Úgyszintén a hátsó csarnok lencsét is eltávolítottuk, a lencsetok megtartásával. Amennyiben aphakias volt a beteg, open sky vitrectomiát végeztünk. Ezt követően behelyeztük a keratoprotézis-cornea egységet, és 16 db csomós 9/0 vagy 10/0 nylon varrattal rögzítettük. A bulbust feltöltöttük, ellenőrizve az esetleges sebszivárgást. A műtét végén intracamerális cefuroximot (1 mg/0,1 ml Zinacef), subconjunctiválisan dexamethason (4 mg/ml Dexa) injekciót adtunk. Blepharorrhaphiát vagy conjunctiva plasztikát nem végeztünk.

Posztoperatív kezelés

A műtét után a betegek helyileg naponta 5×3 mg/ml tobramycin+1 mg/ml dexamethason (Tobradex) vagy 1 mg/ml dexamethason (Maxidex) cseppet, infekció profilaxis céljából 2× Vancomycint (14 mg/ml) és/vagy 3× levofloxacin (5 mg/ml, Of-taquix) cseppet kaptak, amennyiben preoperatív glaukóma volt ismert, a beállított konzervatív kezelést is folytattuk. Minden esetben óránként tartósítószermentes műkönyvet, egyes esetekben Vidisic gélt is adtunk. Szisztémásan 5 napig 2×500 mg per os ciprofloxacin (Ciprinol), és folya-

matosan naponta 2×100 mg Doxycyclint kaptak.

Amennyiben lehetséges volt, a protézist és a szemfelszín lágy kontaktlencsével védtük (asmofilcon, WC 40%, Dk/t 161×10⁻⁹, BC 8,3, átmérő 14,0 mm).

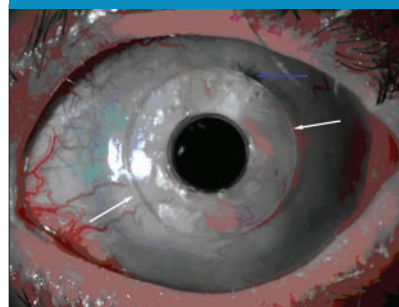
EREDMÉNYEK

Első öt műtétünk követési ideje 14,7±5,4 (10–22) hónap volt. A második öt műtét egy hónapon belül történt, ezekben az esetekben a követési idő 30 napon belüli. A posztoperatív visusokat az 1. táblázatban tüntettük fel. A 10 műtétből összesen 7 esetben sikerült táblaolvasás szintű visust elérnünk (1. táblázat).

Intraoperatív szövődmények

Összesen 5 esetben észleltünk intraoperatív szövődményt, illetve technikai nehézséget. Legelső esetünkben a limbus seben keresztül a kívánt mértékben nem sikerült a protézis hátsó, rögzítő lemezét a cornea hátsó felszínére rászorítanunk, így minimális rés maradt a protézis és a cornea felszíne között. 3 esetben a masszív iridocornealis adhéziók oldása szinte lehetetlen volt, az iris egy részét a kitrepanált corneával együtt kellett eltávolítanunk. Eközben vérzés keletkezett, amely az üvegtestbe szivárgott, de a későbbiekben nyomtalanul felszívódott.

2. ábra: Az első beültetett keratoprotézis, műtét után 6 hónappal. A protézis kissé emelkedett helyzetben (fehér nyilak), alatta debris. A korábbi perforáció helyét varrat jelzi (kék nyíl). Visus 0,63



Posztoperatív lefolyás, szövődmények

A közvetlen posztoperatív időszak minden esetben szövődménymentesen zajlott, a minimális műtét utáni intraocularis gyulladáson kívül más szövődményt nem észleltünk. A betegeket 5 nap után hazabocsátottuk. A protézis 9 esetben tökéletesen illeszkedett, az első esetünk kivételével, ahol egy minimális, de réslámpával is jól érzékelhető rés mutatkozott a cornea és a protézis frontlemeze között.

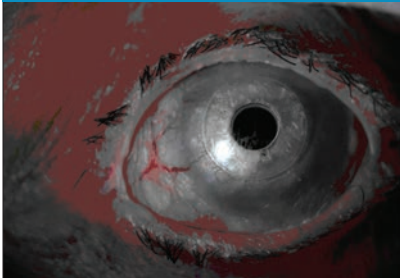
Első két műtétünk után (műtéti indikáció SJS és OCP volt) ismételtén symblepharon és ankyloblepharon képződött, egyik esetben a felső szemhéj heges entropiuma miatt műtét is történt.

Első betegünkben 3 hónappal a műtét után a protézis széle mellett 11 óránál vonalszerű perforáció („melting”) keletkezett. A perforációs nyílást 10/0 nylon varrattal zártuk, amely után a bulbus tenzioja normalizálódott, visusa stabil maradt (2. ábra). A műtét után 5 hónappal szekunder glaukóma keletkezett, mely jelentős papilla excavatiót és kismértékű visusromlást okozott. Látótér nem volt felvehető, de klinikai jelekből a látótér jelentős szűkülete volt valószínűsíthető. Konzervatív kezeléssel nem sikerült a tenziót rendezni, ezért dióda lézer

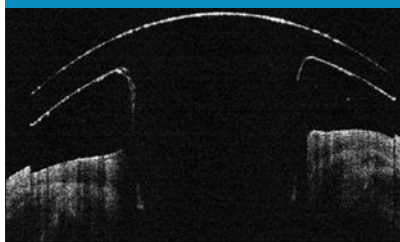
1. táblázat: Visus értékek a műtét előtt és után

Beteg (No)	Preoperatív visus	Utolsó posztoperatív visus	Legjobb posztoperatív visus	Korrekción (D)
Első 5 beültetés (2010. 08–2011. 08.)				
1	kml, fé 5 m	0,63	0,7	-14,0
2	kml, fé 5 m	0,04	0,125	-
3	kml, fé 5 m	0,5	0,8 (kl 1,0)	-9,0
4	tl, fé 1,5 m	kml, fé 2m	szeou, fé 2 m	-
5	kml, fé 5 m	0,15	0,2	-5,0
Második 5 beültetés (2012. május)				
6	kml, fé 5 m	0,2		-
7	kml, fé 5 m	0,3		-
8	kml, fé 5 m	1,0		+1,0
9	kml, fé 5 m	0,6		+2,0
10	1 mou, fé 5 m	4 mou		-

3. ábra: Előemelkedő, extrém száraz szemfelszín és protézis, első beültetés, 22 hónappal a műtét után. Visus 0,63

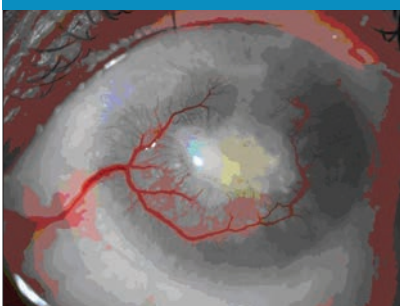


4. ábra: A 3. ábrán látható szem elülső szegment OCT-felvétele 22 hónappal a műtét után. A protézis széle kb. 300 μm-t, centrálisan kb. 500 μm-t emelkedik ki a cornea felszínéről



ciklofotokoagulációt végeztünk, mely után helyi kezelés mellett a szemnyomás egyensúlyba került. Ugyanennél a betegünknel a protézis műtét után észlelhető enyhe kiemelkedése az elmúlt csaknem két év alatt lassan fokozódott, bár a protézis helyzete jelenleg még stabil, kilökődése várható (3. és 4. ábra).

5. és 6. ábra: 39 éves férfi beteg szeme a műtét előtt és 9 hónappal a műtét után. V:0,5



A harmadik betegünknel a műtét után 5 hónappal a transzplantátum rejekciója alakult ki, amely konzervatív kezeléssel gyógyult, azonban kismértékű visuscsökkenés keletkezett. Retroprotetikus membrán képződését nem észleltük (5. és 6. ábra).

A rejekció előtt kontaktlencsével korrigálva látóélessége hónapokig 1,0 volt, helyreállt binokularitása is (harmadfokú sztereo látás, Randolt sztereo teszt-A). Látótere jobb szemén teljes, bal, operált szemén nasalisán 30-40 fok, temporalisan 50-60 fok volt (7. és 8. ábra).

Negyedik betegünk, akinél műtét előtt a retina nem friss leválása volt ismert, néhány hónap után kontrollra többet nem jelentkezett. Utolsó információnk az, hogy más intézetben, külföldön (külföldi állampolgár volt) ezen a szemén vitrectomiát végeztek, a beteg további sorsa és a műtét eredménye azonban ismeretlen.

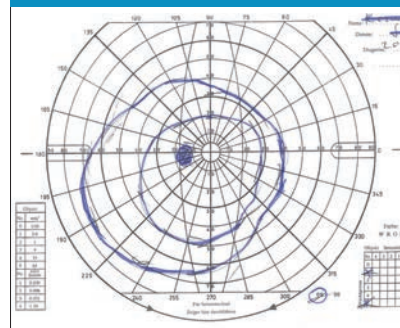
A többi esetünkben a posztoperatív lefolyás szövődménymentes volt.

Első öt műtétünkben 3 esetben alakult ki fokozatosan progrediáló myopia (-14,0, -9,0 és -5,0 dioptria).

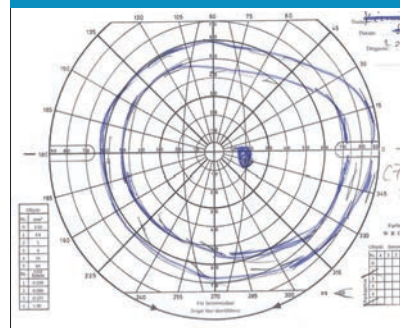
Minden esetben igyekeztünk a szemfelszínt kontaktlencsével védeni. Összes műtétünkben 5 esetben tudtuk illeszteni kontaktlencsét, egy betegünk nem jelentkezett többet, két beteg 4 szemén pedig súlyos szemszárazság miatt nem volt lehetséges az illesztés.

Az eddigi követési idő alatt endophthalmitist és retroprotetikus membránképződést nem észleltünk.

7. ábra: Goldmann perimetria eredménye bal oldali beültetés után 6 hónappal. Jobb szemén ép látótér; bal oldalon szűkebb izopterek. Visus b.o.0,5



8. ábra. Goldmann perimetria eredménye bal oldali beültetés után 6 hónappal. Jobb szemén ép látótér; bal oldalon szűkebb izopterek. Visus b.o.0,5



MEGBESZÉLÉS

A keratoprotézis koncepciója *Guillaume Pellier de Quengsy* nevéhez köthető (7). Az eltelt több mint 200 évben, és különösen a 20. század második felében különféle keratoprotézis-típusok születtek, többségük a súlyos és gyakori komplikációk miatt feledésbe merült. Az idők próbáját leginkább a Boston típusú (I-es és II-es), az osteo-odonto-keratoprotézis (OOKP) és az Alphacor keratoprotézis állta ki (8). A tapasztalatok növekedésével kiderült, hogy nincs olyan keratoprotézis-típus, amely minden esetben egyformán jó eredményt adna. A „collar-button” szerkezetű Boston-keratoprotézis a legismer-

tebb és világszerte leggyakrabban alkalmazott típus. Nagyon jó eredménnyel alkalmazható minden olyan corneális hegesedés, erezett leucoma, limbalis összejtélégtségség, és korábbi többszörös sikertelen keratoplasztika után, amikor a könnytermelés megtartott, épek a szemhéjak, és megtartott a pislogás (ún. „wet and blinking eye”) (9). Szerényebb eredmények érhetők el vele az autoimmun eredetű megbetegedések (Stevens–Johnson-szindróma, okuláris cikatrízáló pemphigoid stb.) esetén és olyankor, ha súlyos sicca szindróma áll fenn. A szövdményei is jól ismertek, elsősorban az endophthalmitis, a cornealis „melting”, a szekunder glaukóma, a retroprotetikus membránképződés és a protézis extrusioja.

A klinikánkon alkalmazott Medicon-tur gyártmányú keratoprotézis a Konstantinov-féle keratoprotézis módosított változata volt, amely – számos szerkezeti paraméterétől eltekintve – leginkább a Boston típusú keratoprotézishez hasonlítható.

Első esetünk kivételével – amikor a protézist a beteg saját corneájába implantáltuk – az implantáció módjaként a keratoplasztikával egybekötött műtétet választottuk (prosthokeratoplasztika). Ebben a döntésünkben szerepe volt annak is, hogy az első műtét során a hátsó rögzítő gyűrűt megfelelő szorossággal az intraocularis manipuláció során nem tudtuk rögzíteni, a protézis minimálisan elemelkedett maradt.

A klinikánkon új és bonyolult műtét bevezetésekor a nil nocere elv szem előtt tartásával kezdetben a legsúlyosabb eseteket választottuk. Egyértelmű azonban, hogy a Medicon-tur keratoprotézis sem ideális a súlyos symblepharonnal, ankyloblepharonnal és súlyos siccával járó autoimmun cornea betegségek kezelésére. Döntésünknek ezekben az esetekben két oka volt. Egyrészt nem állt rendelkezésünkre más típusú protézis, másrészt ezen betegek

közül ketten egy szomszédos országból érkeztek, ahol az ottani vezető szemészek döntöttek a keratoprotézis-beültetés szükségességéről, és a betegek állami finanszírozásáról.

Úgyszintén megkérdőjelezhető az implantáció a preoperatív retinaleválással szövődött cornea leucoma esetén. Mivel azonban a későbbiekben lehetséges volt a protézisen keresztül a vitrectomia elvégzése, így véleményünk szerint az implantáció indokolt volt, és a beteg számára esélyt jelenthetett.

Két betegünknel mindkét szembe történt KPro-implantáció. Ennek oka, hogy egyik esetben a visus nagyon gyenge maradt, másik esetben a protézis még stabil, de előemelkedő helyzete miatt annak extrusioja várható a közeljövőben.

Két maródásos sérült betegünknek az ép, teljes látású ellenoldali szem ellenére elvégeztük a KPro-beültetést. A nemzetközi eredmények és tapasztalatok alapján jelenleg a keratoprotézis-implantáció ép, jó visusú ellenoldali szem esetén nem ellenjavallt (10), sőt a binokularitás helyreállása is gyakran várható (11). Véleményünk szerint is érdemes egyoldali corneális eredetű vakság esetén megfontolnunk a protézis beültetését, amennyiben az érintett szem statusa és a betegség etiológiája alapján a protézis-beültetés jó prognózisú. A binokularitás helyreállítása önmagában javítja az életminőséget (12).

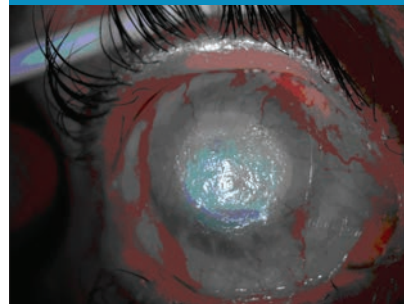
A műtét keratoplasztikában jártos szemsebész kezében nagy nehézséget nem jelent. A keratoplasztikával kombinált műtét során a protézis összeszerelése nem nehéz, és egyik előnye, hogy a protézis két lemeze a donor cornea körül megfelelő szorossággal illeszthető össze. A protézis szoros illeszkedésének véleményünk szerint kulcsfontosságú szerepe van a későbbi komplikációk és a protézis kilökődésének kivédésében. Az elülső lemez és a cornea felszíne között kialakuló részben ugyanis pangó könny,

szemcsepp-maradványok, debris, széteső hámsejtek, baktériumok stb. halmozódhatnak fel, megte-remtve az infekció és a cornea perforáció lehetőségét.

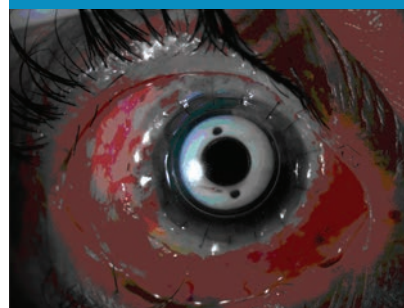Berta szerint heges, esetleg elvékonyodott corneába ültetve a protézist, amely nem képes megfelelően rögzíteni azt, a protézis kis mértékű, de folytonos mozgása a recipiens cornea usuratioját okozhatja, és végül a protézis kilökődéséhez vezet (5). Keratoplasztikával egybekötött implantáció esetén a protézist megfelelően szorosan tudjuk rögzíteni, és nem heges, elvékonyodott corneába kerül, így ezek a problémák – elméletileg – elkerülhetők vagy csökkenthetők.

Felmerülhet, hogy szoros illesztés esetén a hátsó rögzítő lemez miatt a cornea táplálkozásában zavar keletkezik, amely annak nekrozisát, és végül a protézis kilökődését okozhatja. Az általunk használt protézis hátsó lemeze

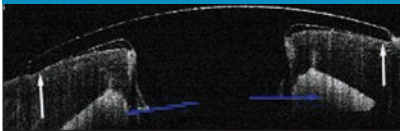
9. ábra: Stevens–Johnson-szindróma, súlyos sicca, keratinizáció, műtét előtt készült fénykép



10. ábra: A 9. ábrán látható szem, műtét után 1 hónappal. Visus 0,3



11. ábra: Jól illeszkedő protézis, elülső szegment OCT-felvétel 1 hónappal a műtét után (9. ábrán látható szem). Fehér nyíl – elülső lemez, kék nyíl – hátsó lemez



nem volt feneztrált. Kis esetszámmunk és a rövid követési idő miatt ezt megcáfolni, vagy megerősíteni nem tudjuk, az eddig a keratoplasztikával kombinált esetekben a protézis megfelelően illeszkedett (9–11. ábra). A keratoprotézis-implantációhoz használható gyengébb minőségű, keratoplasztikára nem alkalmas donor cornea is.

A posztoperatív kezelés során a Boston-keratoprotézis nemzetközi protokollját tartottuk szem előtt (13), kiegészítve a kollagenáz gátlóként adott doxycyclinnel. Igen fontosnak tartjuk – amennyiben lehetséges – a terápiás lágy kontaktlencse-illesztést is a műtét után. Az evaporáció gátlása igen fontos a protézist körülvevő corneaszövet integritásának megőrzésében és a corneális „melt” megakadályozásában (14). Saját betegeink közül a kontaktlencsét saját tartósan viselni csak három

beteg tudta, a többi esetben a szemfelszín szárazsága, illetve az ismételt symblepharon-képződés miatt a kontaktlencse nem volt illeszthető. A keratoprotézis-beültetések után a corneában egy be nem gyógyuló, nyitott seb keletkezik, amely miatt az infekció veszélye folyamatosan fennáll (5). A posztoperatív profilaktikus antibiotikum-kezelés ezért elengedhetetlen fontosságú. *Khalifa* beszámol egy esetről, ahol a cornea epithel a Boston-keratoprotézis elülső lemezére ránőtt, ily módon megszüntetve a fennálló nyílt sebet (15).

Az első öt műtétünkben 3 esetben kialakuló, progrediáló myopia okára jelenleg magyarázatot nem találtunk.

KÖVETKEZTETÉSEK

Összefoglalásképpen megállapíthatjuk, hogy a módosított *Konstantinov*-féle keratoprotézissel jó tapasztalatokat szereztünk. A protézis hazai viszonyok mellett is megfizethető és a hazai gyártás miatt elérhető. Az implantáció után az optikai rehabilitáció gyorsnak mondható. A posztoperatív időszakban egy esetben alakult ki a protézis mellett cornea perforáció, később szekunder glaukóma, és két betegben az alapbetegség következtében symblepharon-képződés. Endophthalmitist és retroprotetikus memb-

ránképződést eddig nem észleltünk. A műtét tartós sikerét azonban elsősorban a preoperatív státus határozza meg. Eddigi tapasztalataink alapján legjobb eredményt a maródás utáni, valamint korábbi sikertelen keratoplasztikák utáni esetekben értünk el, de nem reménytelen a legsúlyosabb autoimmun folyamatokban sem a protézis implantációja.

A tartós eredményesség azonban az eddigi követési idő alatt még bizonytalan. A posztoperatív kezelés bonyolult volta és a sűrű kontrollok miatt a beteg tökéletes együttműködése nélkül nem érhető el siker. Eddigi 10 műtétünkben 7 esetben – részben hosszabb követési idő után is – táblaolvasás visust értünk el. 1 esetünkben várható a protézis kilökődése.

Köszönetnyilvánítás

Mindazon kollégáimnak és munkatársaimnak szeretném megköszönni a segítségét, akik a keratoprotézis-beültetések megkezdésében, szervezésében, dokumentálásában segítségemre voltak: Dr. Bausz Mária, Dr. Körtvélyes Judit, Dr. Lendvai Zsanett, Dr. Zsarnóti Katalin, Dr. Filkorn Tamás, Széles Éva, Fenesi Teréz.

IRODALOM

1. Györfly I. Acrylic corneal implant in keratoplasty. *American Journal of Ophthalmology*, 1951; 34: 757–758.
2. Alberth B. A keratoprotézis műtétéről. *Szemészet* 1971; 108: 1–6.
3. Alberth B. Tapasztalatok a keratoprothesissel. *Szemészet* 1989; 126: 195–198.
4. Alberth B. Experience with keratoprothetic surgery. *Fortschritte der Ophthalmologie* 1991; 88 (1): 1–3.
5. Berta A. Keratoprosthesis. Implantation of artificial corneas. *Acta Chirurgica Hungarica* 1997; 36 (1–4): 30–32.
6. Berta A, Módos L, Vámosi P. Worst-keratoprosthesis beültetésével nyert első tapasztalataink. *Szemészet* 2002; 139: 7–11.
7. Ament JD, et al. Global Corneal Blindness and the Boston Keratoprosthesis Type I. *American Journal of Ophthalmology* 2010; 149: (4): 537–539.
8. Tan DTH, et al. Corneal transplantation. *The Lancet* 2012; 379: (9827): 1749–761.
9. Gomaa A, Comyn Q, Liu C. Keratoprotheses in clinical practice – a review. *Journal of Experimental Ophthalmology* 2010; 38 (2): 211–224.
10. Aldave AJ, et al. The Boston Type I Keratoprosthesis. Improving Outcomes and expanding Indications. *Ophthalmology* 2009; 116 (4): 640–651.
11. Pineles SL, et al. Binocular visual function in patients with Boston type I keratoprotheses. *Cornea* 2010; 29 (12): 1397–400.
12. Rahi J, Cumberland PM, Peckham CS. Visual impairment and vision-related quality of life in working-age adults: findings in the 1958 British birth cohort. *Ophthalmology* 2009; 116: 270–274.
13. Ament JD, et al. The Boston Keratoprosthesis International Protocol. Version 1, March 31, 2009. Massachusetts Eye & Ear Infirmary, Harvard Medical School, Boston MA, USA, 2009.
14. Dohlman CH, et al. Protection of the ocular surface after keratoprosthesis surgery: The role of soft contact lenses. *CLAO Journal* 2002; 28 (2): 72–74.
15. Khalifa YM, et al. Epithelial growth over the optic surface of the type I Boston Keratoprosthesis: Histopathology and implications for biointegration. *Clinical Ophthalmology* 2010; 4: 1069–1071.

LEVELEZÉSI CÍM

Dr. Imre László, 1083 Budapest, Tömő u. 25–29.
E-mail: imrelaszlo@pannonmail.hu

Fotoreceptorok fejlődése emlősökben

SZEPESSY ZSUZSANNA¹, LUKÁTS ÁKOS², SZABÓ ARNOLD², SZÉL ÁGOSTON²

Semmelweis Egyetem, ¹Szemészeti Klinika, Budapest (igazgató: Prof. Dr. Németh János egyetemi tanár), ²Humánmorfológiai és Fejlődésbiológiai Intézet, Budapest (igazgató: Prof. Dr. Szél Ágoston egyetemi tanár)

Emlősök retinájában az első detektálható immunopozitív fotoreceptorok a pálcikák. Ezután az immunopozitív rövidhullám-érzékeny (S) csapok jelennek meg, majd közép/hosszúhullám-érzékeny (M/L) csapok alakulnak ki. Fejlődéstan vizsgálatoknál egyes fajokban látópigment-koexpressziót mutattak ki, duális csapokat azonosítottak.

A csapok differenciálódása vizsgálataink szerint két különböző úton valósulhat meg. Az egyik lehetőség a csapok fejlődésére a transzdifferenciálódás. Először a fiatal posztnatális retinában minden csap S pigmentet termel, majd ezek közül sok csap a másik (M) pigmentet kezdi expresszálni. Ezekből az ún. „kettős csapokból”, alakulnak ki a definitív zöld csapok, miután a kék fotopigmentek eltűnnek a kültagokból. Néhány csap azonban nem alakul át, hanem megőrzi a kék pigment termelését az egész élet folyamán. A másik útja a csapok fejlődésének transzdifferenciálódás nélkül zajlik le. Ekkor nem fordulnak elő átmeneti kettős csapok. Úgy tűnik, hogy a transzdifferenciálódás nem domináns útja a csapok fejlődésének.

Development of photoreceptors in mammals

In mammals the first immunopositive cells to appear were the rods. Immunopositive S-cones appeared later, and M/L-cones were the latest photoreceptor elements to be detected. Visual pigment coexpression was observed in some species; “dual cones” were identified.

Two different basic mechanisms are proposed for the differentiation of the cone types. One possible mechanism of cone development is via transdifferentiation. At first, in the early postnatal retina all cones contain only S pigment, then most of these cones start to express the other (M) photopigment. Temporarily, both pigments are present in the same cell. These cones are identified as dual cones. The dual cones turn to be definitive green cones, after the blue pigment disappears from the outer segments. Some cones still keep producing blue pigment throughout their lifetime. The other way, in which cones can develop is without transdifferentiation. There are no dual cones at any time in the juvenile animals of these species. It seems, that the transdifferentiation is not the dominant way of the photoreceptors' development.

KULCSSZAVAK

fotoreceptor; immuncitokémia, látópigment-koexpresszió, transzdifferenciálódás

KEYWORDS

photoreceptor; immunocytochemistry, visual pigment coexpression, transdifferentiation

A színlátást különböző látópigmenteket tartalmazó fotoreceptor-típusok határozzák meg. A fotoreceptorok közötti morfológiai és biokémiai különbségek lehetőséget adnak arra, hogy emlősökben vizsgáljuk a csapok, pálcikák térbeli és időbeli eloszlását. A fényérzékelő sejtek retinán belüli feltérképezése, és az így kimutatható mintázat tanul-

mányozása mellett; a fotoreceptorok differenciálódásának kutatása is folyik. A retinális-mozaik normál fejlődésének tanulmányozásakor felvetődnek a következő kérdések:

- mikor jelennek meg a különböző fotoreceptorok?
- Hogyan alakul térbeli elrendezésük, számuk az életkor függvényében?

A fotoreceptorok fejlődéséről sok újdonság látott napvilágot az utóbbi évtizedben. A különböző korú állatok retináinak összehasonlításával követhetjük a normál fejlődést, míg kísérletes feltételek mellett (retinatranszplantációk, illetve szövettényészetek vizsgálata) a kóros fejlődés és a szabályozó mechanizmusok tanulmányozása válik lehetővé.

Jól ismert tény, hogy a pálcikákban megtalálható rodopszin mellett az emlősök csapjaiban háromféle fotopigment fordulhat elő, ennek alapján három csaptípust különböztünk meg. A rövidhullám-érzékeny, ún. S-csapok elnyelési maximuma a kék (néhány esetben az ultraibolya) tartományba esik; a közepes hullámhosszra érzékeny M-csapokat a zöld, míg a hosszúhullámú fényre érzékeny L-csapokat a vörös fény ingerli legerősebben. A legtöbb emlős retinája kétféle csapot tartalmaz, vagyis színlátásuk dikromatikus. A kétféle csap közül az egyik rövidhullám-érzékeny, míg a másik lehet zöld (pl. patkány) vagy vörös (pl. mókuscickány) elnyelési maximumú. Ezt a második csappopulációt szokás M/L-csapnak is nevezni. Trikrómikus színlátással kizárólag egyes nappal aktív főemlősök és az ember rendelkezik, vagyis retinájukban mindhárom csaptípus (kék, zöld és vörös) megtalálható (6, 7).

A főemlősök retinája több évtizede a kutatás középpontjában áll és orvosi szempontból is érdekes. Régóta ismert, hogy az emberi fovea centralisban kizárólag csapok helyezkednek el, a pálcikák teljesen hiányoznak. Ismert továbbá, hogy a foveális csapok átmérője a perifériás csapoknál kisebb, így több található belőlük egységnyi területen. Az egyes csapokat körülvevő pálcikák hexagonálisan helyezkednek el. A foveához közelítve egyre alacsonyabb lesz a pálcika-csap arány, egyre kevesebb pálcika fog egy-egy gyűrűt alkotni. A fovea közelében a pálcikák rendezettsége felbomlik, és a discus nervi optici körül eléri denzitási csúcspontot a pálcika-gyűrűn (rod ring), majd teljesen eltűnnek a fovea területén. A fovea másik érdekessége, hogy egy jól körülhatárolható területről a kék csapok teljesen hiányoznak. Az ún. foveális tritanópia pontos magyarázata nem ismert. Lehetséges, hogy egy korfüggő, patológiás helyzetről, degenerációs jelenségről van szó, amit az is bizonyíthat, hogy fejlődő Rhesus majom foveájában mindenhol kimutattak rövidhullám-érzékeny csapokat (2, 9).

A retinális mintázatokból főemlősökben több létezik; nem alkotnak

egységes képet. Trikrómikus színlátással az óvilági majmok és az ember rendelkezik. Ezekben a fajokban egy génduplikáció következményeként mind az M- mind az L-pigment génje kromoszómánként legalább egy-egy példányban (az L-opszin génje néha több száz példányban is) jelen van, ezért mindhárom csaptípus megtalálható retinájukban. Újvilági majmokban nagyfokú polimorfizmus mutatkozik, lehetnek di- vagy trikrómátok is. A legtöbb újvilági majomban a színlátással kapcsolatosan érdekes, nemhez kötött polimorfizmus figyelhető meg. A hím állatok látása kivétel nélkül dikromatikus, a nőstények viszont rendelkezhetnek dikromatikus illetve trikrómikus színlátással is. E jelenség magyarázata a fotoreceptor génnek öröklésében keresendő. Ismert, hogy az M-, vagy az L-pigment homológ génje az X kromoszómán helyezkedik el, míg a kékérzékeny pigment génje a 7. kromoszómán található (2,3). Néhány nokturnális főemlős pedig monokromát, ugyanis mutációk következtében a meglévő S opszin génje nem expresszálódik, így retinájukból a kékérzékeny csapok hiányoznak (2, 3, 4, 5).

HOGYAN VIZSGÁLHATÓK ÉS KÜLÖNBÖZTETHETŐEK MEG A FOTORECEPTOROK?

A csapok néhány fajban hisztológiai láthatóan elkülönülnek a pálcikáktól. Ilyen jellegzetes tulajdonság a beltág nagyobb átmérője, a kültág kisebb hossza, a sejtmag membrana limitans alatti közvetlen elhelyezkedése. Egyes fajokban azonban morfológiailag még a csapokat és a pálcikákat sem lehet megkülönböztetni; a különböző csap altípusok felismerése pedig morfológiailag nem lehetséges.

Az eltérő színérzékenységű csapok kimutatására számos élettani módszer alkalmazható. Fiziológiai módszerek közül az elektroretinogramm (ERG) segítségével az adott állatfajra jellemző spektrális maximumok; míg a mikrospektrofotometriával egy adott fotoreceptor

saját hullámhossz-érzékenységét határozhatjuk meg. A különböző receptorfeleségek pontos térbeli elhelyezkedése azonban ezekkel a módszerekkel nem vizsgálható.

A hisztokémiai, immuncitokémiai módszerek térhódításával vált lehetővé emlős retinában a különböző színspecifikus csapok megkülönböztetése és retinális feltérképezése. Egyik módszer a receptorok megjelölésére a lektincitokémia. A lektincitokémia az egyes szénhidrátcsoportok jelölésére alkalmas. A fotoreceptorok az ún. interfotoreceptor mátrixon keresztül kapcsolódnak a pigmentsejtekhez, amely sejtkapcsoló struktúrákat, kötőszövetes lemezeket nem tartalmaz, voltaképpen egy proteoglikán rétegnek fogható fel. A pálcikák és a csapok esetében eltérőnek találták a mátrix szénhidrát komponensét; a pálcika- és csaphüvelyeket. Ezt felhasználva különíthető el egymástól a két fő fotoreceptor-típus. Pl. a földimogyoró lektin (PNA) a csapokat jelöli meg, míg a búzacsíra lektinje (WGA) a pálcikákra specifikus. Az utóbbi években derült fény arra, hogy lektint használva bizonyos emlős fajokban a kétféle csaptípus között is mutatkozik különbség (1, 12).

A másik döntő fontosságú lépés az immuncitokémiai módszerek bevezetésében a látópigment-ellenes antitestek kifejlesztése, előállítás volt. A fotoreceptorok vizsgálatában kutatócsoportunk által korábban kifejlesztett három ellenanyag igen jelentős: a pálcikákat az antiopszin (AO) ismeri fel, a rövidhullám-érzékeny csapokat az OS-2, a közép- és hosszúhullám-érzékeny csapokat pedig a COS-1 elnevezésű ellenanyag segítségével lehet megjelölni. Az AO poliklonális ellenanyag, a két utóbbi monoklonális, és a megfelelő pigmentfehérjék C-terminálisát ismerik fel (11). A monoklonális COS-1 antitest minden eddig vizsgált emlősnél az M- és L-csapokra (későbbiekben M/L-csapok) specifikus, azonban a zöld vagy vörös látópigmentek ezen belül nem különülnek el a nagyfokú aminosav szekvencia homológiája miatt. Tehát trikrómikus főemlős

sökben nem különíthetők el egymástól immuncitokémiailag a vörös és zöld csapok.

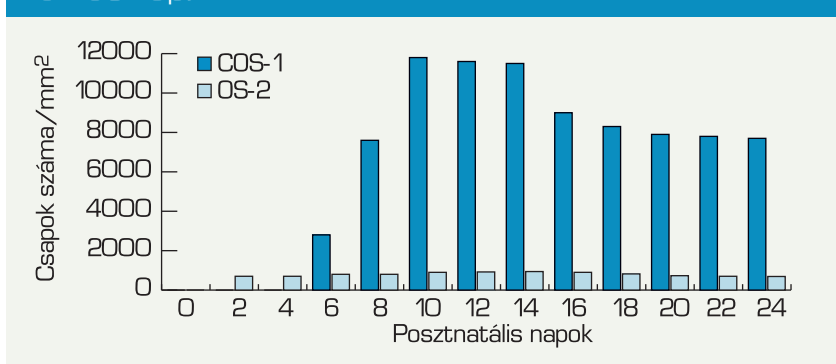
A molekuláris biológiai technikák (pl. opszin cDNS klónozása, in situ hibridizációs próbák) azonban még közelebb vihetik a kutatókat a fotoreceptorok fejlődésének pontosabb megismeréséhez, hiszen ezekkel a módszerekkel hamarabb, korábbi stádiumban azonosíthatóak a látópigmentek.

Különböző korú emlősök teljes retináit pálcika, S és M/L fotopigment-ellenes antitesttel reagáltatva, az immunopozitív elemek megjelenése egyben a látópigmentek expresszióját bizonyítja. A magasabbrendű emlősökben, a főemlősökben, az opszin expressziója még az intrauterin életben elkezdődik, de az alacsonyabbrendű emlősöknél a kültágok morfogenezise és a látópigmentek termelése csak a születés után indul el, és az első két posztnatális héten jelenik meg (6,10). A folyamat minden esetben a retina központi területein kezdődik, a periféria fejlődése néhány nappal késik a centrumhoz viszonyítva.

Az eddigi vizsgálatok alapján minden emlősben először a pálcika fenotípusa jelenik meg centrálisan, majd a fejlődés a periféria felé folytatódik. Ez a centroperifériás gradiens az egész fejlődés folyamán megmarad. Az első kimutatható, detektálható csap-látópigment kék, rövidhullám-érzékeny lesz, majd ezt követi az M/L csap pigmentje (6, 10, 13, 14) (1. ábra).

Egyes dikromatikus rágcsálók (pl.: mongol hörcsög, patkány) vizsgálata során derült fény arra, hogy vannak olyan csapok a fejlődés folyamán, amelyekben kétféle látópigment egyszerre, egyidőben jelen van; ezt átmeneti látópigment koexpresszióknak nevezzük. Érdekes volt, hogy patkány retinában a posztnatális 10. nap körül az M/L csapok számának emelkedésével egyidőben, az S-csapok száma ugrásszerűen lecsökkent a felnőttekre jellemző szintre, míg a csapok öszszegzett sűrűsége nem mutatott jelentős változást. Ez felvetette azt a lehetőséget, hogy az S-csapok feno-

1. ábra: Színspecifikus csapok megjelenési ideje és denzitásának alakulása az életkor függvényében fejlődő nyúl retinában. Az OS-2 pozitív S-csapok (világoskék), COS-1 pozitív M-csapok (sötétkék oszlop)

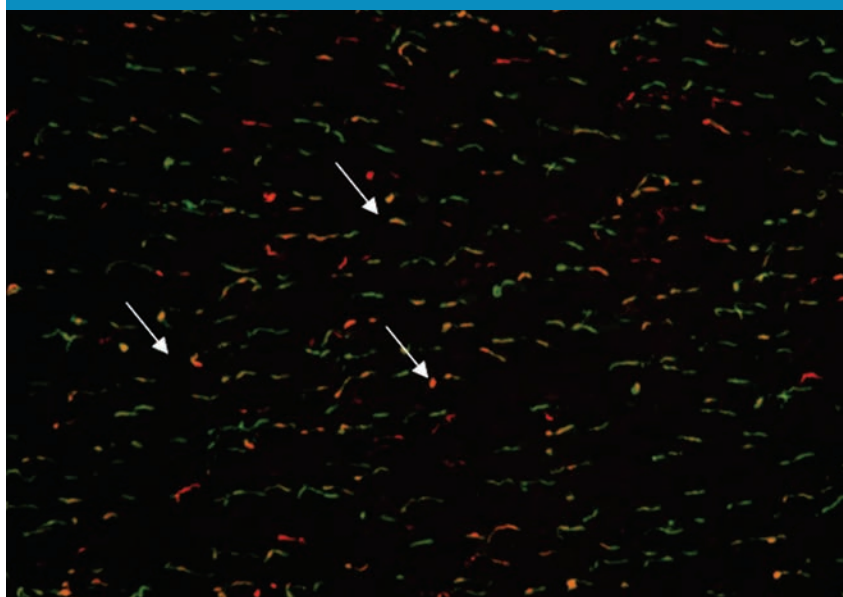


típusa megváltozik és átalakul M/L csappá. Ezt bizonyítja, hogy piknotikus magvú, apoptotikus S csapsejtek nem voltak jellemzőek erre a periódusra. Az átalakulás, transz-differenciálódás tényét sikerült immuncitokémiai módszerrel alátámasztani, mégpedig a duális csapok jelenlétével, az átmeneti látópigment koexpresszióval (6, 10). (2. ábra).

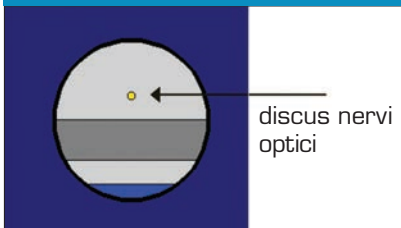
Az ún. transz-differenciációs elmélet szerint az M/L-csapok tehát az S-csapokból fejlődnek ki. Ha feltételezzük, hogy minden M/L-csap transz-differenciációval fejlődik, lé-

teznek olyan faktorok, amelyek ezt a pigmentváltást szabályozzák. Ilyen faktorok közé sorolják a pajzsmirigyhormont, a pajzsmirigyhormon β_2 -receptorát, a retinolsavat és növekedési faktorokat is. Ezek vizsgálata transzgenikus („knock out”) állatokon és retinális szövettényezeteken valósulhat meg. A „knock out” technológiával különböző géneket lehet az adott fajban szelektíven blokkolni, így hatásaik vizsgálhatóak. Az M/L-csapok fejlődésében biztosan szerepet játszó faktort, a pajzsmirigyhormon β_2 -receptorát is ezzel a mód-

2. ábra: Duális csapok, látópigment-koexpresszió fejlődő patkány (P12) retinájában. M/L-csapok AB5404 poliklonális ellenanyaggal jelölve (vörös), S-csapok OS-2 monoklonális ellenanyaggal jelölve (zöld), kettősen jelölt csapok nyíllal jelölve



3. ábra: Nyúl retina sematikus ábrája. A látócsík, amely az éleslátás helye, a discus nervi optici alatt horizontálisan helyezkedik el (szürke sáv) nyúlban. A kék csík, ahol csak rövidhullám-érzékeny csapok vannak, a legventrálisabb része a retinának



szerelem azonosították (8). A receptor hiányában a zöld-pigment termelése nem indul be, az összes csap megreked a korábbi, csak S-pigmentet tartalmazó stádiumban. A pajzsmirigyhormon β_2 -receptor-mutációja összefüggésbe hozható a humán csapdytrophiaikkal, színlátás zavarokkal (8). A transzgenikus állatok esetében komoly problémát jelentenek az esetleges extra-retinális hatások kizárása. Ezeket legjobban in vitro, retinális szövettenyészeteken iktathatjuk ki; így pontosan vizsgálhatók a szabályozó mechanizmusok. Munkacsoportunk egy organotipikus retinakultúrán alapuló modellt dolgozott ki, melynek táptalaj összetételének folyamatos fejlesztésével a tenyészeteket akár két-négy héten át is életben lehet tartani; így a fotoreceptorok fejlődése végigkövethető. A táptalaj összetétele döntően befolyásolja és meghatározza a szövettenyészetek életben maradását. A kereskedelmi forgalomban kapható mediumokat szérummal, aminosavakkal, fehérjékkel, cukrokkal, hormonokkal, vitaminnal egészítjük ki. Vizsgálataink azt mutatják, hogy az M/L-csapok fejlődésében biztosan szerepet játszó faktor, a pajzsmirigyhormon. Hiányában az M/L-pigment termelése nem indul be, az összes csap csak S-pigmentet fog tartalmazni.

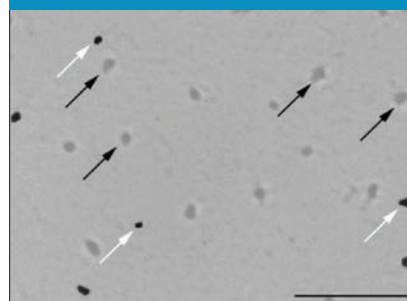
Vannak olyan fajok, ahol a pajzsmirigyhormon magában nem elegendő,

szükséges mellette E-vitamin adása is, hogy pigmentváltás kialakuljon.

FELTEHETJÜK A KÉRDÉST, HOGY MINDEN EMLŐSFAJRA ÉRVÉNYES A TRANZDIFFERENCIÁLÓDÁSI ELMÉLET? VAGY A CSAPOK FEJLŐDÉSE TÖBB ÚTON, TÖBBFÉLE MÓDON IS VÉGBEMEHEZ?

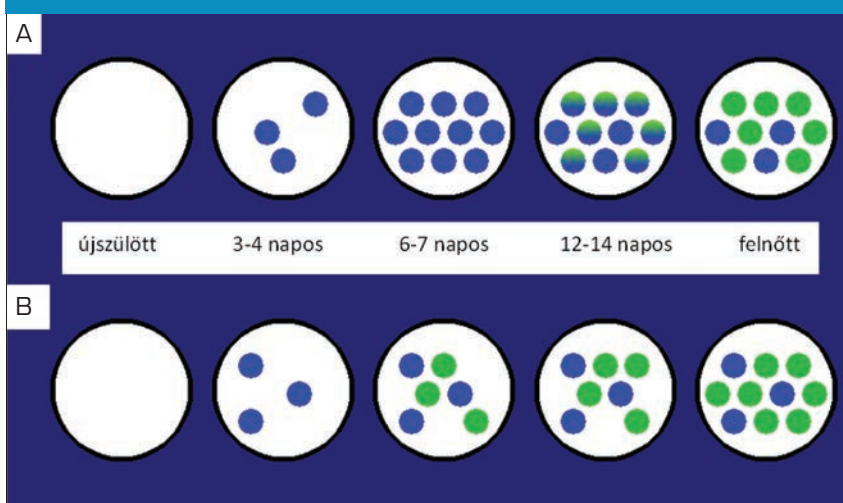
Az általam kiemelten vizsgált osztott retinával rendelkező nyúl esetében egy másik csap-differenciálódási út figyelhető meg. A nyúl retinában az éleslátás helye a discus nervi optici alatt horizontálisan helyezkedik el, és a retina legventrálisabb részén található egy ún. kék csík, ahol csak rövidhullám-érzékeny csapok találhatóak (3. ábra). A színérzékenység ezekben az állatokban korán eldől, a végső fenotípusnak megfelelő fotopigment expresszálódik a kezdetektől. A látópigmentek már a szintézis kezdetén kétfélék. A megjelenő első csapok kék pigmentet termelnek, de a később kialakuló csapok egyből a zöld pigment termelését kezdik el, tehát kettős csapok nincsenek. Ezekben az esetekben nincs a retina fejlődése során látópigment koexpresszió, nincs transz-differenciálódás (13, 14) (4. ábra).

4. ábra: 14 napos nyúl retina két egymást követő tangenciális sorozatmetszete egymásra superponálva digitális képfeldolgozással. Minden immunopozitív csap vagy COS-1-gyel (fekete nyíl) vagy OS-2-vel (fehér nyíl) jelölt. Kettős csapok nincsenek. Mikronvonal: 2 μ m



Más fajok csapfejlődését megvizsgálva pl. szarvasmarhában, házi egérben, tengerimalacban és néhány főemlősben egyetlen duális csapot sem sikerült megfigyelni, addig az általunk vizsgált mókuscickányban, illetve irodalmi adatok alapján a humán retinában (2) is megfigyelhető átmenetileg duális csapok. A kettős csapok megjelenhetnek nemcsak fejlődő retinában (átmeneti fotopigment koexpresszió), hanem néhány faj kifejlett egyedében (pl. házi egér) is (6, 10). Amíg az egyedfejlődés során megjelenő

5. ábra: Csapok fejlődésének két útja
A: Csapok fejlődése transz-differenciálódással
B: Csapok fejlődése transz-differenciálódás nélkül



duális elemek valószínűleg az M/L-csapok fejlődésének egy átmeneti formáját reprezentálják, addig az egyes fajok felnőtt egyedeiben megjelent ilyen csapok látásban betöltött szerepe bizonytalan.

Munkacsoportunk egy olyan homogén fotoreceptor eloszlású rágcsálót írt le, amelyben a retina összes csapja egyszerre mindkét opszint termeli, azaz csak kettős, duális csapokat tartalmaz (6). Ez a faj, a szibériai törpehórcsög, amely jól használható lehet a retinakutatásban, hiszen a fejlődési folyamat egy „megrekedt” szintjét képviselheti.

A kettős csapok ebben a fajban jól vizsgálhatóak, kérdéses szerepük tisztázható. Egy másik faj, a szíriai hórcsög viszont immuncitokémiai vizsgálatok alapján csak zöld-érzékeny pigmenteket termel, tehát a fejlődési folyamat egy másik végpontját bizonyítaná, de a fejlődése során nem sikerült egyetlen kék-érzékeny csapot sem detektálni. Így valószínű, hogy ebben a fajban egyáltalán nincs rövidhullám-érzékeny pigment termelődése (6).

Az eddigi vizsgálatok alapján az egyes fajokban vagy az egyik vagy a másik differenciálódási út van jelen

(5. ábra). Nem tisztázott még, hogy mindkét folyamat szerepet játszhat-e ugyanazon retina ontogenezisében. További kutatásokra van szükség ahhoz, hogy ezekre a kérdésekre választ kapjunk illetve, hogy más differenciálódási utakat is megismerjünk.

Összefoglalásként elmondható, hogy a fotoreceptorok fejlődése napjainkban intenzív kutatás tárgyát képezi, és a folyamatot szabályozó mechanizmusok megismerése komoly előrelépést jelentene a retinális degenerációk, retinális betegségek gyógyítása terén is.

IRODALOM

1. Arango-Gonzalez B, Szabó A, Pinzon-Duarte G, et al. In vivo and in vitro development of S-and M-cones in rat retina. *Invest Ophthalmol Vis Sci* 2010; 51: 5320–5327.
2. Blanks JC, Johnson LV. Specific binding of peanut lectin to a class of retinal photoreceptor cells. *Invest Ophthalmol Vis Sci* 1984; 25: 546–557.
3. Bumsted K, Hendrickson A. Distribution and development of short wavelength cones differ between Macaca monkey and human fovea. *J Comp Neurol* 1999; 403: 502–516.
4. Bumsted K, Jasoni C, Szél Á, Hendrickson A. Spatial and temporal expression of cone opsins during monkey retinal development. *J Comp Neurol* 1997; 378: 117–134.
5. Glaschke A, Weiland J, Del Turco D, et al. Thyroid hormone controls cone opsin expression in the retina of adult rodents. *The Journal of Neuroscience* 2011; 31: 4844–4851.
6. Jacobs GH, Neitz M, Deegan JF, Neitz J. Trichromatic colour vision in New World monkeys. *Nature* 1996; 382: 156–158.
7. Jacobs GH, Neitz M, Deegan JF, Neitz J. Trichromatic colour vision in New World monkeys. *Nature* 1996; 382: 156–158.
8. Lukáts Á, Szabó A, Röhlich P, Vígh B, Szél Á. Photopigment coexpression in mammals: comparative and developmental aspects. *Histol Histopathol* 2005; 20: 551–557.
9. Martin PR, Grünert U, Chan TI, Bumsted K. Spatial order in short-wavelength sensitive cone photoreceptors: a comparative study of primate retina. *J Opt Soc Am A* 2000; 17: 557–567.
10. Ng L, Hurley JB, Dierks B, et al. A thyroid hormone receptor that is required for the development of green cone photoreceptors. *Nat Genet* 2001; 27: 94–98.
11. Röhlich P, Ahnelt P, Dawson WW, Szél Á. Presence of immuno-reactive blue cones in the fetal monkey fovea. *Exp Eye Res* 1994; 58: 249–252.
12. Szél Á, Lukáts Á, Fekete T, Szepessy Zs, et al. Photoreceptor distribution in the retinas of subprimate mammals. *J Opt Soc Am A* 2000; 17: 568–579.
13. Szél Á, Takács L, Monostori E, et al. Monoclonal antibody-recognizing cone visual pigment. *Exp Eye Res* 1986; 43: 871–883.
14. Szél Á, Von Schantz M, Röhlich P, et al. Difference in PNA label intensity between short- and middle-wave length sensitive cones in the ground squirrel retina. *Invest Ophthalmol Vis Sci* 1993; 34: 3641–3645.
15. Szepessy Zs, Lukáts Á, Fekete T, et al. Cone differentiation with no photopigment coexpression. *Invest Ophthalmol Vis Sci* 2000; 41: 3171–3175.
16. Szepessy Zs. Fotoreceptorok eloszlása és fejlődése – Doktori értekezés 2001.
17. Swaroop A, Kim D, Forrest D. Transcriptional regulation of photoreceptor development and homeostasis in the mammalian retina. *Nat Rev Neurosci* 2010; 11: 563–76.

Endothelsejtszám és morfológia változásai femtosecond lézerrel asszisztált szürkehályog-műtétet követően, összevetve hagyományos phacoemulsificatio eredményeivel

TAKÁCS ÁGNES ILDIKÓ, POLGÁR NÓRA, KLISHKO VITALIJ, SÁNDOR GÁBOR LÁSZLÓ, JUHÁSZ ÉVA, NAGY ZOLTÁN ZSOLT

Semmelweis Egyetem, Szemészeti Klinika, Budapest
(Igazgató: Prof. Dr. Németh János egyetemi tanár)

Célkitűzés: Femtosecond lézerrel asszisztált szürke hályog elleni műtéteket követő endothelsejtszám és morfológiai változások összehasonlítása hagyományos phacoemulsificatióval végzett szürke hályog elleni műtétek eredményeivel.

Beteganyag és módszer: 20 beteg 20 szemén végeztünk femtosecond lézerrel asszisztált szürke hályog elleni műtétet (femtolázer csoport) és hagyományos phacoemulsificatiót (phaco csoport). Non-kontakt spekulár mikroszkóppal vizsgáltuk az endothelsejtszám (CD), a polimegatizmus (CV), a pleomorfizmus (6A) és az átlagos sejterület (AVE) változását.

Eredmények: A femtolázer csoportban a 3 hónapos CD-vesztés $3,13 \pm 3,8\%$, míg a phaco csoportban $8,5 \pm 9,9\%$ volt ($p=0,03$). A CV- és a 6A-változások a két csoportban hasonló lefutást mutattak. A 6A-csökkenés és az AVE-növekedés a femtolázer csoportban nem volt szignifikáns, szemben a phaco csoport 3 hónapos műtét utáni eredményeivel, ahol a 6A szignifikánsan csökkent, az AVE szignifikánsan nőtt a preoperatív értékhez viszonyítva.

Következtetés: A femtosecond lézerrel asszisztált szürke hályog elleni műtétek során kevésbé csökken az endothelsejtszám, és kevésbé kifejezettek a sejtek morfológiai változásai a hagyományos phacoemulsificatióval operált szemekéhez viszonyítva.

Endothelial cell number and morphology after femtosecond laser assisted cataract surgery compared to conventional phacoemulsification

Purpose: Comparative analysis of endothelial cell loss and morphological changes after femtosecond laser assisted cataract surgery and conventional phacoemulsification.

Methods: 20 eyes of 20 patients were operated with femtosecond laser assisted phacoemulsification (femtolaser group) and conventional phacoemulsification (phaco group). Endothelial cell density (CD), polymegathism (CV), pleomorphism (6A) and average cell area (AVE) were measured with non-contact specular microscopy. Follow up: 3 month.

Results: CD loss was $3.13 \pm 3.8\%$ in the femtolaser group, and $8.5 \pm 9.9\%$ in the phaco group 3 month postoperatively ($p=0.03$). Tendency of CV and 6A changes were similar in the two groups. Decrease of 6A and increase of AVE was not significant in the femtolaser group, compared with the results of phaco group 3 months postoperatively.

Conclusion: Decrease of endothelial cell number is less, and there is also a less pronounced change in endothelial cell morphology after femtosecond laser assisted cataract surgery compared to conventional phacoemulsification.

KULCSSZAVAK femtosecond lézer, phacoemulsificatio, endothelsejt

KEYWORDS femtosecond laser, phacoemulsification, endothelial cell

BEVEZETÉS

Az endothelsejtek rétege a szaruhártya állományának tisztaságát fenntartó legfontosabb belső védelmi vonal. Egyetlen sejtrétegben határozott alakú, szabályos elrendeződésű és közel azonos méretű sejtek sora, amelyben a sejtek száma gyermekkorban (3–6 éves kor között) kb. 3500-4000/mm², és az életkorral fokozatosan csökkenve 75 éves kor felett már csak 2400-2600/mm² körülnek mérhető. Az endothelsejtek számának éves 0,3-0,6% körüli csökkenését számos tényező befolyásolhatja. Az egyes endothel-disztrófiák, cukorbetegség, kontaktlencse-viselés, trauma és műtéti beavatkozás hatására az endothelsejtvesztés mértéke fokozódhat és a megszokottnál korábban, akár szignifikáns morfológiai változások is bekövetkezhetnek (10, 18, 12, 13, 5, 7). Phacoemulsificációval végzett szürkehályog-műtétek után az endothelsejtszám-csökkenés jelentősen emelkedhet, amely számos pre- és intraoperatív tényezővel hozható összefüggésbe. Rövidebb szemtengelyhossz, magasabb életkor esetén például fokozottabb endothelsejtvesztés rizikójával kell számolni (18, 6). A műtét során felhasználásra kerülő viszkoelasztikus anyag jó megválasztásával, illetve az ún. „soft-shell” technikával, a phacoemulsificatio hegyének megfelelő pozicionálásával, az újfajta műtéti technikákkal, mint például a torziós technika alkalmazásával, hidrodinamikai paraméterek közül a phacoemulsificációs energia csökkentésével és megfelelő műtéti technikával (1, 3) lényegesen csökkenthető a posztoperatív endothelsejtvesztés (16, 4).

A femtosecond lézertechnológia megjelenése a szürkehályog-sebészetben több ponton is segítséget nyújt a sebész számára abban, hogy a beavatkozás biztonságosabb, reprodukálhatóbb és technikailag könnyebben kivitelezhető, ezáltal a betegek számára kevésbé megterhelő legyen, és kedvezőbb klinikai eredményeket biztosítson (15, 14, 9, 11).

Célunk volt ezért megvizsgálni a korai posztoperatív endothelsejt-

szám és morfológia alakulását femtosecond lézerrel kombinált és hagyományos phacoemulsificációs szürke hályog elleni műtéteket követően.

BETEGANYAG ÉS MÓDSZER

Mindkét betegcsoportunkban 20 beteg 20 szemén végeztünk femtosecond lézerrel asszisztált szürkehályog-műtétet (femtolézer csoport), és hagyományos phacoemulsificációt (phaco csoport). Kizárási kritériumnak számított a denz katarakta (barna, illetve fekete mag), kontaktlencse-viselés, cukorbetegség, a cornea hegek és homályok jelenléte, egyéb elülső szegment anomáliák, floppy iris szindróma, roszszul táguló pupilla, kooperációs nehézség. A femtolézer csoportban a nők/férfiak aránya 16/4 az átlagéletkor 64,8±8 év, a sejtmag denzitása (PNS) 2,4±1,1, a szemtengelyhossz 23,5±1,67 mm, a lencse elülső felszíne és a cornea hátlapja közötti távolság (AD) 2,7±0,4 mm, a cornea elülső felszíne és a lencse elülső felszíne közötti távolság (CCT+AD) pedig 3,2±0,4 mm volt.

A phaco csoportban a nők/férfiak aránya 13/7, az átlagéletkor pedig 69,7±8,5 év, a sejtmag denzitása (PNS) 2,2±1,0, a szemtengelyhossz 24,0±3,2 mm, az AD 2,6±0,6 mm, a CCT+AD pedig 3,1±0,6 mm volt. A két csoport között nem volt statisztikailag szignifikáns különbség a fenti paramétereket tekintve. A műtétet és a vizsgálatokat a betegek tájékozott beleegyezésével, a Helsinki deklaráció szabályainak betartásával, és az egyetemi kutatásbizottság engedélyével végeztük el.

Valamennyi műtétet ugyanazon tapasztalt sebész (N.Z.Zs.) végezte, helyi (proparacain HCL 0,5%) érzéstelenítésben. A pupillatágítás a műtétet megelőző 15 perc során három alkalommal adott 0,5% tropicamid cseppentésével történt.

A phaco csoportban, a 2,8 mm-es clear cornea fősebet és a segédnyílás manuálisan, egyszer használatos keratommal, és 30°-os késsel, a cap-

sulorhexis szintén manuálisan, cystotom és csipesz segítségével készült, a phacoemulsificatio „divide-and-conquer” technikával történt. A femtolézer csoportban a 4,75 mm-es capsulotomiát, a kereszt formájú lencse fragmentációt valamint a két cornea sebet (2,8 mm-es lépcsős szerkezetű fősebet és az 1,0 mm-es egyenes segédnyílást) a LenSx femtosecond lézerekészülékkel (Alcon LenSx Lasers Inc, Aliso Viejo, CA) készítettük. A femtosecond lézerrel történt előkezelést követően a cornea sebeket spatulával megnyitottuk, és az elülső csarnokot viszkoelasztikus anyaggal töltöttük fel (Provisc, Alcon, Forth Worth, TX). A lézerrel készített rhexis határait cystotommal identifikáltuk, majd a kimetszett kerek elülső tokot egy darabban csipesszel eltávolítottuk. Hidrodisszekciót követően Phacoemulsificator segítségével távolítottuk el a femtosecond lézerrel négy kvadránsra „előtört” (femto-fragmentáció) lencsemag darabjait. Mindkét csoportban a Legacy phacoemulsificációs készüléket alkalmaztuk (Alcon, Fort Worth, Texas), és a lencsekéreg leszívását követően hidrofób akril mülencsét ültettünk a tokzsákba. A viszkoelasztikus anyagot szívással eltávolítottuk, és a fősebet mindkét csoportban enyhe duzzasztással zártuk.

Műtét előtti és utáni vizsgálatok

Minden betegcsoport komplett szemészeti vizsgálaton esett át a műtét előtt, beleértve a látóélesség, a manifeszt refrakció meghatározását, a réslámpás vizsgálatot és szemnyomás mérést (IOP). A biometriát nonkontakt optikai alacsony koherenciás reflektometrián alapuló készülékkel végeztük (Lenstar LS 900® Haag-Streit AG, Koeniz, Switzerland).

A preoperatív lencsemag-denitást (Pentacam Nucleus Staging; PNS) Pentacam HR Scheimpflug-készülékkel (OCULUS Optikgeraete GmbH, Wetzlar, Germany) határoztuk meg. A centrális endothelsejtszámot (CECC) Konan Noncon Robo NSP-9900 (Konan Medical Inc., Hyogo, Japan) spekulár mikro-

szkóppal mértük. A vizsgálatokat megismételtük a műtét másnapján, valamint a műtét után 1 héttel, 1 és 3 hónappal. A statisztikai analízist Statistica 8.0 programmal végeztük (Statsoft Inc., Tulsa, OK, USA), „repeated measures ANOVA” és kétminta t-próba kapcsán szignifikánsnak minden esetben a $p < 0,05$ értéket tekintettük.

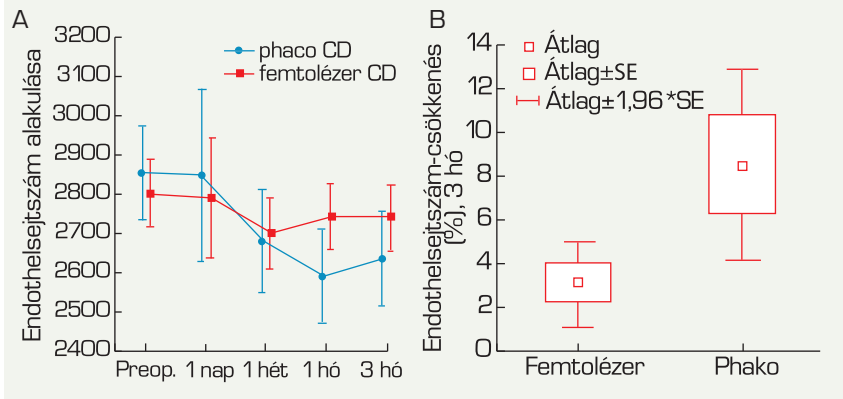
EREDMÉNYEK

A műtét során felhasznált phaco-emulsificációs energia a femtolézer csoportban $13,3 \pm 6,2\%$, a phaco csoportban $19,1 \pm 9,2\%$ volt ($p < 0,05$). A phacoemulsificációs idő a femtolézer csoportban $0,5 \pm 0,5$, a phaco csoportban $0,7 \pm 0,6$ volt ($p > 0,05$).

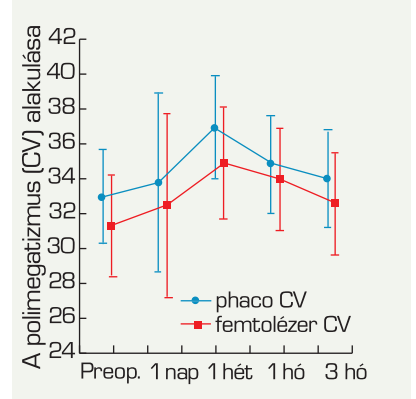
Az endothelsejtszám (CD) csökkenés a három hónapos követési idő során kevésbé volt kifejezett a femtolézer csoportban a phaco csoporthoz viszonyítva (1. A ábra). Az endothelsejtszám a femtolézer csoportban a preoperatív $2803 \pm 189/\text{mm}^2$ -ről $2741 \pm 184/\text{mm}^2$ -re ($p = 0,06$), a phaco csoportban $2854 \pm 232/\text{mm}^2$ -ről $2636 \pm 327/\text{mm}^2$ -re ($p = 0,006$) csökkent. Az endothelsejtszám értékei között nem volt szignifikáns különbség az egyes követési pontokon a két csoport között ($p > 0,05\%$), azonban csoporton belül a preoperatív és a posztoperatív 3 hónapos endothelsejtszám-értékek közötti különbség nem volt szignifikáns a femto-

lézer csoportban, de szignifikáns volt a phaco csoportban. Az endothelsejtszám-csökkenés mértéke százalékban kifejezve (1. B ábra) a preoperatív értékhez képest szintén szignifikánsan kisebb volt a femtolézer csoportban ($3,13 \pm 3,8\%$), mint a phaco csoportban ($8,5 \pm 9,9\%$) a műtét után 3 hónappal ($p = 0,03$). A polimegatizmus (CV) alakulása hasonló lefutást mutatott a két csoportban a követési idő során (2. ábra). A femtolézer csoportban értéke $31,2 \pm 6\%$ -ról $32,4 \pm 6\%$ -ra ($p > 0,05$), a phaco csoportban $32,8 \pm 6\%$ -ról $33,8 \pm 6,3\%$ -ra ($p > 0,05$) nőtt. A kiindulási és a posztoperatív 3 hónapos értékeket tekintve nem volt szignifikáns kü-

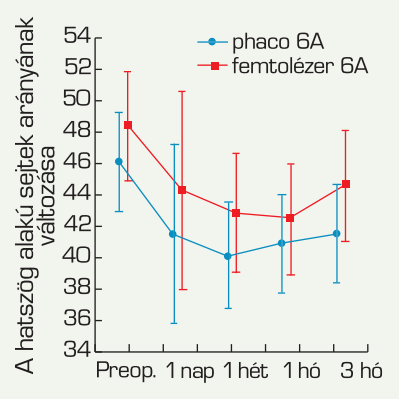
1. A ábra: Az endothelsejtszám (CD) alakulása a két csoportban a 3 hónapos követési idő során. B ábra: Az endothelsejtszám százalékos csökkenése a műtét utáni 3. hónapra preoperatív értékhez viszonyítva a két csoportban



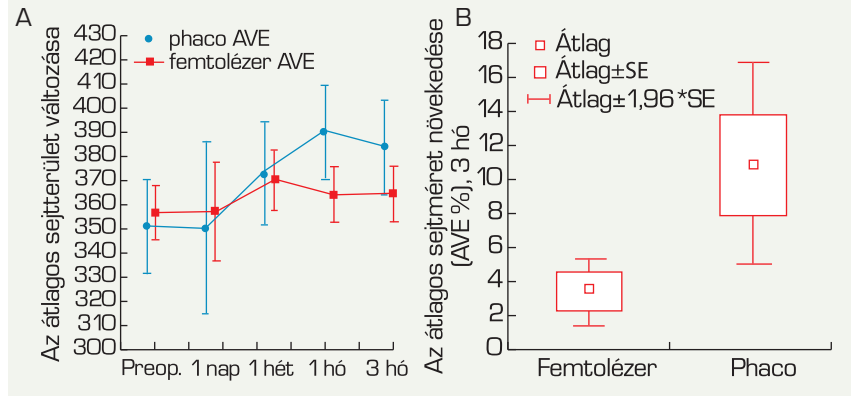
2. ábra: A polimegatizmus (CV) alakulása a két csoportban a 3 hónapos követési idő során



3. ábra: A hatszög alakú sejtek arányának (6A) változása a két csoportban a 3 hónapos követési idő során



4. A ábra: Az átlagos sejterület (AVE) változása a két csoportban a 3 hónapos követési idő során. B ábra: az átlagos sejterület százalékos növekedése a műtét utáni 3. hónapra a preoperatív értékhez viszonyítva a két csoportban



lönbség a csoportok között, és az egyes csoportokon belül sem volt szignifikáns különbség a kiindulási és a műtét utáni 3 hónapos értékek között.

A hatszög alakú sejtek arányának változása (6A) a két csoportban a 3 hónapos követési idő során szintén hasonló lefutást mutatott (3. ábra). A femtolézer csoportban értéke $48,5 \pm 8\%$ -ról $44,7 \pm 9\%$ -ra ($p=0,054$), a phaco csoportban $46,2 \pm 7\%$ -ról $41,6 \pm 7,2\%$ -ra csökkent ($p=0,01$). A kiindulási és a posztoperatív 3 hónapos értékeket tekintve nem volt szignifikáns különbség a két csoport között az egymással megfelelő követési időpontokban. Csoporton belül a kiindulási és a műtét utáni 3 hónapos értékek között a különbség szignifikáns volt a phaco csoportban, de nem volt szignifikáns a femtolézer csoportban.

Az átlagos sejterület (AVE) a phaco csoportban a 3 hónapos követési idő során meredekebben emelkedő növekvő tendenciát mutatott, mint a femtolézer csoportban (4. A és 4. B ábra). Értéke a femtolézer csoportban $358,3 \pm 266,5 \mu\text{m}^2$ -ről $366,5 \pm 25,6 \mu\text{m}^2$ -re ($p=0,07$), míg a phaco csoportban $352,6 \pm 29 \mu\text{m}^2$ -ről $386,1 \pm 58,7 \mu\text{m}^2$ -re ($p=0,01$) nőtt. Az átlagos sejterület-növekedés mértéke százalékban kifejezve a preoperatív értékhez viszonyítva a műtét utáni harmadik hónapban szignifikánsan nagyobb volt a phaco csoportban ($10,6 \pm 13,7\%$), mint a femtolézer csoportban ($3,4 \pm 4,3\%$) ($p=0,03$).

MEGBESZÉLÉS

A femtosecond lézerekészülék segítségével a szürkehályog-sebészetben

három kulcsfontosságú lépés végezhető mikrométeres, illetve tizedmilliméteres pontossággal: a szaruhártya-sebészítés, a capsulotomia valamint a lencsefragmentáció. A technika lehetőséget nyújt a műlencsék optimális pozícionálására és a látásminőség javítására (14, 9, 11, 8). A lencse mag előtörése kisebb phacoemulsificációs energiaszükségletet biztosít, amelynek köszönhetően a korai posztoperatív centrális cornea ödéma szignifikánsan csökkenthető, és biztosítva van a hátsó pólus védelme is (17, 2).

A phacoemulsificációs szürke hályog elleni műtétek egyik leggyakoribb korai posztoperatív szövődménye a szaruhártya-vizenyő, amely kivédésében és helyreállításában az endothelsejtek kulcsfontosságú szerepet játszanak. Az endothelsejtek korrallal járó fogyatkozását és morfológiai változásait egy-egy műtéti beavatkozás jelentősen felgyorsíthatja, s amennyiben számuk kritikusan lecsökken, a szaruhártya irreverzibilis dekompenzációja következhet be.

A fentiek ismeretében arra voltunk kíváncsiak, hogy milyen változások történnek femtosecond lézerekkel aszisztált szürke hályog elleni műtétek után az endothelsejtek rétegében.

A lencse mag mechanikai úton történő előtörése révén szignifikánsan csökkenthető a szem ultrahang által okozott fizikai terhelése. Elnaby (3) az általa alkalmazott Karate és Counter-féle „pre-chop” technikával szignifikánsan kisebbnek találta a szem ultrahang terhelését és a műtét utáni 3. hónapban az endo-

thelsejtszám százalékos csökkenését „divide and conquer” technikával összehasonlítva. A femtosecond lézerekkel végzett lencsefragmentáció során gyakorlatilag szintén egy „pre-chop” eljárás történik, amely révén a szaruhártya endothelsejtjeit érő megterhelés jelentősen csökkenthető. Saját beteganyagunkon tendenciájában mindkét csoportunkban csökkenést tapasztaltunk a posztoperatív időszakban az endothelsejtszámot tekintve, ez a folyamat azonban kevésbé volt kifejezett a femtolézer csoportban, és szignifikánsan kisebb fokú endothelsejtvesztést értünk el a hagyományos phacoemulsificációval operált szemekéhez viszonyítva.

A sejtek morfológiai változásait tekintve mindkét betegcsoportunkban növekedést tapasztaltunk a polimegatizmusban (CV) és csökkenést a hatszög alakú sejtek (6A, polimorfizmus) arányában. A polimegatizmust tekintve a változás egyik csoportban sem volt szignifikáns a kiindulási értékhez viszonyítva, azonban a hatszög alakú sejtek arányának csökkenése szignifikáns volt a phaco csoportban, de nem volt szignifikáns a femtolézer csoportban. Az átlagos sejterület (AVE) szintén szignifikánsan kifejezettebb növekedést mutatott a phaco csoportban a femtolézer csoporthoz viszonyítva.

Összességében azt tapasztaltuk, hogy a lencse mag femtosecond lézerekkel történő előtörése kevésbé megterhelő, és protektív hatású az endothelsejtszámra és morfológiára nézve a szürke hályog elleni műtétek követően.

IRODALOM

1. Baradaran-Rafii A, Rahmati-Kamel M, Eslani M, et al. Effect of hydrodynamic parameters on corneal endothelial cell loss after phacoemulsification. *J Cataract Refract Surg* 2009; 35: 732–7.
2. Ecsedy M, Miháitz K, Kovács I, et al. Effect of femtosecond laser cataract surgery on the macula. *J Refract Surg* 2011; 27: 717–22.
3. Elnaby EA, El Zawahry OM, Abdelrahman AM, et al. Phaco Prechop versus Divide and Conquer Phacoemulsification: A Prospective Comparative Interventional Study. *Middle East Afr J Ophthalmol* 2008; 15: 123–7.
4. Faramarzi A, Javadi MA, Karimian F, et al. Corneal endothelial cell loss during phacoemulsification: bevel-up versus bevel-down phaco tip. *J Cataract Refract Surg* 2011; 37: 1971–6.
5. Imre L, Papp A, Nagymihály A. Diabetezes betegek corneájának in vivo konfokális korneamikroszkópos vizsgálata. *Szemészet* 2003; 140:

- 251–253.
6. Inoue K, Tokuda Y, Inoue Y, et al. Corneal endothelial cell morphology in patients undergoing cataract surgery. *Cornea* 2002; 21: 360–3.
 7. Kerényi Á, Imre L, Süveges I. A hátsó polimorf dystrophia konfokális szaruhártya-mikroszkópos jellemzői. *Szemészet* 2000; 137: 151–155.
 8. Kránitz K, Miháltz K, Sándor GL, et al. Intraocular Lens Tilt and Decentration Measured By Scheimpflug Camera Following Manual or Femtosecond Laser-created Continuous Circular Capsulotomy. *J Refract Surg* 2012; 28: 259–63.
 9. Kránitz K, Takacs A, Miháltz K, et al. Femtosecond laser capsulotomy and manual continuous curvilinear capsulorrhexis parameters and their effects on intraocular lens centration. *J Refract Surg* 2011; 27: 558–63.
 10. McCarey BE, Edelhauser HF, Lynn MJ. Review of corneal endothelial specular microscopy for FDA clinical trials of refractive procedures, surgical devices, and new intraocular drugs and solutions. *Cornea* 2008; 27: 1–16. Review
 11. Miháltz K, Knorz MC, Alió JL, et al. Internal aberrations and optical quality after femtosecond laser anterior capsulotomy in cataract surgery. *J Refract Surg* 2011; 27: 711–6.
 12. Miháltz K, Vámos R. A cornea endotheliumának spekulár mikroszkópos vizsgálata kontaktlencsét viselőkön. *Szemészet* 2002; 139: 183–186.
 13. Módis L, Kettesy B, Kemény Beke Á, Berta A. A cornealis endothelium diabetes mellitusban. *Szemészet* 2000; 137: 157–161.
 14. Nagy ZZ, Kránitz K, Takacs AI, et al. Comparison of intraocular lens decentration parameters after femtosecond and manual capsulotomies. *J Refract Surg* 2011; 27: 564–9.
 15. Nagy Z, Takacs A, Filkorn T, et al. Initial clinical evaluation of an intraocular femtosecond laser in cataract surgery. *J Refract Surg* 2009; 25: 1053–60.
 16. Rosado-Adames N, Afshari NA. The changing fate of the corneal endothelium in cataract surgery. *Curr Opin Ophthalmol* 2012; 23: 3–6. Review
 17. Sándor GL, Takács ÁI, Filkorn T, et al. A LenSx femtolézerkészülék első generációs típusával végzett szürkehályog-műtétek eredményei. *Szemészet* 2011; 148: 111–114.
 18. Yamazoe K, Yamaguchi T, Hotta K, et al. Outcomes of cataract surgery in eyes with a low corneal endothelial cell density. *J Cataract Refract Surg* 2011; 37: 2130–6.

LEVELEZÉSI CÍM

Dr. Takács Ágnes Ildikó, 1085 Budapest, Mária u. 39.
E-mail: agnesildiko@freemail.hu

GYERMEKSZEMÉSZETI SZABADON VÁLASZTHATÓ AKKREDITÁLT TANFOLYAMOK

A Magyar Gyermekszemészek és Strabológusok Társasága gyermekkori szemsérülések és strabológia témában két, egynapos, szabadon választható tanfolyamot tart 2012. december 7-én és 8-án a Semmelweis Egyetem Szemészeti Klinikájának Mária utcai tantermében.

Jelentkezés: OFTEX portálon keresztül

További információ: Zaláni Kis Eszter titkárnő, Szemészeti Klinika, Mária utca
(zkiss.eszter@med.semmelweis-univ.hu)

Részletes program megtalálható a Magyar Szemorvos Társaság Honlapján:
www.szemorvostarsasag.hu

Szeretettel várunk minden érdeklődőt: *Récsán Zsuzsa*
a Magyar Gyermekszemészek és Strabológusok Társaságának elnöke

Biometriai értékek eloszlása 12.337 vizsgálat alapján

CSÁKÁNY BÉLA, HAGYÓ KRISZTINA, BARCSAY GYÖRGY, RESCH MIKLÓS

Semmelweis Egyetem, Szemészeti Klinika, Budapest
(Igazgató: Prof. Dr. Németh János egyetemi tanár)

Célkitűzés: Optikai biometria vizsgálaton átesett betegek mérési eredményeinek, és ezek eloszlásának áttekintése.

Módszer: 5 év beteganyagát néztük át retrospektív módon. A bulbuszhossz, keratometria, elülső csarnok mélység és látható vízszintes cornea átmérő mérési eredményeit gyűjtöttük össze, illetve normalitás vizsgálatot végeztünk ezen paraméterekre vonatkozóan.

Eredmények: Összesen 12.337 vizsgálat eredményeinek leíró statisztikáját határoztuk meg. A normalitás vizsgálat a bulbuszhosszakkal és keratometriás értékekkel kapcsolatban szignifikáns eltérést mutatott a normáeloszláshoz képest.

Következtetés: Az optikai biometria vizsgálat során összegyűlt adatok mennyiségi és minőségi szempontból is megfelelőek a biometriai adatok eloszlásával kapcsolatos következtetések levonására.

Distribution of biometric data based on 12,337 examinations

Aim: To collect and analyze the results of optical biometry measurements, and the distribution of these data.

Methods: Retrospective analysis of five years records. Axial length, keratometry, anterior chamber depth and visible horizontal corneal diameter data were collected and normality tests were performed.

Results: Descriptive statistics of the biometric data of 12,337 examinations were determined. Normality test confirmed the not normal distribution of axial length and keratometry data.

Conclusion: Biometric data collected by optical biometric measurements are quantitatively and qualitatively adequate to draw statistical conclusions retrospectively.

KULCSSZAVAK

optikai biometria, bulbuszhossz, keratometria, normáeloszlás

KEYWORDS

optical biometry, axial length, keratometry, normal distribution

A szem biometriai adatainak meghatározása régóta része a szemészeti tevékenységnek. A szaruhártya-törőerő meghatározásának módszere már a 19. században is ismert volt, a szemgolyóhossz (élőben történő) meghatározása viszont csak az ultrahang alkalmazásának elterjedésével vált lehetővé. A szürkehályog-műtét során beültetésre kerülő műlencsék elterjedésével a biometriai adatok meghatározása az addigiaknál nagyobb jelentőséget kapott, hiszen ezen adatok nélkül nem tudnánk megjósolni egy adott dioptriájú műlencse beültetése után a páciens fénytörését.

1999-től érhető el olyan mérőműszer, amely non-kontakt módon, nagy pontossággal képes a szemgolyóhossz mérésére, és emellett más biometriai paraméterek meghatározására is alkalmas. A készülék használata során a mért adatok tárolásra kerülnek, és ez megkönnyíti retrospektív vizsgálat elvégzését. 2001-ben a műszer alkalmazhatóságát áttekintő cikk jelent meg a jelen folyóiratban (4).

CÉLKITŰZÉS

Vizsgálatunk célkitűzése az volt, hogy a rendelkezésre álló adatokból az egyes biometriai paraméterek el-

oszlására, egymással való összefüggésére vonatkozó következtetéseket vonjunk le.

ANYAG ÉS MÓDSZER

2007. szeptember és 2012 márciusa között klinikánkon megjelent, optikai biometriai vizsgálaton átesett betegek eredményeinek retrospektív vizsgálatát végeztük el. A vizsgálatok Zeiss IOLMaster (Carl Zeiss Meditec AG, Jena, Németország) készülékkel történtek. A vizsgálatok során a szem biometriai adatai közül a szemgolyóhossz, szaruhártya-törőerő, csarnokmélység, és látható horizontális cornea át-

1. táblázat: Az elvégzett mérések leíró statisztikája

Biometriai adat	Oldal	n	Átlag	SD	Minimum	Maximum
Bulbushossz (mm)	jobb szem	9545	23,70	2,17	14,78	39,65
	bal szem	9464	23,66	2,14	14,54	36,55
Átlagos keratometria (D)	jobb szem	9388	43,93	1,90	31,05	64,50
	bal szem	9307	43,99	1,95	30,71	77,26
Cornealis astigmia (D)	jobb szem	9388	1,12	1,04	0,00	18,59
	bal szem	9307	1,13	1,08	0,00	17,59
Csarnokmélység (mm)	jobb szem	5277	3,20	0,47	1,66	6,00
	bal szem	5166	3,17	0,46	1,76	6,51
Látható horizontális cornea-átmérő (mm)	jobb szem	364	11,97	0,50	9,27	14,33
	bal szem	338	11,97	0,49	9,69	13,82

mérő (WtW) meghatározására használtuk a készüléket. A szaruhártya-törőerő kiszámítása a mért görbületi sugárból minden esetben 1,3375 refraktív index alapján történt. Az összegyűjtött adatok leíró statisztikája mellett, azok normáloszlástól való eltérését vizsgáltuk (Kolmogorov–Szmirnov-tesztel), illetve az átlagtól jelentősen eltérő adatok klinikai hátterét tekintettük át. A statisztikai elemzést a Statistica 8.0 (StatSoft, Inc. Tulsa, USA) szoftverrel végeztük.

EREDMÉNYEK

A fenti időszakban összesen 12.337 vizsgálatot végeztünk. A legfiatalabb páciens 1 év 3 hónapos, a legidősebb 97 éves volt, átlagéletkoruk 54,5 év. Az egyes biometriai adatokra vonatkozó elvégzett mérések számát, valamint leíró statisztikájukat az 1. táblázat tartalmazza. 1405 olyan eset volt, amikor egyik oldalon sem történt bulbushosszmérés, 786 esetben semmilyen adatot nem sikerült megmérni.

8077 esetben mindkét oldal bulbushosszát meghatároztuk. Az átlagos eltérés a két oldal között 0,50 mm volt, az értékek eloszlását a 2. táblázat tartalmazza.

8508 esetben történt mindkét oldalon szaruhártya-törőerő meghatározás. A két oldal közötti átlagos eltérés ebben az esetben 0,41 D volt. Ezen értékek eloszlását a 3. táblázat foglalja össze.

A cornealis astigmia szögének eloszlását az 1. ábra mutatja. A szabályos tengelyállású astigmianak

2. táblázat: A két szem bulbushosszának különbsége

n=8078	Esetszám	%
<0,5 mm	6388	79,1
0,5-1 mm	747	9,2
1-2 mm	467	5,8
2-3 mm	196	2,4
>3 mm	280	3,5

(180 ± 20) megfelelően van a görbe legmagasabb pontja, a szabállyal ellentétes astigmianak (90 ± 20) megfelelően szintén megfigyelhető egy lokális maximum, de az esetek több mint negyede a ferde tengelyű astigmia kategóriába esik. Az adatokat a 4. táblázat tartalmazza.

Normáloszlás-vizsgálat: a bulbushosszak és átlagos keratometriás értékek eloszlása szignifikánsan eltért a normáloszlástól ($p < 0,01$). A csarnokmélység-értékek eloszlása feltételezhető, hogy szintén nem követi a normáloszlást, de itt a szignifikan-

3. táblázat: A két szem átlagos szaruhártya-törőerejének különbsége

n=8508	Esetszám	%
<0,5 D	6518	76,6
0,5-1 D	1509	17,7
1-2 D	337	4,0
2-3 D	55	0,6
>3 D	89	1,1

ciaszint alacsonyabb ($p < 0,1$). A látható horizontális cornea átmérő értékeinek eloszlása megfelel a normáloszlásnak ($p > 0,2$).

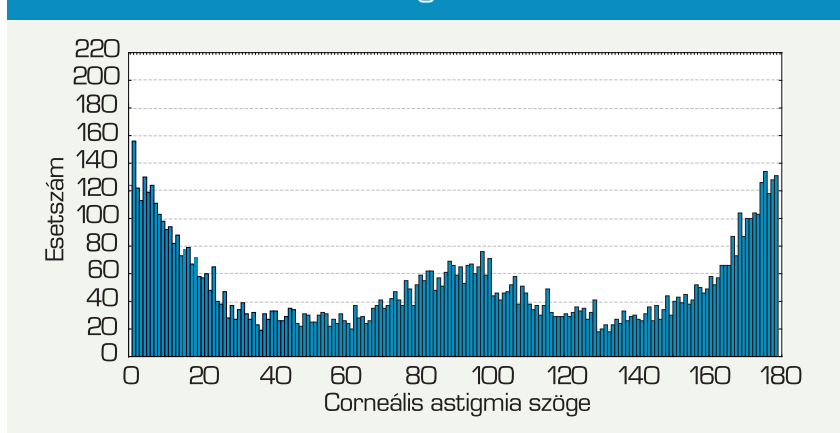
Átnéztük a kifejezetten rövid bulbushosszak esetében a betegek dokumentációját. Azt tapasztaltuk, hogy a 16 mm alatti bulbushosszak esetében is előfordult táblaolvasás; ezen csoportban a legjobb korrigált visus 0,9 volt.

MEGBESZÉLÉS

Egy vizsgálatból levont következtetéseket akkor fogadjuk el meggyőzőnek, ha kellő mennyiségű adat áll mögöttük, az adatokat megfelelő módszerrel határozták meg, és a következtetések levonásához megfelelő eszközöket használtak. Az általunk választott kombinált vizsgálóeszköz a kellő mennyiségű adat biztosítása szempontjából megfelelőnek tűnik: a normál működése során felhalmozódó adatmennyiség jelentősen meghaladja azoknak a tanulmányoknak az esetszámát, amelyekre hivatkozási alapként tekint az irodalom (2, 3, 6).

Az adatok meghatározásának módszere megfelelőnek tekinthető ak-

1. ábra: A cornealis astigmia eloszlása



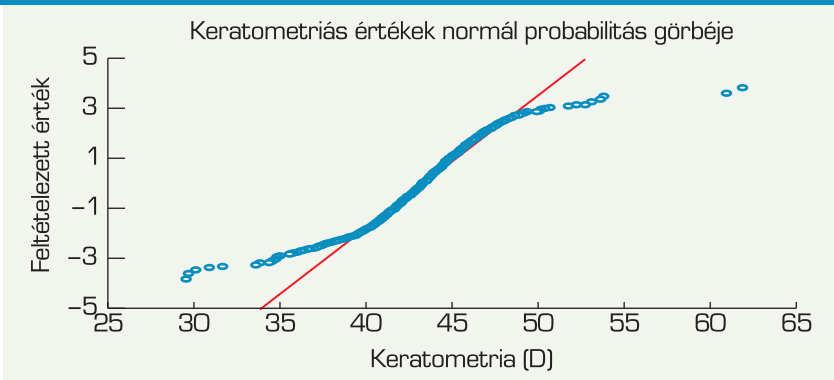
4. táblázat: Az astigmia tengelyének eloszlása

	Jobb szem	Bal szem
Szabályos astigmia (lapos tengely $180^\circ \pm 20^\circ$)	3917	4044
Szabállyal ellentétes astigmia (lapos tengely $90^\circ \pm 20^\circ$)	2489	2237
Ferde tengelyű astigmia lapos tengely 20° – 70° vagy 110° – 160°)	2932	2993
Szférikus cornea	50	33

kor, ha az általunk nem ismert tényezők befolyásoló hatása nem olyan mértékű a mérés során, hogy a levont következtetéseket jelentősen befolyásolni tudja. A rendelkezésre álló irodalom a mérések reprodukálhatóságát kifejezetten jónak és a vizsgáló személyétől függetlennek találta (1, 4). Ezért feltételezzük, hogy a vizsgálat retrospektív volta és a készüléket használó kollégák jelentős száma ellenére az általunk felhasznált adatok megbízhatóan jellemzi az általunk megvizsgált betegcsoportot.

A normalitásvizsgálat fontos lépése az adatok statisztikai analízisének. Ezért célszerű tudnunk azt, hogy az egyes biometriai változókat milyen eloszlásfüggvény jellemez. A bulbuszhossz-értékek normálosztástól való eltérése nem új információ, az irodalomban több mint 50 éve közzétett megállapítás (6). A keratometriás értékek eloszlásával kapcsolatban azonban más a helyzet: az eddigi vizsgálatok alapján ennek a para-

2. ábra: A keratometriás értékek normál eloszlástól való eltérése az átlagostól jelentősen eltérő értékek esetében jelentkeznek



méternek az eloszlásfüggvénye követi a Gauss-görbét, más szóval az értékek normálosztást mutatnak (5). Az irodalmi adatoktól eltérő eredmény oka a normál probabilitási görbét (2. ábra) megtekintve szembeötlő: míg 39 és 48 dioptria között a görbe jól illeszkedik az elméleti tengelyre, az alacsony és magas értékeknel eltávolodik attól, az ilyen esetek többen vannak, mint amennyi a normálosztás alapján várható lenne. Ezek alapján felvetődik annak a gyanúja, hogy bizonyos betegségek miatt kialakult cornea plana vagy erősen domború cornea (pl. keratoconus) esetek okozzák a normálosztástól való eltérést. Így a szaruhártya-törőerők normál eloszlására vonatkozó eddigi irodalmi adat tartható lehet, ha bizonyos patológiai állapotokat kizárunk. Felmerül a kérdés, hogy van-e gyakorlati haszna annak, hogy tudjuk: milyen bulbuszhossz-különbség milyen gyakorisággal fordul elő, vagy, hogy a ferde tengelyű astigmatiára

milyen gyakran számíthatunk. Bár az adott beteg konkrét biometriai adatainak megítélésében ezek az adatok nem segítenek, megkönnyíthetik a szakmai irányelvek, például a szürke hályogra vonatkozó irányelv értelmezését: itt ugyanis több esetben általános megfogalmazások szerepelnek: „...a legtöbb emberben a két szem tengelyhossza közel azonos” (7). A fenti adatok alapján könnyebben eldönthető a „legtöbb” és a „közel” szavak jelentése ebben az állításban.

Bár a betegek nem a reprezentatív mintavétel szabályai alapján lettek kiválasztva, és így a kapott adatok nem biztos, hogy tökéletesen jellemzik valamely földrajzi populációt, de jellemzik azt a csoportot, amelyekkel a szemorvos foglalkozik: a szembetegeket, akik között nagy számban található szürke hályogban szenvedők, refrakciós eltérések, tompalátás vagy kancsaltság miatt orvoshoz forduló páciensek.

IRODALOM

1. Haigis W. Optical Biometry Using Partial Coherence Interferometry. In: Shammas HJ, editors. Intraocular Lens Power Calculations. SLACK Inc Thorofare; 2004. p. 147–148.
2. Ip JM, Huynh SC, Kifley A, Rose KA, et al. Variation of the contribution from axial length and other ophthalmometric parameters to refraction by age and ethnicity. Invest Ophthalmol Vis Sci 2007; 48: 4846–53.
3. Kohlhaas M, Boehm AG, Spoerl E, et al. Effect of Central Corneal Thickness, Corneal Curvature, and Axial Length on Applanation Tonometry. Arch Ophthalmol 2006; 124: 471–476.
4. Németh J, Fekete O, Pesztenlechner N. Műlencsetervezés optikai módszerrel. Alkalmazhatóság és a mérések reprodukálhatósága. Szemészet 2001; 138: 137–142.
5. Sorsby A, Benjamin B, Davey IB, et al. Emmetropia and Its Aberrations (Special Report Series Medical Research Council No. 293). Her Majesty's Stationery Office London: 1957.
6. Stenstrom S. Investigation of the variation and correlation of the optical elements of human eyes. Am J Optom 1948; 218–232.
7. Szemészeti Szakmai Kollégium. A Nemzeti Erőforrás Minisztérium szakmai irányelve a felnőttkori szürke hályog diagnosztikájáról és kezeléséről (2. módosított változat) Egészségügyi Közlöny 2011; 59: 1581–1582.

LEVELEZÉSI CÍM

Dr. Csákány Béla, 1083 Budapest Tömő u. 25–29.
E-mail cím: csakanybela@gmail.com

Reverzibilis szemfenéki változások esszenciális hipertóniás serdülőkben

SZAMOSI ANNA¹, MARTOS ÉVA³, SZAMOSI TAMÁS²

Semmelweis Egyetem, ¹Szemészeti Klinika, Budapest (Igazgató: Prof. Dr. Németh János egyetemi tanár), ²II. Gyermekklinika, Budapest (Igazgató: Prof. Dr. Szabó András egyetemi tanár), ³Országos Élelmezés- és Táplálkozástudományi Intézet, Budapest (Igazgató: Dr. Martos Éva főigazgató főorvos)

Cél: A rendszeres testmozgás és diéta szemfenéki erekre gyakorolt hatásának tanulmányozása primer hipertóniás serdülőkben.

Módszer: A 223 serdülő (111 fiú, 112 lány, a vizsgálat kezdetekor életkoruk: 10–17 év, átlagéletkor: 14,8 év) egy éven keresztül alacsony só-, zsír- és finomított cukortartalmú diétát tartott. Egyikük sem sportolt a vizsgálat kezdete előtt rendszeresen. Közülük 55 fiú és 53 lány az egy év alatt naponta testtömegindexének (BMI) és lehetőségeinek megfelelően a testnevelési órákon történt részvételükön felül, előre meghatározott egyéni program alapján napi rendszerességgel izzadási fokozódó mozgást végzett (1. csoport), míg 56 fiú és 59 lány maximum heti kétszer vett részt testnevelési órán, egyéb fokozott mozgással járó tevékenységet nem végzett (2. csoport). A vizsgált év elején és végén az antropometriai adatok rögzítése és a fizikális vizsgálat után alkalmi és 24 órás vérnyomásmérést, éhgyomri és terheléses vércukorszint (VC) -meghatározást, éhgyomri szérum összkoleszterinszint (ÖK), HDL-koleszterinszint (HDLK), össztrigliceridszint (ÖT), tiobarbiturát reaktív anyag (TBARS) meghatározást végeztünk, kiszámítottuk a BMI-t és a szérum LDL-koleszterinszintet (LDLK). Elsődleges hipertóniát okozó betegség gyanúja esetén kardiológiai és endokrinológiai vizsgálatot végeztünk. A laboratóriumi vizsgálatokat a vesefunkció, vérkép és vérsejtszűnyedés ellenőrzése egészítette ki. A szemfenéki képet személyi számítógéppel összekötött fundus fotó alapján számszerűen is értékeltük.

Eredmények: A vizsgálati év elején az első csoportban 18 fiúnál és 19 lánynál, azaz 37 esetben, a második csoportban 17 fiúnál és 15 lánynál, azaz 32 esetben voltak kanyargós, illetve szűk artériák és tág vénák a szemfenéken. A szemfenéki eltérések gyakorisága mindkét csoportban hasonló volt. Az egyéves megfigyelési idő után az első csoportban 3 fiúnál és 5 lánynál (összesen 8 esetben) maradt meg a korábban észlelt szemfenéki eltérés, míg a második csoportban 14 fiúnál és 13 lánynál (összesen 27 esetben) találtuk meg az egy évvel korábban észlelt eltérést. A gyakoriság tekintetében a két csoport közötti eltérés szignifikáns ($p < 0,001$) lett. Nem találtunk jelentős különbséget a serdülők neme, életkora, családi anamnézise, illetve BMI-értéke alapján. Az egy év alatt a serdülők szisztolés vérnyomása, BMI, ÖK, ÖT, LDLK szintjei csökkentek, míg HDLK-szintjük nőtt. Ezen mindkét csoportban mérhető szignifikáns változások mértékében nem volt a két csoport között szignifikáns különbség. A plazma TBARS-szintek szignifikánsan csökkentek, a csökkenés az 1. csoportban jelentősebb volt, így a két csoport átlaga között szignifikáns különbség keletkezett.

Következtetés: A naponta rendszeresen végzett fokozott testmozgás elősegítette a magas szisztolés vérnyomásos serdülők szemfenéki képének kedvező változásait. Lehetséges, hogy a változások hátterében a szervezet antioxidáns kapacitásának változásait kell keressük.

Connection between alterations of retinal vessels and lifestyle modification in adolescents

Children and adolescents with hypertension were investigated to study of the effect of a one year long life modification treatment (everyday physical exercise with special diet) on the vessels of fundus of the eye. Laboratory and blood pressure measurements were done, too.

No statistically significant difference was found between girls and boys. We found narrow arteries and wider veins by funduscopy at the beginning and the end of the study. After one year most of the alterations disappeared, according to which the first grade retinopathy in adolescents may be reversible. Mean plasma TBARS level decreased.

Important purpose of the cardiovascular prevention is the life style modification included dietary changes and everyday physical exercises because of the lack of knowledge about exact cause of the essential hypertension.

The improvement of retinopathy may be connected with the decrease of free radicals as an effect of physical exercise.

Ophthalmologist observed retinopathy of children and adolescents have to offer a pediatric metabolic investigation in order to prevent the later cardiovascular problems.

KULCSSZAVAK serdülők, szemfenéki eltérés, fokozott mozgás

KEYWORDS adolescents, hypertensive retinopathy, physical exercise

Az utóbbi években számos közlemény jelent meg az érlelmeszesedés különböző rizikófaktorait gyermek- és serdülőkorban történő életmód-változtatással csökkentő megelőzési lehetőségekről (1, 2). Korábban életmód-változtatás lipid-peroxidáció egyik paramétereként ismert plazma tiobarbiturát reaktív anyagok (TBARS) szívinfarktust szenvedett szülők utódaiban észlelt fokozódását csökkentő hatásáról számoltunk be (11). A közlemények egy része elsősorban a diétával (8), más része elsősorban a fokozott mozgás jelentőségével foglalkozott (9). Mindkét faktor együttes hatásáról számoltunk be korábban (13). Az említett közlemények különböző ideig tartó, más és más programot megvalósító, különböző rizikófaktorokat befolyásoló beavatkozásokról számolnak be, így a kapott eredmények is különbözőek egymástól (10, 12, 14).

Az érlelmeszesedéssel kapcsolatos szív-érrendszeri betegségek egyik rizikófaktor a magas vérnyomás (19), amely serdülőkorban is észlelhető (3). Ebben az életkorban kezdődik legtöbbször az esszenciális hipertónia, míg a szekunder hipertónia elsősorban a fiatalabb gyermekkor jellemzi (5). A hipertónia egyik szervi következménye a szemfenéki erek elváltozása, amely már gyermek és serdülőkorban is megtalálható (6). A korai ér-elváltozások kedvező befolyásolásának lehetőségét is leírták (7). Jelen vizsgálatunk célja a serdülők rendszeres fokozott fizikai megterhelése által a szemfenéki erekre gyakorolt hatás megismerése volt a preventív gondozás során követhető eljárások tisztázása érdekében.

MÓDSZER

A szülők, illetve nagyszülők korai szív-érrendszeri betegségei (akut szívinfarktusz, agyvérzés, hipertónia stb.), illetve az iskolai és sportorvosi szűrések során talált magasabb vérnyomás és/vagy elhízás miatt a gyermekklinika zsíryanycsere ambulanciájára, kivizsgálásra küldött serdülőket vizsgál-

tuk. Közülük, a szekunder hipertóniasokat kizárva, az első vizsgálat során észlelt magas szisztolés vérnyomás miatt 223 serdült (111 fiút és 112 lányt) egy évig csökkent só-, zsír- és finomított cukortartalmú diétán tartottunk. A diéta részletes leírását korábban közöltük (6). A diéta betartását kéthavonta táplálkozástudományi szakemberrel beszéltek meg. Életkoruk 10–17 év, átlagéletkoruk 14,8 év volt. A vizsgálathoz mind a szülők, mind a serdülők tájékozott beleegyezését, mind a Semmelweis Egyetem Étikai Bizottságának engedélyét megkaptuk. A serdülők közül 55 fiú és 53 lány (összesen 108 személy) családjukkal megbeszélve vállalta, hogy minden nap legalább egy alkalommal rendszeres fizikai mozgást végeznek egy a lehetőségeikhez alkalmazkodó egyénileg megállapított terv alapján, amíg testük testszerte verejtékes lesz (1. csoport). Labdajáték, aerobik, tánc, futás, szertorna egyaránt szerepelt a tervezésben. Ezt a megterhelést 56 fiú és 59 lány (összesen 115 személy) különböző okokból nem vállalta, de a diétát ők is betartották (2. csoport).

A vizsgálat kezdetén a két csoportban található túlsúlyos, illetve a szív-érrendszeri betegség családi előfordulása miatt érkezett serdülők számát az 1. táblázat tartalmazza.

A vizsgálatok kezdetekor és végén meghatároztuk az antropometriai adatokat, beépített magasságmérő és hitelesített súlymérő segítségével. Fizikális gyermekgyógyászati vizsgálatot végeztünk. Néztük a vérképet, véresejtsüllyedést, vizeletet. Szekunder hipertónia gyanúja esetén részletes kardiológiai és endokrinológiai vizsgálat történt. A krónikus betegségben szenvedőket, illetve a szekunder

hipertóniasokat a további részvételeiből kizártuk. Mértük a vérnyomást Dynamap-készülékkel és 24 órás vérnyomás-monitorozást is végeztünk Meditech 004 készülék segítségével. A vércukorszint (VC) és szérum lipidszint (összcholesterin=ÖK, HDL-cholesterin=HDLK, össztriglicerid=ÖT) vizsgálatokat Hitachi automata segítségével, enzimmódszerekkel, a plazma TBARS-vizsgálatot fluorimetriás módszerrel (15) végeztük. A testtömegindexet (BMI) a szokásos módszerrel a súly és a hossz négyzetének hányadosából, az LDL-cholesterinszintet (LDLK) Friedewald alapján (16) számítottuk ki. A szemfenéki vizsgálatokat személyi számítógéppel összekötött fundus foto apparátus segítségével végeztük korábban már leírt módszer alapján (17).

Magas vérnyomásról beszéltünk, ha a vizsgált személyek vérnyomása a 24 órás vérnyomásmérés során legalább 10%-ban, illetve, ha az alkalmi mérések során legalább háromszor meghaladta a vérnyomás a kornak és magasságnak megfelelő 95 percentilis értéket (17).

A statisztikai számításokat a gyakorisági vizsgálatoknál χ^2 -próbaival, a beavatkozás hatásának mérésekor egy mintás „t” próba segítségével végeztük. A szignifikancia határát 5%-ban határoztuk meg.

EREDMÉNYEK

A szemfenéki eltérések (szűk, kanyargós artériák, tágabb vénák) gyakorisága az egyéves gondozás után az 1. csoportban szignifikánsan csökkent, míg a 2. csoportban gyakorlatilag változatlan maradt (2. táblázat, 1–2. ábra).

A szisztolés vérnyomás, az LDLK, ÖK, ÖT-szintek átlaga egy év után csökkent a HDLK, átlaga

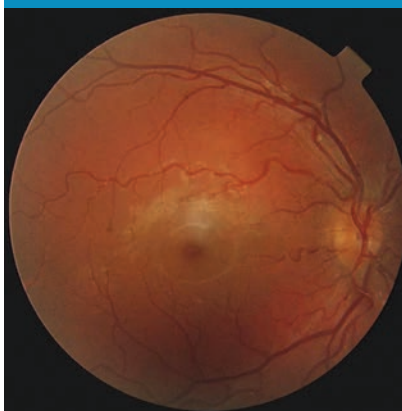1. táblázat: A családi veszélyeztetettség és a túlsúly előfordulása a vizsgálat kezdetén

Csoport	Egy rizikófaktor (serdülők száma)	Több rizikófaktor (serdülők száma)	BMI >97 percentilis (serdülők száma)
1	59	26	13
2	57	21	15

2. táblázat: A szemfenéki eltérést mutató serdülők száma a vizsgálat elején és a végén

Csoport	Fiúk		Lányok		Összes		Az eltérés valószínűsége
	Eleje	Vége	Eleje	Vége	Eleje	Vége	
1	18	3	19	5	37	8	$p < 0,001, \chi^2 = 7,32$
2	17	14	15	13	32	27	

1. ábra: Tágabb vénák, szűk, kanyargós artériák (serdülő szemfenéki képe a gondozás megkezdése előtt)



nőtt mindkét csoportban szignifikánsan. A változások mértéke a két csoportban nem különbözött. A plazma TBARS-átlagok szignifikánsan csökkentek. A csökkenés mértéke az 1. csoportban jelentősen nagyobb volt, így a két csoport átlaga a vizsgálat végén szignifikánsan különbözött egymástól (3. táblázat).

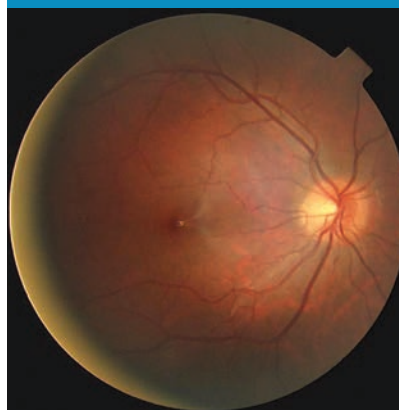Nem találtunk statisztikailag szignifikáns különbséget a szemfenéki változások gyakoriságában

a vizsgált személyek életkora, neme, családi anamnézise, és eredeti BMI-je szerint (4. táblázat).

MEGBESZÉLÉS

Mindkét csoport ellenőrzött diétát tartott egy éven át, amely mellett szénhidrát- és zsírsavcsere paramétereik, valamint szisztolés vérnyomásuk a szív-érrendszeri rizikó szempontjából mindkét csoportban hasonlóan, kedvezően változott. A szemfenéki kép kedvező változását azonban csak

2. ábra: Serdülő szemfenéki képe gondozás után



azoknál lehetett megfigyelni, akik napi rendszerességgel végeztek fokozott fizikai aktivitást. Érdekes, hogy ebben a csoportban lényegesen nagyobb mértékben csökkent a lipid-peroxidáció egyik paraméterének számított plazma TBARS-szint is. Ezek a tények arra utalhatnak, hogy a napi rendszerességgel végzett fokozott fizikai aktivitás segítheti a magasabb vérnyomás következményeként kialakult szervi eltérések javulását, amihez e fizikai tevékenység nélkül több mint egyéves idő szükséges. Elképzelhető, hogy a változás összefüggésben áll a szervezet oxigén stressz/antioxidánsok egyensúlyi helyzetével is. Megfontolást igényel tehát, hogy mikor szabad és mikor nem a megszokott sporttevékenységet, illetve egyéb fizikai aktivitást korlátozni magasabb szisztolés vérnyomás esetén. Ennek elhatározásában a szemfenéki vizsgálat a jövőben sokat segíthet.

A diéta kedvező hatását mindkét csoportban másokhoz hasonlóan (18, 19) mi is észleltük. Nem bizonyult az egy évig tartó diéta önmaga elégnek a szemfenéki kép befolyásolásához. Érdeemesnek tűnik a jövőben a diéta hatásának ellenőrzése más szervi elváltozásokkal kapcsolatban is.

Másokhoz hasonlóan a beavatkozások hatásosságában nem találtunk nemi különbséget (18). A családi anamnézis alapján sem volt különbség a serdülők reakciója

3. táblázat: A különböző paraméterek változásai a kísérleti év során

Paraméter	1. csoport			2. csoport		
	Gond. előtt	Gond. után	Stat. val.	Gond. előtt	Gond. után	Stat. Val.
Összkol (mmol/l)	5,2±0,7	4,1±0,6	$p < 0,01$	5,1±0,8	4,3±0,8	$p < 0,01$
HDL-kol (mmol/l)	1,0±0,3	1,5±0,3	$p < 0,01$	1,1±0,2	1,4±0,3	$p < 0,01$
LDL-kol (mmol/l)	3,9±1,0	2,6±1,0	$p < 0,001$	3,7±0,9	2,6±1,0	$p < 0,01$
Triglic (mmol/l)	1,5±0,3	1,1±0,3	$p < 0,05$	1,4±0,2	1,0±0,2	$p < 0,02$
É. vércukor (mmol/l)	4,8±1,0	4,7±0,9	$p > 0,5$	4,8±1,0	4,9±0,9	$p > 0,5$
TBARS (nmol/ml)	3,1±1,1	1,9±0,9*	$p < 0,01$	3,2±1,0	2,6±0,9*	$p < 0,05$
BMI (kg/m ²)	26,3±2,1	23,2±2,0	$p < 0,05$	25,8±2,3	23,5±2,1	$p < 0,02$
Szisztolés vny (Hgmm)	147±23	121±18	$p < 0,02$	143±18	125±21	$p < 0,01$
Diasztolés vny (Hgmm)	73±11	79±13	$p > 0,5$	75±12	75±14	$p > 0,5$

*= $p < 0,02$

4. táblázat: A szemfenéki eltérés gyakorisága életkor, nem, testtömeg és a családi anamnézis szerint a vizsgálat elején

Betegszám	Szemfenéki eltérés	Eltérés nélkül	p (a χ^2 próba alapján)
14,8 év alatt	30	73	
14,8 év felett	39	81	p>0,5
BMI>97 pc	9	19	
BMI<97 pc	59	136	0,2>p>0,1
Fiú	35	76	
Lány	34	78	p>0,5
Családi rizikó ismert	51	112	
Családi rizikó nem ismert	18	42	p>0,5

között, ami arra is utalhat, hogy a beavatkozás hatásosságát a különféle genetikai tényezők nem befolyásolják lényegesen, de valószínűbb, hogy annak a következménye, hogy a diétát vállaló családokban nemcsak a gyermek, hanem a család életformája is változott. Az elhízott serdülők aránya a vizsgálat kezdetén megfelelt annak, amit a különféle populációs vizsgálatok hazánkban leírtak (20). Nem kifejezetten elhízott populációt vizsgáltunk, ez lehet az oka

annak, hogy az eredeti BMI nem befolyásolta az eredményeket. A szemfenéki vizsgálatok minél objektívebb mérésére az utóbbi időben számos módszert leírtak (21, 22). A vizsgálatnál használt módszert a rövid vizsgálati idő (a serdülők minél rövidebb ideig tartó egy helyben ülése) és a jobb összehasonlíthatóság (lásd korábbi tanulmányaink) miatt választottuk. Magas szisztolés vérnyomás esetén érdemes szemészeti vizsgálatot végezni. Különösen ajánlott a

szemfenéki vizsgálat akkor, ha a hipertónia az inzulinrezisztencia szindróma részeként fordul elő. A szemtükörrel végzett vizsgálat során talált gyanú esetén érdemes a vizsgálatot objektívebb képet adó, ismétlést és a korábbi képpel történő összehasonlítást lehetővé tevő műszerrel megismételni, ami a beavatkozás hatásosságának mérésére is alkalmas ad. Amennyiben a szemész észlel fundus hypertonicusra utaló jeleket, szakintézetbe küldve a vizsgált személyt szükséges a megfelelő anyagcsere-vizsgálatok elvégzése különösen akkor, ha ezt a családi anamnézis is indokolja. Esszenciális hipertóniás serdülőknel a szemfenék vizsgálatokor tág vénákat, szűk, kifejezetten kanyargós artériákat láthatunk, mely elváltozások visszafordíthatók. A javulás gyógyszer nélkül, életmód-változtatással elérhető. A szemfenéki eltérések vonatkozásában a leghatékonyabbnak a mindennapos, rendszeres fizikai aktivitás bizonyult.

IRODALOM

- Hardin DS, Helbert JD, Bayden T, et al. Treatment of childhood syndrome X. *Pediatrics* 1997; 100: 1–4.
- Gidding SS, Dennison BA, Birch LL, et al. Dietary recommendation for children and adolescents. *Circulation* 2005; 112: 2061–2075.
- Voors AW, Webber LS, Frerichs RR, et al. Body height and body mass as determinants of basal blood pressure in children. The Bogalusa heart study. *Am J Epidemiol* 1977; 106: 101–108.
- Shear CL, Burke GL, Friedman DS, et al. The value of childhood blood pressure measurements and family history in predict in future blood pressure status: result from 8 years follow up in the Bogalusa Heart Study. *Pediatrics* 1986; 77: 862–869.
- Flynn J. Role of the ambulatory BP monitoring in the treatment of hypertension in children and adolescents. *Pediatric Nephrology* 2007; 22: 1401.
- Daniels SR, Lipman MJ, Miles J. The prevalence of retinal vascular abnormalities in children and adolescents with essential hypertension. *Am J Ophthalmol* 1991; 111: 205–208.
- Cakmaci S, Kadayifcilar S, Aydin P. Dramatic regression of hypertensive retinopathy following renal transplantation: case report. *Transpl Proc* 1998; 30: 788–789.
- Van Horn L, Obarzanek E, Friedman LA, et al. Children's adaptation to fat reduced diet. The dietary intervention study in children (DISC). *Pediatrics* 2005; 115: 1723–1733.
- Thomas AS, Greene LF, Ard JD, et al. Physical activity may facilitate diabetes prevention in adolescents. *Diabetes Care* 2009; 32: 9–13.
- Tuomilehto J, Lindstrom J, Eriksson J and Finnish prev. study group: Prevention of type 2 diabetes mellitus by changes of lifestyle among subjects with impaired glucose tolerance. *New England J Med* 2001; 344: 1343–1350.
- Szamosi T, Gara I, Venekei I, et al. Serum lipids, lipid peroxides and the care of children with high risk atherosclerotic family history. *Atherosclerosis* 1987; 68: 111–113.
- Jacobson MS, Tomopoulos S, Williams CL, et al. Normal growth in high-risk hyperlipemic children and adolescents with dietary intervention. *Prev Med* 1982; 27: 775–780.
- Szamosi A, Czinner A, Szamosi T, et al. Effect of diet and physical exercise treatment on insulin resistance syndrome of school-children. *J Am Coll Nutr* 2008; 27: 177–183.
- Szamosi T, Hacsek G, Szamosi A, et al. Different cholesterol fractions, LCAT activity and lipid peroxides in the serum of children whose parents had early coronary heart disease. *Clin Biochem* 1988; 21: 97–99.
- Yagi K. Assay for serum lipid peroxide level and its clinical significance. In: Yagi K editor: *Lipid peroxides in biology and medicine*. Acad Press NY; p. 223–242.
- Friedewald WT, Levy RT, Fredrickson GS. Estimation of the concentration of low-density lipoprotein cholesterol in plasma without use of preparative ultracentrifuge. *Clin Chem* 1972; 18: 499–502.
- Szamosi A, Karádi Z, Ecsedy M, et al. Magas szisztolés vérnyomású serdülők szemfenéki ereinek objektív vizsgálat hipertenzív retinopathia korai jeleinek kimutatására. *Szemészet* 2004; 141: 27–29.
- Környei V. A szekunder hipertónia felismerése és kezelése a fiatal felnőttkori szövődmények megelőzésére. In: Szamosi T, editor: *Prev. Paediatrica Budapest: Medicina*; 2005; p. 81–95.
- Berenson GS. Cardiovascular risk in early life: The Bogalusa Study Michigan: Upjohn Co, Kalamazoo, 1991; 53–64.
- Czinner A. Az elhízás európai és hazai gyakorisága. *Gyermekorvosi Továbbképzés* 2008; 7: 9–71.
- Barcsay Gy, Németh J. Retinal vessel analyser új módszer a szemfenéki erek kalibráltságainak non-invazív követésére. *Szemészet* 2001; 138: 143–147.
- Farkas Á. Hypertenzív szemkárosodások. In: Farsang Cs, editor: *A Hipertónia Kézikönyve*. Budapest: Medintel; p. 294–302.

LEVELEZÉSI CÍM

Dr. Szamosi Anna, 1085 Budapest, Mária u. 39.
E-mail: szamosi.anna@med.semmelweis-univ.hu

Enucleatio utáni volumenpótlás porotikus orbita implantátummal – Tíz év tapasztalatának összegzése

LUKÁTS OLGA¹, ANTUS ZSUZSANNA¹, TÓTH SZILVIA², SÜVEGES ILDIKÓ¹

¹Semmelweis Egyetem, Szemészeti Klinika, Budapest
(Igazgató: Prof. Dr. Németh János egyetemi tanár)

²Vas Megyei Markusovszky Kórház, Egyetemi Oktatókórház, Nonprofit Zrt.
Szemészeti Osztály, Szombathely (Osztályvezető főorvos: Dr. Bátor György)

Célkitűzés: Összefoglalni 2002 és 2012 között enucleatio után alkalmazott porotikus orbita-implantátummal végzett volumenpótlás tapasztalatait.

Anyag és módszer: 2002. február és 2012. február között 109 enucleált betegnél végeztünk volumenpótlást porotikus orbita-implantátummal. A betegek között 49 férfi és 60 nőbeteg volt. Huszonkét esetben choroidea malignus melanoma, két esetben gyermekkori retinoblastoma a két esetben microphthalmus, illetve microphthalmus ciszta a többi esetben krónikus gyulladás, sérülés vagy szemészeti műtétek után kialakult fájdalmas vak szem miatt történt az enucleatio. Volumenpótlást 27 esetben Alumínium-oxid (Bioceramic), 82 esetben szintetikus hidroxipatit (HA) implantátummal végeztük. Egy esetben 16 mm, 31 esetben 18 mm, 77 esetben 20 mm átmérőjű porotikus implantátumot használtunk. Kilenc esetben fertőzés miatt az implantátumot el kellett távolítani. Tizenkét esetben conjunctiva dehiscencia miatt kezeltük a betegeket. Nyolcvannyolc beteg posztoperatív szövődmény nélkül gyógyult, az esztétikai rehabilitációval elégedett.

Összefoglalás: Tíz év tapasztalata azt mutatta, hogy az enucleatio utáni volumenpótlás porotikus implantátummal kevés súlyos posztoperatív komplikációval járó beavatkozás. Megelőzi a postenucleatios szindróma kialakulását, és a betegeknek megfelelő esztétikai rehabilitációt biztosít.

Volume replacement with porotic orbital implants after enucleation – Ten years experiences

Aim: Of this article to evaluate our ten year experiences of orbital volume replacement after enucleation with porotic orbital implant.

Material and methods: Between February 2002 and 2012 porotic orbital implant was inserted in 109 patients. Among the patients were 49 men and 60 women. Enucleation was made in 22 cases because of introcular malignant melanoma, in 2 cases retinoblastoma, in 2 cases microphthalmos and microphthalmos cysta, in other cases painful blind eyes. Volume replacement was made in 27 cases with aluminium oxide, and in 82 cases with synthetic hydroxyapatit implant. Implant size was in one case 16 mm, in 31 cases 18 mm and in 77 cases 20 mm. In nine cases because of severe inflammation and conjunctival dehiscence the implant must to be removed. In 12 cases conjunctival dehiscence was noticed. Most of the patients there was no postoperative complication and they were satisfied with their esthetical rehabilitation.

Summary: Our ten year experience showed that volume replacement with porotic orbital implant had only few postoperativ complications. It can prevent the postenucleation socket syndrome and provide for good esthetic rehabilitation of the patients.

KULCSSZAVAK enucleatio, porotikus orbita-implantátum, orbita-volumenpótlás

KEYWORDS enucleation, porotic orbital implant, orbita volume replacement

BEVEZETÉS

A XIX. század közepén, amikor az enucleatio kíméletesebb technikáját kidolgozták már, felmerült az igény a bulbus eltávolítása után kialakult volumenhiány pótlására. Az első próbálkozások nem jártak sikerrel az implantátumok kilökődtek, fertőzések alakultak ki. Áttörést jelentett, hogy a XX. század nyolcvanas éveinek végén az FDA engedélyezte az első porotikus orbita-implantátum alkalmazását emberben. Azóta a porotikus implantátumok széles körben elterjedtek a világon. Klinikánkon 2002 februárjában alkalmaztunk először porotikus orbita-implantátumot enucleatio utáni volumenpótlásra. Első eredményeinkről már beszámoltunk (16).

Az elmúlt tíz év során kétféle porotikus implantátumot használhattunk műtéteink során, a szintetikus hidroxipapatitot és az alumínium-oxidot. Közleményünkben ezzel a két típusú implantátummal szerzett tapasztalatainkat foglaljuk össze.

ANYAG ÉS MÓDSZER

2002 februárja és 2012 februárja között 109 esetben ültettünk be orbita-implantátumot enucleatio utáni volumenpótlás céljából. Egy esetben 16 mm, 31 esetben 18 mm a többi esetben 20 mm átmérőjű implantátumot használtunk. Az implantátum méretét sterilizhető fémből készült mérőeszközzel határoztuk meg. A nyeles gömb alakú (általában először 20 mm átmérőjű) mérőeszközt a bulbus kiemelése és vérzéscsillapítás után az orbita üregébe helyeztük. Ha megfelelő volt a méret, akkor bontottuk ki a mérőeszközzel megegyező átmérőjű steril implantátumot és helyeztük az orbita üregébe. Ha az átmérő nagynak bizonyult, akkor a kisebb 18 mm átmérőjű implantátumot használtuk (a 16 mm átmérőjű implantátumot csak első betegünknel egy hatéves microphthalmus ciszta miatt enucleált gyermeknél használtuk). Két típusú porotikus implantátumot volt alkalmunk használni: szintetikus hidroxipapatit implantátumot 82 esetben és alumínium-oxid implantátumot 27 esetben. Az orbita üregbe helyezett po-

1. ábra: Vicryl hálóval bevont hidroxipapatit implantátum képe



rotikus implantátumok mindegyike polyglactin (Vicryl) hálóval volt bevonva. Ehhez a hálóhoz lehetett a műtét során megőrzött egyenes szemizmokat illeszteni, ami biztosította a kötőhártyaszák és a protézis jó mozgóképességét (1. ábra).

Másodlagos beültetést 27 esetben végeztünk a többi primer implantáció volt, tehát a műtéttel egy időben történt. A betegek átlagéletkora 40,5 év volt (legfiatalabb 6, a legidősebb beteg 85 éves volt az implantáció idejében). Az enucleatio két esetben gyermekkori retinoblastoma, két esetben microphthalmus és microphthalmus ciszta, 22 esetben intraocularis choroidea melanoma a többi esetben előző műtétek, vagy sérülések valamint glaukóma miatt kialakult fájdalmas vak szem miatt történt. A 109 betegből 49 férfi és 60 nő volt.

A betegek követése a klinikai tünetek alapján történt – ha panaszmentes volt első évben háromhavonta, második évben félévente a

következő években évente egyszer kértük vissza kontrollvizsgálat céljából.

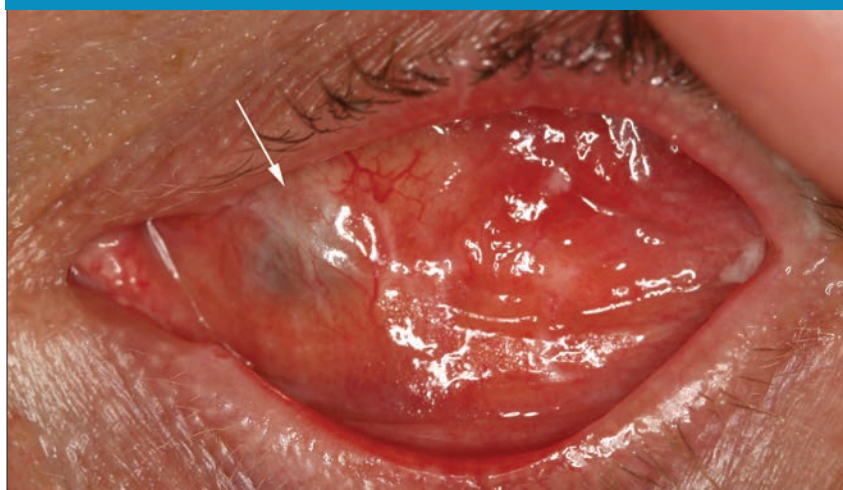EREDMÉNYEK

Egy kivétellel minden implantátumot kapott betegnél sikerült műszem viselésére alkalmas kötőhártyaszákot kialakítani.

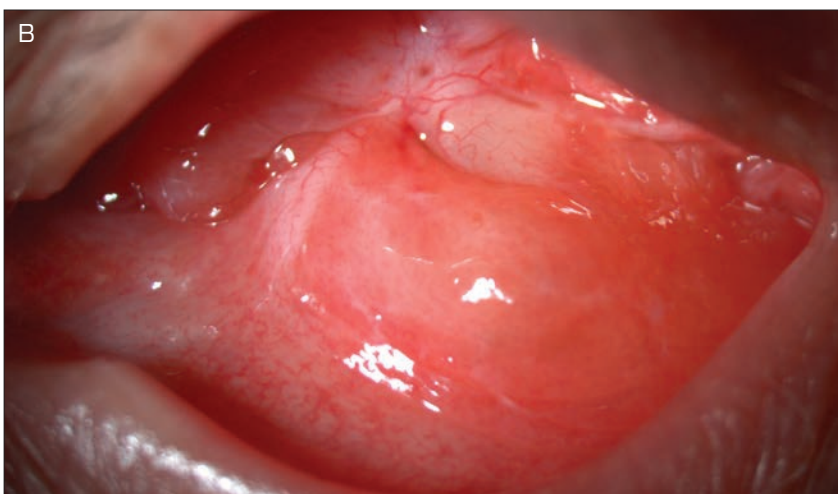
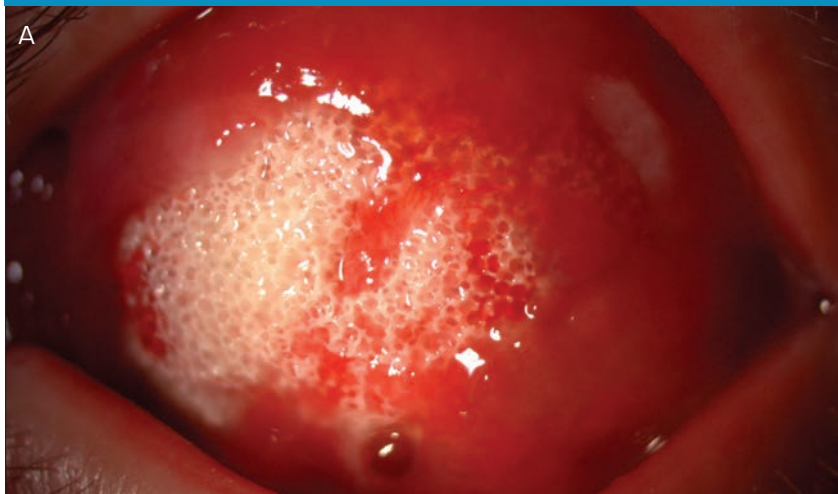
Súlyos szövődmenyes felszíni gyuladás és conjunctiva-elégtelenség miatt kilenc esetben kellett az implantátumot eltávolítani (három esetben primer conjunctiva-elégtelenség, négy esetben késői conjunctiva-elégtelenség, egy esetben előzőleg nem diagnosztizált bőrgomba miatt gombás fertőzés alakult ki, egy esetben az orbita szabálytalan fejlődése miatt rosszul hegesedett rossz helyzetben álló implantátum kivétel történt). Minden esetben, amikor az implantátumot kivenni kényszerültük a szemhéjak alá 20 mm átmérőjű szilikongolyót helyeztünk, és a szemhéjszéleket egymással összeöltöttük. A szemhéj összeöltő varratot csak három hónap múlva távolítottuk el – a maradék conjunctivából a sima felszíni szilikongolyó mentén minden esetben kialakult egy olyan kötőhártyaszák, mely a protézist jól tartotta (3. a, b ábra).

Két esztétikai probléma alakult ki a következményes enophthalmus és a protézis csökkent amplitúdójú mozgóképessége. Négy betegnél az enophthalmus korrekciója céljából három hónappal az implantátum

2. ábra: Nyíl mutatja az implantátum és a conjunctiva között kialakult cisztát



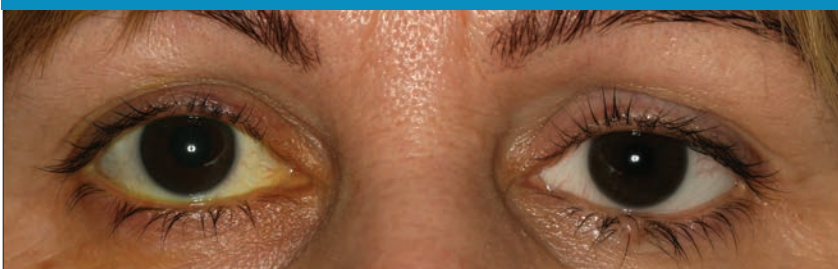3. A ábra: Nagyméretű, konzervatív kezelésre nem gyógyuló conjunctiva-hiány – Az implantátum elülső felszíne szabadon látható. B ábra: Az implantátum eltávolítása után kialakult zárt protézis viselésére alkalmas kötőhártyaszák



eltávolítása után dermo-fat graft implantációt végeztünk. Négy beteg nem szeretett volna újabb műtétet, elégedett volt az elért eredménnyel. Egy betegnél olyan hegesedés alakult ki hogy csak ekto-protézissal lehet az esztétikai rehabilitációt helyreállítani.

Három esetben kellett implantációs ciszta miatt műtétet végezni – két esetben szekunder implantáció egy esetben primer beültetés után alakult ki a subconjunctivalis ciszta. Két esetben a cisztát véglegesen el lehetett távolítani egy esetben háromszor kellett a kiújult ciszta

4. ábra: Tökéletes esztétikai rehabilitáció – A beteg bal oldalon visel műszemet



miatt műtétet végezni (2. ábra). Az irodalomban olvasható, hogy TCA-injekció alkalmazásával is lehet a cisztákat kezelni, de nagyon fontos az adagolás, mert szöveti nekrozis alakulhat ki a kezelés során (19). Három esetünkben mi a sebészi eltávolítás mellett döntöttünk.

Leggyakoribb szövődmény a váladékozás volt – ennek hátterében sokszor a műanyag protézis hatására kialakult óriás papillaris conjunctivitis állt.

Tizenöt esetben kellett kisebb nagyobb conjunctiva-hiány miatt kezelni a betegeket, ezek közül kilenc betegnél az implantátum eltávolításra került, két esetben fascia lata és conjunctiva lebenyfedéssel lehetett megoldani a sima felszín kialakítását, a többi esetben obszerváció mellett a conjunctiva hiatus spontán záródott. A conjunctiva-hiány egyik klinikai tünete pyogen granuloma megjelenése volt az implantátum felszínén amely a szabadon maradt egyenetlen kristályos implantátummal szemben kialakult idegentest-reakció miatt alakult ki. Négy esetben szekunder implantáció után az alsó áthajlás mélyítése történt, mert a protézis alsó széle nem illeszkedett megfelelően.

Összességében a 109 esetből 21-ben tapasztaltunk enyhébb vagy súlyosabb szövődményt.

Nyolcvannyalc betegnél minden utólagos beavatkozás nélkül a rendszeres kontroll során megállapíthatuk, hogy a protézis jól illeszkedik, a kötőhártyaszák békés, zárt, mozgása és ezzel együtt a műszem mozgása is megfelelő (4. ábra).

MEGBESZÉLÉS

Az enucleatio műtete eredetileg nagyon durva beavatkozás volt. A későbbiekben mivel sajnos a műtetre szükség volt a különböző intra-ocularis daganatok és fájdalmas vak szemek gyógyítása céljából, kialakult a finomabb szemeltávolítás beavatkozási módja, amit lényegében mai napig is a XIX. században leírtak szerint végzünk (18).

Ha lehetőség van, akkor enucleatio helyett evisceratio elvégzése javasolt valamilyen szilikon HA vagy dermo-fat graft intrasclerális alkalmazásá-

val. Ez a műtét az orbita mélyebb szöveteit nem érinti, vaszkularizáltságát érintetlenül hagyja, a szemizmok megmaradnak eredeti helyükön, és ha a sclera-zsákot kitöltjük, a megfelelő esztétikai eredményt is biztosítjuk a betegnek (28). A bulbus eltávolítása az orbita-üregből nagy lágyrész-hiányt hagy maga után. Szintén a XIX. században már felmerült a gondolat, hogy ezt a hiányt pótolni szükséges a beteg rehabilitációja céljából. A pótlásra használt első anyag egy üreges üveggolyó volt, majd használtak csontot, aranyat, ezüstöt, porcot, selymet, gyapjút, titániumot, szilikont, műanyagból készült kerek tömör implantátumot. Eleinte a gyulladós szövődmény későbbiekben az implantátum migrációja okozott problémát, amely a beültetett anyagok elvesztéséhez vezetett. Későbbiekben kifejlesztették az intergált vagy kvázi integrált implantátumokat (Allen, Iowa, Universal), amelyek már az izmokat a különböző alakú és irreguláris felszínnel rendelkező implantátumokhoz rögzítik azok jobb mozgóképességét biztosítva (17, 24). Az igazi nagy előrelépés az integrált implantátumok terén a XX. század nyolcvanas éveiben a porotikus implantátumok felfedezése volt. A porotikus implantátumok többszörös egymással összeköttetésben álló járatokat tartalmaznak, amelyekbe az orbita szövetéből a pórusokon keresztül fibrovaszkuláris szövet nő az implantátumba és ezzel megakadályozza az implantátum migrációját és elősegíti a jó beilleszkedését a környező szövetekbe (3, 4, 5, 6, 7, 25). Állatkísérletekben igazolták, hogy a fibrovaszkuláris szövet már négy héttel az implantáció után észlelhető és megfelelő esetben 3-6 hónap alatt teljesen kitölti az implantátumot. Az implantátum vaszkularizáltságának mértékét MRI vagy szcintigráfiai vizsgálatokkal ellenőrizték (15, 21). Jelenleg négy típusú porotikus implantátumot használnak világszerte. Az elsőnek kifejlesztett természetes HA-implantátumot, amelyet A. Perry a Porites genus-ba tartozó tengeri korall meszes vázából fej-

lesztett ki. Megfelelő hidrotermális változások folytán kalcium-karbonáttól kalcium-foszfátot alakítottak ki (Bio Eye Integrated Orbital Implants, USA). A természetes HA-implantátum felépítése hasonlít a szervezet nagy csöves csontjainak spongiozájához, ezért a szervezet saját anyagaként fogadja be (22).

Ha ezt az anyagot csontba ültetjük, akkor új csont növekedését indukálja, ha lágyrész közé ültetik, akkor fibrovaszkuláris szövet képződését indukálja. A beültetett HA-implantátum körül nem alakul ki kötőszövetes tok, mint azt megfigyelték a szilikon vagy PMMA-implantátumok egyes eseteiben. A HA-implantátum kemény egyenetlen felszínű, ezért az izmok rögzítéséhez mindenképpen szükséges hogy azt valamilyen anyaggal befedjük. Eleinte donor sclerát használtak. A négy egyenes szemizom illesztéséhez kis ablakokat vágtak ki a sclerából és egy részt a hátsó pólusról, hogy a fibrovaszkuláris szövet benövése akadálytalan legyen. Mivel sok helyen nem engedélyezett a donor sclera használata többféle anyaggal is próbálkoztak: fascia latával, pericardiummal, m. temporalis fasciával, m. rectus abdominis fasciával. Az Európában jelenleg kapható implantátumok nagy része polyglactyn (Vicryl) hálóval bevont, amely szintén lyukacsos és nem gátolja a fibrovaszkuláris anyag implantátumba való benövését és megvalósítható a külső szemizmok implantátumhoz való rögzítése is (9, 12).

Megakadályozandó a tengeri korallállomány pusztítását a francia FCI (Issy-Les-Moulineaux, Franciaország) cég kifejlesztette a szintetikus HA-implantátumot, amelyet fedetlenül és Vicryl hálóval bevonva árul (11).

Kifejlesztették még a bovin HA-implantátumot is, de ez nem terjedt el széles körben, mert a többiekhez képest sokkal törékenyebb volt és főleg az Egyesült Államokban ahol az implantátumot fél évvel a beültetése után megfúrják, és egy csapot helyeznek a fúrt üregbe majd a műszemet ennek megfelelően alakítják ki nagyon fontos hogy az anyag tömött legyen és ne törjön el (23).

A kilencvenes évek elején fejlesztették ki és kezdték forgalmazni a porotikus polietilén-implantátumot Medpor néven (Porex Surgical Inc., Newnan, GA). Ezt az implantátumot magas denzitású polietilén porból alakították ki. Ez az anyag jobban formálható, akár a műtét alatt is igény szerint változtatható alakja, a szemizmokat közvetlenül az implantátumhoz lehet rögzíteni, mert nem olyan kemény, mint a HA (1).

A legújabb porotikus implantátum az alumínium-oxid (Bioceramic). Ezt az anyagot már régen használták a fogászatban és az ortopéd sebészetben. Könnyű dolgozni vele, bioinert, erős, beültetve kismértékű szövetreakcióval gyógyul. Szintén az FCI forgalmazza (10, 14).

Az szintetikus HA, a porotikus polietilén és az alumínium-oxid hasonló tulajdonságokkal rendelkezik, mint a természetes HA, de áruk sokkal alacsonyabb.

Az implantátumok pórus nagysága nagyon fontos a fibrovaszkuláris szövet implantátumba való növekedése miatt. A természetes HA 300-700, a porotikus polietilén 100-500, a szintetikus HA 300-500, az alumínium-oxid 500 mikronos pórus nagysággal rendelkezik. Mind a négy implantátum rendelkezik azal a pórusnagysággal, amely lehetővé teszi a fibrovaszkuláris szövet megfelelő intenzitású növekedését. A megfelelő posztoperatív eredmény szempontjából fontos az orbita-implantátum nagysága is. A bulbus eltávolítása 7 ml orbita lágyszövet-hiányt hagy maga után. Átlagosan az irodalmi adatok alapján legtöbbször a 18, 20 és 22 mm átmérőjű implantátumokat használják. A 22 mm-nél nagyobb implantátumoknál már nehéz a sebzés és többször léphet fel conjunctivaelégtelenség. Ha viszont túl kicsi a beültetett implantátum, akkor nem tudjuk biztosítani a beteg megfelelő esztétikai rehabilitációját.

A porotikus implantátumok leggyakoribb szövődménye, amelyet saját anyagunkban is tapasztaltunk a conjunctiva folytonossági hiány kialakulása az implantátum felszínén. Ennek lehet oka primer varratelégtelenség. A későbbiekben kialakult

conjunctiva hiatust legtöbbször a nem megfelelően kialakított protézis viselése okozhatja. Kisebb conjunctiva-hiányok spontán gyógyulhatnak, a nagyobbakat be kell fedni valamilyen anyaggal, amely lehet donor sclera, fascia lata, liofilizált dura, vagy az áthajlásból vett saját conjunctiva lebeny is (2, 8, 26).

Az eltávolításra került hidroxipapatit implantátumok vizsgálatánál megállapították, hogy az elhúzódnó conjunctiva-fedetlenség okozta infekció vezet az implantátum befertőződéséhez és eltávolításához. Infekcióra utalhat az elhúzódnó conjunctiva-hiány, pyogen granuloma kialakulása (13, 20).

KÖVETKEZTETÉSEK

A magyar közlemények között Szabó Zoltán 1975-ben perlonrost orbita-implantátummal szerzett tapasztalatairól számol be (27).

Klinikánkon 2002-ben történt az első porotikus implantátum beültetése. Első tapasztalatainkról már beszámoltunk, most egy hosszabb tízéves követési idő eredményeit foglaltuk össze.

Az ideális orbita-implantátumot könnyű az orbita-üregbe helyezni, a szervezet jól tolerálja, nem migrál, nem lökődik ki, nem fertőződik be, nem okoz conjunctiva-irritációt és megfelelő ára van. Az általunk alkalmazott kétféle porotikus im-

plantátum az eddigi tapasztalataink alapján megfelel az ideális implantátumok követelményeinek. 109 beteg közül 88-nál szövődésmenyes volt a posztoperatív követési idő. Ezek a betegek az esztétikai eredménnyel elégedettek.

Súlyos szövődmény, amely miatt az implantátumot el kellett távolítani kilenc esetben jelentkezett és néhány beteget kisebb nagyobb kötőhártya-hiány miatt kellett kezelni.

Terveink között szerepel ennek a kétféle implantátumnak a további használata és szeretnénk a Medpor orbita-implantátumot is kipróbálni klinikai gyakorlatunkban.

IRODALOM

1. Blaydon SM, Shepler TR, Neuhaus RW, et al. he Porous Polyethylene (Medpor) Spherical Orbital Implant. *Ophthal Plast Reconstr Surg* 2003; 19: 364–371.
2. Buettner H, Bartley GB. Tissue Breakdown and Exposure Assotiated With Orbita Hydroxyapatite Implants. *Am J Ophthalmol* 1992; 113: 669–673.
3. Cepela M, Teske S. Orbital Implant Current Opinion in *Ophthalmology* 1996; 7: 38–42.
4. Chalasini R, Poole-Warren L, Conway RM, et al. Porous Orbital Implants in Enucleation A Systematic Review. *Surv Ophthalmol* 2007; 52: 145–155.
5. Christmas NJ, Gondon CD, Murray TG, et al. Intraorbital Implants After Enucleation an Their Complications a 10-Year Review. *Arch Ophthalmol* 1998; 116: 1199–1203.
6. Custer PL. Enucleation: Past, Present and Future. *Ophthal Plast Reconstr Surg* 2000; 16: 316–321.
7. Custer PL, Kennedy RH, Woog JJ, et al. Orbital Implants in Enucleation Surgery. *Ophthalmology* 2003; 110: 2054–2061.
8. Custer PL, Trinkaus KM. Porous Implant Exposure: Incidence, Management, and Morbidity. *Ophthal Plast Reconstr Surg* 2007; 23: 1–7.
9. Jordan DR, Klapper SR. Wrapping Hydroxyapatite Implants. *Ophtal Surg Lasers* 1999; 30: 403–407.
10. Jordan DR, Mawn LA, Brownstein S, et al. The Bioceramic Orbital Implant: A New generation of Porous Implants. *Ophthal Plast Reconstr Surg* 2000; 16: 347–355.
11. Jordan DR, Bawazeer A. Experience with 120 Sythetic Hydroxyapatite Implants (FCI3). *Ophthal Plast Reconstr Surg* 2001; 17: 184–190.
12. Jordan DR, Klapper SR, Gilberg SM. The use of vicryl mesh in 200 porous orbital implants: a technique with few exposures. *Ophthal Plast Reconstr Surg* 2003; 19: 53–61.
13. Jordan DR, Brownstein S, Faraji H. Clinicopathologic Analysis of 15 Explanted Hydroxyapatite Implants. *Ophthal Plast Reconstr Surg* 2004; 20: 285–290.
14. Jordan DR, Klapper SR, Gilberg SM, et al. The Bioceramic Implant: Evaluation of Implant Exposures in 419 Implants. *Ophthal Plast Reconstr Surg* 2010; 26: 80–82.
15. Klapper SR, Jordan DR, Punja K, et al. Hydroxyapatite Implant Wrapping Materials: Analysis of Fibrovascular Ingrowth in an Animal Model. *Ophtal Plast Reconstr Surg* 2000; 16: 278–285.
16. Lukáts O, Maka E, Túri É, et al. Első tapasztalataink Vicryl hálóval bevont hydroxiapatit orbita implantátummal. *Szemészet* 2004; 141: 467–470.
17. Meyer DR. Alloplastic materials for orbital surgery. *Curr Opin Ophthal* 1995; 6: 43–52.
18. Moshfeghi DM, Moshfeghi AA, Finger PT. Enucleation. *Surv Ophthal* 2000; 44: 277–301.
19. Owji N, Aslani A. Conjunctival cysts of the Orbit After Enucleation: The Use of Trichloroacetic Acid *Ophthal Plast Reconstr Surg* 2005; 21: 264–266.
20. Owji N, Sadeghipour A, Salour H, et al. Pyogenic Granuloma as a Presenting Sign of Hydroxyapatite Orbital Implant Exposure: A Clinicopathologic Study *Ophtal Plast Reconstr Surg* 2006; 22: 467–471.
21. Park SW, Seol HY, Hong SJ, et al. Magnetic resonance evaluation of fibrovascular ingrowth into porous polyethilen orbital implant. *J Clin Imag* 2003; 27: 377–381.
22. Perry AC. Advances in Enucleation. *Ophthal Clin North Am* 1991; 4: 173–182.
23. Perry JD, Goldberg RA, McCann JD, et al. Hydroxyapatite Orbital Implant A preliminary Report. *Ophthal Plast Reconstr Surg* 2002; 18: 268–274.
24. Sami D, Young S, Petersen R. Perspective on Orbital Enucleation Implants. *Surv Ophthalmol* 2007; 52: 244–265.
25. Shields CL, Shields JA, De Potter P. Hydroxyapatite Orbital Implant After Enucleation. *Arch Ophthalmol* 1992; 110: 333–338.
26. Shields C.L., Shields J.A., De Porter P, Singh A.D.: Problems with the hydroxyapazite orbital implant: experience with 250 consecutive cases. *Br J Ophthalmol* 1994; 78: 702–706.
27. Szabó Z. Tapasztalataink perlonrost implantátummal. *Szemészet* 1975; 112: 218–222.
28. Viswanathan P, Sagoo M S, Olver J M. UK national survey of enucleation, evisceration and orbital implant trends. *Br J Ophthalmol* 2007; 91: 616–619.

Esophoria, hypermetropia és chorioidea redők háttérében primer opticus hüvely meningocele

SZIGETI ANDREA¹, BODROGI LÁSZLÓ², FODOR MAGDOLNA¹

¹Semmelweis Egyetem, Szemészeti Klinika, Budapest
(Igazgató: Prof. Dr. Németh János egyetemi tanár)

²Euromedic Diagnostic Magyarország Kft., Dózsa György úti telep, Budapest

Célkitűzés: Egy eset kapcsán áttekinteni a primer opticus hüvely meningocele kórképet.

Esetismertetés: 33 éves férfi beteg anamnézisében 4 éve fennálló szemfáradásos, fejfájásos panaszok szerepeltek. Legjobb korrigált látóélessége hypermetrop korrekcióban jobb szemén (+2,5 Dsph +0,5 Dcyl 90°) 1,0, bal szemén (+3,75 Dsph) 0,9 volt. Mindkét szemén a szemmozgások szabadok voltak, takarásos teszttel és prizmasorral 33 cm-re és 5 m-re fixáltatás során +10° esophoriát mértünk. Fundus vizsgálat során jobb szemén ép fundust, bal szemén ép látóidegfőt, a papilla és a macula között chorioidea redőket láttunk. VEP-vizsgálat normál amplitúdójú és látenciájú P100 hullámokat mutatott. Orbita MR-vizsgálat során mindkét bulbus mögött 7 mm-es sávban az opticushüvely liquordenz, T2-felvételen hiperdenz kiszélesedését írták le normális vastagságú látóidegek mellett. Orbita, illetve intracraniális neoplasmára, gyulladásra utalás nem volt látható. Az elváltozást primer opticus hüvely meningocelenek valószínűsítjük, a beteget 1,5 éve obszerváljuk, állapota változatlan.

Megbeszélés: A primer opticus hüvely meningocele egy ismeretlen etiológiájú rendkívül ritka kórkép, amelyre jellemző a látóideg hüvelyének liquordenz kiszélesedése. Leggyakoribb tünete a hypermetropizálódás, chorioidea redők, retroorbitalis fájdalom, súlyosabb esetben a látóidegfő károsodásával járó funkciócsökkenések. Diagnózisában az MR-nek kitüntetett szerepe van.

Esophoria, aquired hyperopia with choroidal folds – Optic nerve sheat meningocele

Purpose: To review the optic nerve sheath meningocele.

Case-riport: 33-year-old man with a 4-year history of headache and eye pain was referred to our institute. His past medical history was negative. His best corrected visual acuity was 1.0 in the right eye and 0.9 in the left with hyperopic correction (o.d.: +2.5 dsph +0.5 Dcyl 90°, o.sin.: +3.75 dsph). Dilated funduscopy revealed choroidal folds above the nerve extending into the macula. There was no disc swelling. The right eye showed no vitreoretinal abnormalities. Visual evoked responses revealed no evidence of pathway delay. On orbital axial MRI images, bilateral optic nerve sheath dilatation and enlargement was identified as containing a CSF-intensity lesion that was hyperintense on T2-weighted images. The optic nerves were normal and there was no evidence of tumour or inflammation in the brain and orbit. We regard this pathology and observe the patient as a case of bilateral optic nerve sheath meningocele.

Discussion: Optic nerve sheath meningocele is a rare condition describing a "tubular-cystic" enlargement and liquor-dense dilation of primarily the perineural subarachnoid space of the optic nerve. Ocular examination may show choroidal folds, hypermetropic shift, retroorbital pain. MRI plays a prominent role in diagnosis..

KULCSSZAVAK

opticus hüvely meningocele, hypermetropizálódás, chorioidea redők

KEYWORDS

optic nerve sheath meningocele, acquired hyperopia, choroidal folds

BEVEZETÉS

Az opticus hüvely meningocele (ONSM) egy ismeretlen etiológiájú rendkívül ritka kórkép, amelyre jellemző a periopticus subarachnoideális tér liquordenz „tubularis-cisztikus” kiszélesedése a mágneses rezonancia (MR) felvételen (6, 21). Primer ONSM esetén nem találunk a betegség hátterében gyulladással elváltozást, intraorbitális vagy intracranialis térfoglalást, illetve a cranio-orbitális átmenetben abnormalitást.

A nemzetközi irodalomban eddig körülbelül 35 esetet írtak le (3, 6, 10, 16–19, 21, 22, 24, 25, 27). Leggyakoribb társuló panaszok és tünetek a kórképben: retrobulbáris lokalizációjú fájdalom, fejfájás, hypermetropizálódás, asthenopiás panaszok, chorioidea redők, valamint a látóideg kompressziójából fakadó károsodások: látóélesség-csökkenés, látótér defektusok, színlátászavar (19, 21).

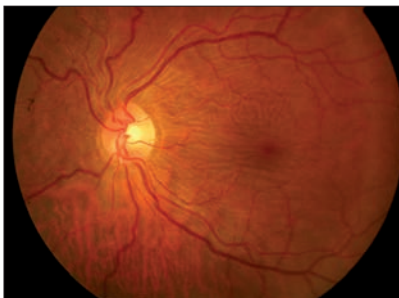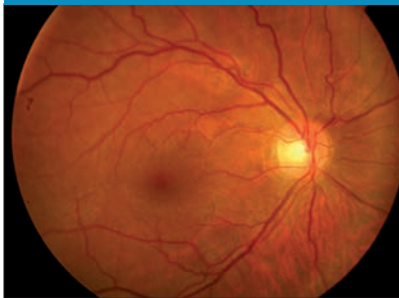
Magyar közleményt a kórképpel kapcsolatban nem találtunk, célkitűzésünk volt egy esetbemutató kapcsán áttekinteni a primer ONSM betegséget.

ESETISMERTETÉS

33 éves férfi beteg 4 éve fennálló szemfáradásos, retroorbitális és fejfájásos panaszokkal jelentkezett klinikánkon. Megelőző szemészeti és általános anamnézisében említésre méltó nem szerepel. Legjobb korrigált látóélessége hypermetrop korrekcióban jobb szemben 1,0, bal szemben 0,9 volt. 0,5%-os cyclopentolat 3-szori cseppentését követően jobb szemben +2,5 Dsph +0,5 cyl 90°, bal szemben +3,75 Dsph hypermetropiát mértünk, amelyet a beteg korrekcióként el is fogadott. Mindkét szemben a szemmozgások szabadok voltak, takarásos teszttel és prizmasorral 33 cm-re és 5 m-re fixáltatás során +10° esophoriát mutattunk ki.

Réslámpával az elülső szegmentumban kóros eltérést nem találtunk, a tenzió mindkét szemben normális tartományban (15/14 Hgmm) volt. A direkt és az indirekt pupillareakciókban nem volt kóros eltérés, a pupilla akkomodációra és konvergenciára is jól szűkült. Pupillatágításban jobb szemben ép fundust, bal szemben ép látóidegfőt, a

1. ábra: Jobb szem fundusképe ép, bal szemben a papilla és a macula között chorioidea-redők láthatók



papilla és a macula között chorioidea redőket láttunk (1. ábra).

Macula optikai koherencia tomográfia (m-OCT) felvételeken bal oldalon láthatóak a finoman hullámzó chorioideális redők, a retina szerkezete mindkét oldalon megtartott, a fovea-vastagság (FT) és a maculatérfogot (TMV) értékek normális tartományban voltak (FT: 201/211 micron, TMV: 7,07/7,03 mm³) (2. ábra), a papilla OCT és a peripapillaris idegrost-felvételeken (RNFL) sem volt kóros eltérés, illetve papillaödémára utaló jel (RNFL: 102,02/110,78 micron). Mindkét szemben jó színlátást, jó CFF-értékeket, megtartott ép látótérket (Octopus au-

tomata periméter) találtunk, a VEP-vizsgálat normál amplitúdójú és latenciájú P100-hullámokat mutatott. A bulbus hosszát jobb szemben 22,73, bal szemben 22,37 mm-nek mértük optikai módszerrel. (LenStar LS 900, Haag-Streit International, Koeniz, Switzerland) Az ultrahangos B-scan vizsgálat mindkét szemben a bulbus mögött (od. 6,3×7,0 mm, o.sin. 6,5×7,0 mm húrátmérőjű) hiporeflektív bennéű „ciszta szerű” képletet ábrázolt a hátsó pólus ellaposodásával, a látóidegek és a bulbusfal normális vastagságú volt (3. ábra).

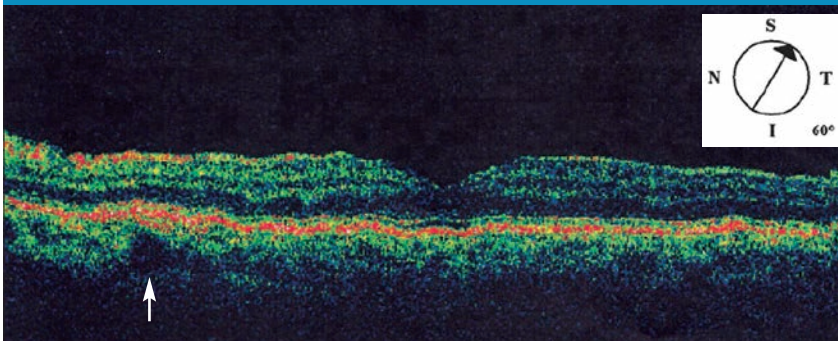
Orbita MR-vizsgálat során mindkét bulbus mögött 7 mm-es sávban az opticushüvely liquordenz, T2-felvételeken hiperdenz kiszélesedését írták le, normális vastagságú látóidegek mellett (4–5. ábra). Orbita, illetve intracranialis neoplasmára, gyulladásra utaló eltérés nem volt látható. A rutin laboratóriumi vizsgálatok kóros eltérést nem mutattak, a pajzsmirigyhormonok normál tartományban voltak, az autoimmun vizsgálatok szintén negatív eredménnyel zárultak.

Fentiek alapján az elváltozást az opticus hüvely meningocelejének valószínűsítettük, a beteg latens hypermetrop korrekcióját felírtuk, amellyel asthenopiás panaszai enyhültek, az elmúlt 18 hónapban obszerváltuk, állapota progressziót nem mutatott.

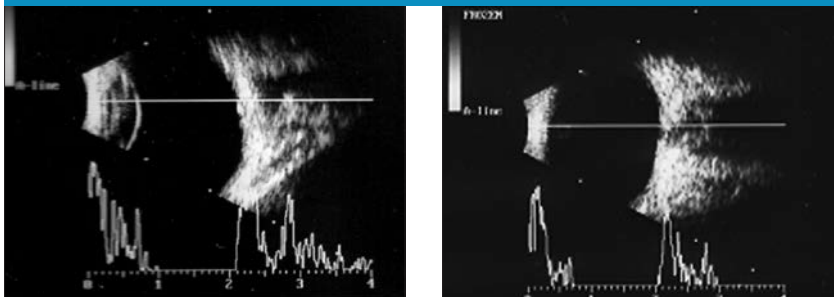
MEGBESZÉLÉS

Az opticushüvely meningocele (ONSM) elnevezés Garritytól (6) származik, aki 1990-ben megjelent közleményében 13 olyan esetet mutatott be, akiknél képpalkotó felvételen a látóideg hüvelyének liquordenz

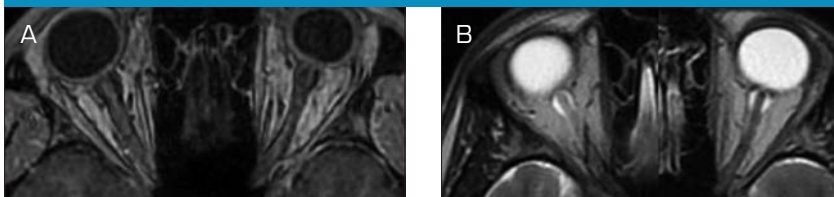
2. ábra: Macula OCT-felvétel bal szemről, a készített scanen is láthatóak a finoman hullámzó chorioideális redők (nyíl)



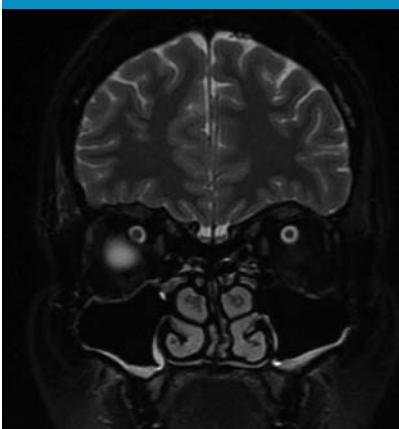
3. ábra: Ultrahang B-scan jobb és bal szemről. A bulbusok mögött (od. 6,3×7,0 mm, o.sin. 6,5×7,0 mm húrátmérőjű) hiporeflektív bennékű „cisztaszzerű” képlet látható a hátsó pólus ellaposodásával



4. ábra: Orbita MR, axiális metszetek. A: T1 súlyozott. B: T2 súlyozott felvételek. Mindkét bulbus mögött 7 mm-es sávban az opticushüvely liquordenz, T2-felvételen hiperdenz kiszélesedése látható. A n. opticusok vastagsága normális



5. ábra: Orbita MR, T2 súlyozott, zsírszuppressziós felvétel. Corónális metszeten látható mindkét oldalon a nervus opticus körülvevő dilatált, hiperdenz opticushüvely, mely (bull's eye) hasonlatos



„tubularis-cisztikus” kiszélesedése volt látható. A betegség hátterében sem gyulladós, sem egyéb orbitális, illetve intracraniális térfoglalás nem állt. A kórkép elnevezésére a korábbi nemzetközi irodalomban kü-

lönöző terminusokat találhatunk: „arachnoid ciszták” (14, 24) „opticus hydrops” (16) „kiszélesedett subarachnoideális tér” (23), „a nervus opticus ascitese” (8), „cisztikus hygroma” (29), „periopticus subduralis hygroma” (26). Az irodalomban eddig körülbelül 35 esetet írtak le, magyar közleményt a betegséggel kapcsolatban nem találtunk (3, 6, 10, 16–19, 21, 22, 24, 25, 27).

A kórkép etiológiája napjainkig nem tisztázott. *Hayreh* (11) hangsúlyozta annak fontosságát, hogy az intracraniális és a periopticus subarachnoideális terek egymással kapcsolatban állnak, közöttük a liquor (cerebrospinalis folyadék, CSF) közlekedik, és ennek a radiológiailag jól dokumentálható (1, 4) kapcsolatnak fontos kulcsszerepe lehet. *Hayreh* (11) szerint, mivel a periopticus subarachnoidális tér nagyon keskeny a canalis opticusban, a cranio-orbitális átmenet, illetve a canalis opticus csontos részének anomáliái, kongenitális szűkületei oki tényezőként szerepelhetnek a periopticus subarachnoideális tér liquor elfolyásában és az ONSM kialakulásában.

Lokális gyulladós folyamatokban megnőhet a periopticus subarachnoideális térben a cerebrospinalis folyadék (CSF) protein koncentrációja, és ez ozmotikus grádienset képezve a cerebrális és periopticus subarachnoideális tér között szintén a liquor elfolyás csökkenéséhez és szekunder módon ONSM kialakulásához vezethet (19).

Felmerült az ONSM és a benignus intracraniális hipertenzió kapcsolata, leírták a két kórkép együttes előfordulását (9), néhány szerző (5, 7) emelkedett intracraniális nyomást mért lumbálpunkció során. *Hansen és Helmke* 12 betegnél vizsgálta lumbálpunkciót követően az intracraniális nyomás csökkentésével együtt járó opticushüvely-átmérő csökkenést (12, 13). Míg mások ONSM-ben (6, 16, 19, 24, 28) normális liquor nyitónyomást és összetételezt írtak le. Betegünknel neurológiai gócjel hiányában és képalakító felvételen ép intracranium mellett neurológussal konzultálva a liquorpunkciót ezidáig nem tartottuk szükségesnek.

A látóideghüvely kitágulhat szekunder módon intracraniális vagy intraorbitális térfoglaló folyamatokban, úgymint meningeomában, vaszkuláris hamartomában, nervus opticus gliomában, neurofibromatosisban, *von Hippel–Lindau*-betegségben, de leírták már hemagiendothelioma vagy cranio-orbitalis fracturát követően (10, 18, 28, 30, 20) is.

A primer ONSM előfordulását mindkét nemben, és minden korosztályban megtalálhatjuk, *Garrity* 13 betegénél az átlagéletkor 31,8 év (3–61 között) volt (6). A pácienseknél a leggyakoribb panasz a fejfájás, gyakran jelentkezik a retrobulbaris tájékra lokalizált fájdalom. Jelen lehetnek asthenopiás panaszok a hypermetropizálódás, és az ahhoz társulható akkomodatív esophoria, mint betegünk esetében is. A nervus opticus kompressziójával járó esetekben látóélesség-csökkenést, homályos látást, színlátás-zavart, látótér-defektusokat találhatunk. A szemfenéki kép szintén változatos, lehet ép a funduskép, de láthatunk pangásos szemfenéki képet, hal-

vány decolorálódó papillát, és viszonylag gyakran chorioidea redőket (6, 19). A chorioidea redők a sclerára ható kompressziós stressz következtében alakulnak ki, inkább chorioretinalis redők, mert a chorioidea belső rétegein kívül a Bruch-membrán, a retina pigmentepithelium és a neurosensoros retina is gyakran meggyűrődik (14).

Shanmuganathan (25) bemutatott egy 59 éves férfi beteget, akinél fél-éves retrobulbaris fájdalom és unilaterális látáscsökkenés (6/9) hátterében féldoldali cisztoid maculaödéma mellett bilaterális ONSM-t talált, miközben a másik szem fundusképe ép volt. A cisztoid maculaödéma fokális chorioretinális atrófiával és pigmentzavarral gyógyult. *Shanmuganathan* a macula elváltozás kialakulásában a meningocele szemgolyóra gyakorolt trakciós hatását feltételezi.

A primer ONSM-betegségen belül a hypermetropizálódással és chorioidea redővel járó megjelenés egy külön alcsoportnak tekinthető („acquired hyperopia with choroidal folds”) (19, 22, 25). Leggyakrabban saját betegünkhöz hasonlóan középkorú férfiaknál kerül felfedezésre (3, 22, 27), a férfi nemben előfordulása 14-szer gyakoribb a női nemhez képest (22). *Kallina* 6 fős betegtanulmánya szerint a szerzett hypermetropia mértéke átlagosan 3,5 D körüli (2-6 D közötti) és 33,3%-ban (2/6) talált bilaterális megjelenést (17). *Griebel* a betegek felénél talált egyidejűleg a chorioidea redők mellett papillaödémát is (7). Ultrahanggal gyakran láthatjuk a hátsó pólus ellaposodását, *Kalina* 50,0%-ban, *Delay* 90,9%-ban írta le betegeinél (3, 17).

Ez a fiatal-középkorú férfiakat érintő, szerzett hypermetropiával és chorioidea redőkkel járó szub-típus, ahová saját betegünk is sorolható, kórlefolyás szempontjából kedvezőbb kimenetelűnek tekinthető, ritka a sebészi beavatkozást igénylő progrediáló látásromlás (2, 3, 19).

A kórkép gyanúját az előbb felsorolt nem specifikus panaszok, szemészeti elváltozások felvethetik, azonban a diagnózis felállításához a radiológiai képalkotó-vizsgálat – elősorban nagy felbontású zsírszuppressziós MR – nélkülözhetetlen. Coronális síkú MR-felvételen láthatjuk a normális vagy megvastagodott látóideget a dilatált, liquor-denz, T2 súlyozott felvételen hiper-denz folyadékkal teli opticushüvellyel körbevéve, amely ökörszemhez (bull’s eye) hasonlítható (6, 19). A primer ONSM diagnózisához mindenképpen szükséges a szekunder módon optikushüvely kiszéledést okozó intracraniális és intra-

orbitális térfoglaló, illetve gyulladássos folyamatok kizárása. Az MR nagy segítséget jelent a nervus opticus érintő egyéb térfoglaló folyamatok, mint pl. glioma, illetve meningeoma differenciáldiagnosztikájában is, főként azok nehezebben elkülöníthető cisztikus formáinál.

A differenciáldiagnózisban rendkívül fontos a chorioidea redőkkel járó egyéb kórképek ismerete, amelyeket az **1. táblázatban** foglaltunk össze (15).

A térfoglaló és gyulladássos folyamatok kizárását követően primer ONSM esetén fontos a nervus opticus funkciójának és esetleges károsodásának ismerete. Ép funkciók, látásromlást nem okozó esetekben elegendő az obszerváció. Látáskárosodás, illetve opticus kompresszió esetén szükséges lehet a sebészi dekompresszió mielőbbi elvégzése (19). ONSM-ben a konzervatív terápiát illetően ismereteink szegényesek. *Mesa-Gutiérrez* (21) beszámolt egy 53 éves férfi betegről, akinél 5 hónapos féldoldali látásromlás hátterében ONSM-t talált, és a betegnél 3 hónapig napi kétszeri 250 mg acetazolamid terápiát alkalmazott. A látóidegfő előemelkedése már 3 hét után megszűnt, látóélessége 0,5-ről 1,0-re javult, és ez az állapot az 1 éves nyomon követés során stabil maradt.

Betegünket ép nervus opticus funkciók és jó látóélesség mellett egyelőre szorosan obszerváljuk, állapota az elmúlt 1,5 évben progressziót nem mutatott.

KÖVETKEZTETÉSEK

Összefoglalásként elmondhatjuk, hogy a primer optikushüvely meningocele egy ismeretlen etiológiájú rendkívül ritka betegség. A magyar szakirodalmat áttekintve nem találtunk közleményt erről a kórképről. Chorioidea redők és hypermetropizálódás esetén mindig gondoljunk ONSM-re, a diagnózisban és a differenciáldiagnosztikában az MR-nek kitüntetett szerepe van.

1. táblázat: Chorioidea redők előfordulása különböző kórképekben (15)

Bilaterális megjelenésű chorioidea redők leggyakoribb okai
• hypermetropia
• megnövekedett intracraniális nyomással járó kórképek
• gyógyszer okozta: topiramát
• kétoldali diffúz infiltráló betegségek: lymphoma, lymphoid hyperplasia
• idiopátiás chorioidea redők
Unilateralis megjelenésű chorioidea redők leggyakoribb okai
• hipotónia (posztoperatív, trauma, uveitis)
• chorioideális neovaszkularizáció
• chorioretinális hegek
• myop funduson nagy staphyloma mellett
• chorioidea tumorok (melanoma, metasztatikus karcinóma, haemangioma, osteoma)
• posterior scleritis
• Vogt–Koyanagi–Harada-szindróma
• sclera bedomborításos műtétet követően
• orbita tumorok
• orbita gyulladások (pseudotumor orbitae, orbitalis cellulitis, orbitalis myositis, sinusitis)
• Graves–Basedow-betegség

IRODALOM

1. Chambers EF, Manelfe C, Cellier P. Metrizamide CT cisternography and perioptic subarachnoid space imaging. *J Comput Assist Tomogr* 1981; 5 (6): 875–80.
2. Conn H, Tenzel RR, Smith JL. Optic disc change with intracranial subarachnoid cysts. *J Clin Neurol Ophthalmol* 1982; 2: 182–192.
3. Dailey RA, Mills RP, Stimac GK, et al. The natural history and CT appearance of acquired hyperopia with choroidal folds. *Ophthalmology* 1986; 93: 1336–1342.
4. Fox AJ, Debrun G, Vinuela F, et al. Intrathecal metrizamide enhancement of the optic nerve sheath. *J Comput Assist Tomogr* 1979; 3 (5): 653–656.
5. Galletta S, Byrne SF, Smith JL. Echographic correlation of optic nerve sheath size and cerebrospinal fluid pressure. *J Clin Neurol Ophthalmol* 1989; 9: 79–82.
6. Garrity JA, Trautmann JC, Bartley GB, et al. Optic nerve sheath meningoceles. Clinical and radiographic features in 13 cases with a review of the literature. *Ophthalmology* 1990; 97: 1519–1531.
7. Griebel SR, Kosmorsky GS. Choroidal folds associated with increased intracranial pressure. *Am J Ophthalmol* 2000; 129: 513–16.
8. Haag JR, Smith JL, Susac JO, et al. Optic atrophy following jejunioleal bypass. *J Clin Neurol Ophthalmol* 1985; 5: 9–15.
9. Hansen HC, Helmke K. The subarachnoid space surrounding the optic nerves. An ultrasound study of the optic nerve sheath. *Surg Radiol Anat* 1996; 18 (4): 323–328.
10. Harris GJ, Sacks JG, Weinberg PE, et al. Cyst of the intraorbital optic nerve sheaths. *Am J Ophthalmol* 1976; 81: 656–660.
11. Hayreh SS. The sheath of the optic nerve. *Ophthalmologica* 1984; 189: 54–63.
12. Helmke K, Hansen HC. Fundamentals of transorbital sonographic evaluation of optic nerve sheath expansion under intracranial hypertension. I. Experimental study. *Pediatr Radiol* 1996; 26 (10): 701–705.
13. Helmke K, Hansen HC. Fundamentals of transorbital sonographic evaluation of optic nerve sheath expansion under intracranial hypertension II. Patient study. *Pediatr Radiol* 1996; 26 (10): 706–710.
14. Holt H. Cyst of the intracranial portion of the optic nerve. *Am J Ophthalmol* 1964; 61: 1037–1042.
15. Holz FG, Spaide RF. Essentials in ophthalmology. *Medical Retina*. Heidelberg: Springer; 2005 Chapter 5. Mango CW, Sarraf D, Schwartz ST. p. 65–76.
16. Jinkins JR. Optic hydrops: isolated nerve sheath dilatation demonstrated by CT. *Am J Neuroradiol* 1987; 8: 867–870.
17. Kalina RE, Mills RP. Acquired hyperopia with choroidal folds. *Ophthalmology* 1980; 87: 44–50.
18. Lovblad KO, Remonda L, Ozdoba C, et al. Dural ectasia of the optic nerve sheath in neurofibromatosis type 1: CT and MR features. *J Comput Assist Tomogr* 1994; 18:728–730.
19. Lunardi P, Farah JO, Ruggeri A et al. Surgically verified case of optic sheath nerve meningocele: case report with review of the literature. *Neurosurg Rev* 1997; 20: 201–205.
20. McNab AA, JE WRIGHT. Cysts of the optic nerve, three cases associated with meningioma. *Eye* 1989; 3: 355–359.
21. Mesa-Gutiérrez JC, Quiñones SM, Ginebreda JA. Optic nerve sheath meningocele. *Clin Ophthalmol* 2008; 2(3): 661–668.
22. Murdoch D, Merriman M. Acquired hyperopia with choroidal folds. *Clin Exp Ophthalmol* 2002; 30: 292–294.
23. Rothfus WE, Curtin HD, Slamovitis TL, et al. Optic nerve/sheath enlargement: a differential approach based on high-resolution CT morphology. *Radiology* 1984; 150: 409–415.
24. Saari M, Mustonen E, Palva A, et al. Arachnoid cyst of the intraorbital portion of the optic nerve. *Acta Ophthalmol* 1977; 55: 959–964.
25. Shanmuganathan V, Leatherbarrow B, Ansons A, et al. Bilateral idiopathic optic nerve sheath meningocele associated with unilateral transient cystoid macular oedema. *Eye* 2002; 16, 800–802.
26. Smith JL, Hoyt WF, Newton TH. Optic nerve sheath decompression for relief of chronic monocular choked disc. *Am J Ophthalmol* 1969; 168: 633–639.
27. Stimac GK, Mills RP, Dailey RA, et al. CT of acquired hyperopia with choroidal folds. *Am J Neuroradiol* 1987; 8 (6): 1107–1111.
28. Wojno T, Beck RE, Grosserode R. Bilateral optic nerve sheath enlargement. *Ophthalmol Surg* 1986; 17: 584–588.
29. Wright JE, Lloyd GAS, Ambrose J. Computerized axial tomography in the detection of orbital space-occupying lesions. *Am J Ophthalmol* 1975; 180: 78–84.
30. Yeung L, Lai CC, Chen TL, Wu WC. Choriorretinal folds associated with a meningioma. *Chang Gung Med J* 2005; 28 (8): 575–80.

Akut retina nekrózis – Esetismertetés és irodalmi áttekintés

GÉHL ZSUZSANNA, RESCH MIKLÓS

Semmelweis Egyetem, Szemészeti Klinika, Budapest
(Igazgató: Prof. Dr. Németh János egyetemi tanár)

Célkitűzés: Két akut retina nekrózis (ARN) esetének bemutatása, és az ARN-nel kapcsolatos aktuális információk összefoglalása.

Betegek és módszerek, esetismertetés: Egy 67 éves férfi jobb szemén kialakult ARN esetében az üvegtesti mintából polimeráz láncreakcióval (PCR) varicella zoster vírust, a másik, 29 éves férfi jobb szemén kialakult ARN esetében pedig herpes simplex vírust mutattunk ki.

A betegek egészséges, immunkompetens férfiak voltak. Az intravitreális és szisztémás antivirális kezelés mellett mindkét esetben ismételt műtéti beavatkozásokra volt szükség.

Megbeszélés: Az ARN egészséges emberek szemét érintő egyik legsúlyosabb uveitis forma. A modern molekuláris diagnosztika, korszerű antivirális gyógyszerek és műtéti beavatkozások ellenére is súlyos kimenetelű kórképről van szó. A klinikai kép ismerete minden szemorvos számára fontos, lehetővé teszi a korai felismerést és az azonnali intenzív kezelés megkezdését.

Acute retinal necrosis – Case report and literature review

Purpose: To present medical history of two patients with acute retinal necrosis (ARN) and to summarize actual knowledge about ARN.

Methods: Report of two cases. The first patient a 67-year-old male with clinical features of ARN in his right eye, varicella zoster virus was detected from vitreous fluid by polymerase chain reaction (PCR). The second patient a 29-year-old man also with right eye ARN at whom herpes simplex DNA was confirmed by PCR analysis from the vitreous sample. Both patients were immunocompetent, healthy people. Along intravitreal and systemic antiviral therapy, both patients underwent repeated surgical interventions.

Conclusion: ARN is one of the most serious virus related uveitis form of healthy people. Despite of the modern molecular diagnostic technology and the advances of antiviral therapy and surgical techniques it still remains a devastating disease. Every ophthalmologist must be aware of this type of uveitis, which has typical clinical presentation and needs high specific emergency care.

KULCSSZAVAK

akut retina nekrózis, herpes simplex vírus, varicella zoster vírus

KEYWORDS

acute retinal necrosis, herpes simplex virus, varicella zoster virus

BEVEZETÉS

Az akut retina nekrózis (ARN) ritka, általában egészséges, ép immunrendszerű személyek egyik szemén, többnyire varicella zoster vírus (VZV), ritkábban herpes simplex vírus (HSV) által okozott súlyos uveitis forma. A vírus eredetű uveitisek diagnosztikájában hazánkban is elérhetővé vál-

tak a modern molekuláris (PCR-polimeráz láncreakció) technikák, a kórkép felismerése azonban elsősorban klinikai kép alapján történik.

Két beteg bemutatásán keresztül ismertetjük a kórkép diagnosztikáját, kezelését, kórlefolását. Célunk felhívni a figyelmet arra, hogy a jellemző klinikai kép és lefolyás alap-


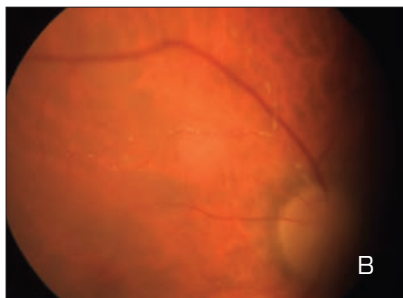
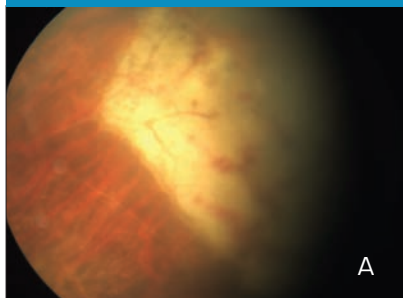
ján minél hamarabb felismerésre kerüljenek az ARN-ben szenvedő betegek, biztosítva így számukra a megfelelő kezelési lehetőségeket.

ESETISMERTETÉS

1. Beteg (1. ábra)

A 67 éves férfi beteg, felvétele előtt egy hónappal jobb szemén látásromlást

1. ábra: 1. Beteg: Varicella zoster vírus (VZV) eredetű ARN szemfenéki képei. A: Retina nekrozis vérzésekkel, akut szakaszban. B: Arteritis, szakaszos behüvelyezettség. C: Gyógyult retinitis, lézergócokkal



észlelt, emiatt más intézetben alacsony dózisú szisztémás szteroidkezelést kapott. Vizsgálata során 0,8/1,0 látóélesség, normális szemnyomás mellett jobb oldalon enyhe elülső uveitist, vitritist és a retina perifériáján fehér foltos területeket észleltünk. ARN gyanúja miatt intravénás aciclovir kezelést indítottunk (3×500 mg), az antivirális kezelés 5. napjától 250 mg majd 1 mg/tskg/nap csökkenő dózissal methylprednisonolt kapott. Egy hét múlva, a fokozódó üvegtesti homályok miatt 0,2 visus mellett a jobb szemén vitrectomiát végeztünk. Az üvegtesti térből mintákat vettünk citológia, mikrobiológia, toxoplasma és herpes vírus DNS-kimutatók céljából, az intravitreális térbe 2

mg/0,05 ml ganciclovirt injektáltunk a szisztémás kezelés folytatása mellett. A 10. naptól az antivirális kezelést szüneteltettük 3×500 mg-mal folytattuk.

Az üvegtesti mintából végzett herpeszvírus PCR eredménye: HSV:–, VZV:+, 6. EBV: Epstein-Barr vírus:–, 6. CMV: cytomegalovírus:–.

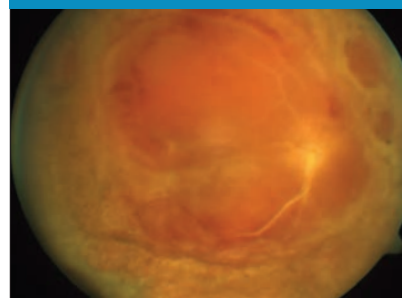
A herpeszszérologia eredménye: HSV: IgG:+, IgM: kétes, IgA:+, VZV: IgG:+, IgM: gyengén +, IgA:–, CMV: IgG:+, IgM:–, HIV:–, Hepatitis B és C:– Chlamydia pneumoniae: IgG erősen +, IgA: +, IgM:–, Mycoplasma pneumoniae: IgG erősen +, IgA gyengén +, IgM:–. Ez friss bakteriális infekciót jelez, ezért azithromycin per os kezelést is kapott. A vitrectomiát követő 3. napon lézer-cerclage-t végeztünk, ezen belül fekvő retinát és cisztoid maculaödémát észleltünk, a visus jobb szemén 0,5 volt. Követése során a szürke hályog progrediált, a famciclovirt a beteg rendszertelenül szedte, majd elhagyta a szteroiddal együtt, maculaödéma miatt parabulbaris szteroidot kapott. A vitrectomiát követő 5 hónap múlva a heg mellett szakadást észleltünk a centrális látóhártya leválásával. Ekkor phacoemulsificatiót végeztünk PCL-beültetéssel, majd vitrectomia során a lézer-cerclage-t centrálisabban megismételtük, az üvegtesti teret szilikonolajjal töltöttük fel. Jelenleg jobb szemén 12 hónappal az első észlelés után korrekcióval a visus 0,2, a maculában cisztoid ödéma mutatható ki.

A három hónappal később elvégzett vérvizsgálatok során a HSV IgG, IgM és IgA is pozitív, VZV: IgG:+, IgM kétes, IgA:–. Megjegyezzük, hogy a második vitrectomia során vett üvegtesti mintából már nem lehetett a VZV-t kimutatni.

2. Beteg (2. ábra)

A 29 éves férfi beteg felvétele előtt két és fél héttel jobb szemén hirtelen megromlott a látása. Panaszaival először más intézetben járt, ahol panuveitis miatt szisztémás szteroid és antibiotikum-kezelést kapott, azonban a jobb szem gyulladása fokozódott, látóélessége felvétel napján kml/1,0 volt. Vizsgálata során a cornea stromában homályt, hátlapon precipitátumokat, csarnokban sejteket, masszív üvegtesti

2. ábra: 2. Beteg: Herpes simplex vírus (HSV) eredetű akut retina nekrozis (ARN) szemfenéki képe. Körkörös retina nekrozis zsugorodó gyulladással, gyulladással, gyulladással, látóideg-gyulladás és vasculitis, az erek mentén vérzések



infiltrátumot, kötegeket észleltünk. A szemfenéken feltűntek a perifériás nekrotikus retinaterületek, centrum felé konfluáló sárgás-fehér izzadmány volt látható körkörösen. Ultrahanggal az üvegtesti membránrendszer mellett lapos perifériás látóhártya-leválás igazolódott. A klinikai kép felvetette a vírus eredetű retina nekrozis lehetőségét.

Másnap vitrectomiát végeztünk, ennek során az üvegtesti mintából citológia, mikrobiológia, toxoplasma és vírus DNS kimutatásra mintavétel történt, az intravitreális térbe 2 mg/0,05 ml ganciclovirt injektáltunk. Intravénásan 3×500 mg aciclovir iv., ennek 5. napjától methylprednisonon iv. 250 mg, majd 1 mg/tskg/nap indítottunk. Az üvegtesti mintavétel HSV 1,2 PCR: +, VZV, EBV, CMV:– igazolt. A szerológia vizsgálatok eredménye: HSV IgG: +, IgM és IgA:–, VZV: IgG: +, IgM és IgA negatív. EBV: IgG: +, IgM:– CMV: IgG és IgM:– volt. Chlamydia pneumoniae és Mycoplasma pneumoniae IgG, IgM és IgA:–. HIV:–, Hepatitis B és C:– vonatkozásában eltérést nem tapasztaltunk.

A vitrectomiát követő 1 hónap múlva a jobb oldali duzzadó lencse leszállását végeztük el. Az ekkor vett csarnokvíz-mintából a HSV még kimutatható volt. Ezt követő kontrollvizsgálatokon jobb szeme fényérzés nélkülivé vált, a látóhártya perifériásan levált.

Mindkét beteg általános állapotát tekintve egészséges volt.

MEGBESZÉLÉS

A herpeszvírusok által okozott gyulladások egy speciális, egyben súlyos kimenetelű formája az akut retina nekrozis (ARN). Klinikai képét először 1971-ben írta le *Urayama* japán betegekben (9). A humán herpeszvírus (HHV) család a DNS-vírusok közé tartozik. Tagjai közül a HHV-1 és HHV-2 (HSV 1 és 2) a HHV-3 (VZV) és HHV-5 (CMV: cytomegalovírus) kóroki szerepe szemészeti megbetegedésekben jól ismert. A HHV-4 (EBV: *Epstein-Barr*-vírus) etiológiai szerepe egyelőre sem az ARN-ben sem az egyéb uveitis formában nem bizonyított. A vírusok a gazdaszervezet immunstátusa és egyéb predisponáló tényezők alapján számos szemészeti megbetegedést okozhatnak részben az érintett szövetekben történő víruszaporodás, részben immunmechanizmusok révén.

Az ARN az esetek túlnyomó többségében ép immunrendszerű személyeken alakul ki, bár előzetes infekció, amely az immunrendszert átmenetileg gyengítheti, gyakran szerepel az anamnézisben. Feltételezhető az immunrendszer szubklinikai elváltozása, a celluláris immunrendszer alulműködésével és a humorális rendszer reaktív túlműködésével, amely utóbbi a vírus-antitest kapcsolódáson keresztül járulhat hozzá az erek elzáródásához (3). A kiváltó kórokozók leggyakrabban a VZV és HSV. A betegség előfordulását tekintve két életkori csúcs ismert: 30 év körül a HSV, 50 év körül a VZV eredet a valószínű (14). Az ARN esetében vírusreaktíváció, a retinában megjelenő élő vírus okozza a gyulladást, ugyanakkor a vírus által kiváltott másodlagos immunreakciók szerepe sem elhanyagolható (9).

Egyes humán leukocita antigének (HLA CDQw7, Bw62, DR4) ARN betegekben megfigyelt gyakori előfordulása miatt a genetikai predispozíciónak is szerepe lehet a fokozott immunválasz kialakulásában (5).

A kórkép egyoldali, de a másik szem is érintett lehet az esetek kb. 75%-ában. Az antivirális kezelés ezt az arányt 35%-ra csökkenti, tehát az

antivirális kezeléssel az esetek jelentős százalékában megelőzhető a másik szem érintettsége (10).

A szemfenéki képre jellemző a retina periférián körben megjelenő fehér, krémszínű, kezdetben foltos, később összefolyó gyulladás. Ezen a területen – ahogy a betegség neve is tükrözi – a retina igen gyorsan nekrotizál, elhal a gyulladt kiserek elzáródása miatt. A retinális vasculitist az erek mentén kialakuló tócsás vérzések tarkítják. A gyulladás az egész szemgolyót érintheti: elülső uveitis (gyakran granulomatosus, szalonnás precipitátumokkal, iris nodulussal), vitritis, látóideg-gyulladás is kíséri, estenként episcleritis, scleritis is kialakulhat. Gyakori panasz a szemkörüli fájdalom említése.

A klinikai kép rendkívül jellemző, 1994-ben az Amerikai Uveitis Társaság által leírt diagnosztikus kritériumok is kizárólag klinikai tüneteket és a kórlefolyást veszik figyelembe a diagnózis felállításában (6). Ezek a tünetek pontokba szedve:

- egy vagy több éles szélű nekrotikus retina góc a nagyér-árkádokon kívül,
- kezelés nélkül gyors, körkörös terjedés,
- occlusiv vasculitis,
- kifejezett gyulladáshoz tartozó reakció az elülső csarnokban és üvegtestben.

Az következő tünetek alátámaszthatják a diagnózist, de jelenlétük nem kötelező: nervus opticus atrófia, scleritis, fájdalom.

A fenti kritériumok teljesülése nélkül is okozhat a HSV és VZV hátulso uveitist, ezekben az enyhébb formákban nem alakul ki retina nekrozis, esetenként a vasculitis is hiányzik (13).

Bár a diagnózis felállítása elsősorban a klinikai kép alapján történik, a víruskimutatás nemcsak a diagnózis megerősítéséhez szükséges, hanem a kezelés szempontjából is fontos, mivel a két leggyakoribb kórokozó esetén a prognózis és az alkalmazott kezelés is némiképp eltér egymástól. Miután a populáció átfertőzöttsége mind a HSV mind a VZV-vel igen magas, a vérből történő antitest-kimutatás (IgG-érték pozitivitása) önmagában nem informatív. Definitív diag-

nózist a vírus DNS csarnokvízből, illetve üvegtestből történő kimutatása – PCR technikával – adhat. A teszt magas szenzitivitással és specificitással bír (11).

Amennyiben lehetőség van a csarnokvízből történő antitest-kimutatásra, az itt mért, illetve a vérben mért antitest-titerekkel a *Goldmann-Witmer*-koefficiens alapján kiszámítható a szem belüli antitest-produkció.

Atípusos esetben diagnosztikus vitrectomia elvégzése javasolt: citológia, toxoplasma PCR, mikrobiológiai vizsgálatok céljából. A rutin laborvizsgálatok elvégzése során a betegnek el kell végezni a HIV-szűrést is. Kísérő fejfájás esetén encephalitis kizárása, koponya MRI-vizsgálat szükséges.

Az ARN kezelése

Randomizált, kontrollált tanulmányok hiányában nem áll rendelkezésre kezelési protokoll, a nagy intézetek rutinja között így lehet némi eltérés, az alap gondolat azonban ugyanaz. A kórkép „sürgősségi ellátás”-t igényel.

Klinikai kép alapján intravénás antivirális kezelés javasolt 10 mg/tskg aciclovir napi 3× adagban 7-10 napig, majd az antivirális kezelést per os folytatni napi 5×800 mg aciclovirral 3-6 hónapig. Kezelésre rezisztens esetekben, illetve VZV kimutatása esetén valaciclovir (3×1000 mg), illetve famciclovir (3×500 mg) kezelés ajánlott (utóbbi Magyarországon is elérhető).

A vírusellenes kezelés mellett a gyulladáshoz tartozó reakció csökkentése is fontos, ezért az aciclovir kezelés 2-3. napja után szteroidot is kaphat a beteg. Ugyanakkor szteroidot önállóan nem szabad adni a vírusreplikációt gátló celluláris immunrendszer deprimálása miatt. Az önmagában alkalmazott szisztémás szteroidkezelés a szem számára végzetes lehet. A kiserek elzáródásának megakadályozása céljából adott trombocitaaggregációt gátló szereknek nincs várható terápiás hatása (2).

A szisztémásan adott vírusellenes szereket ki lehet egészíteni intravitrealisan adott ganciclovir (2 mg/

0,05 ml) vagy foscarnet (2,4 mg/0,1 ml) adásával (8, 14).

Vitrektomia végzendő a látóhártya-leválás esetében, diagnosztikus célból hamarabb is szükség lehet rá. A korán elvégzett vitrektomia csökkenti a látóhártya-leválás veszélyét, de a végső látóélességet nem befolyásolja érdemben. Valószínűbb, hogy inkább az iszkémiás retina és látóideg-károsodások határozzák meg a kimenetel (4). ARN esetében bedomborító műtétet nem javasolnak (1).

Prognózisát tekintve, még az idejében felismert és megfelelően kezelt betegek esetében is rosszak a kilátások. Általában a gyenge végső látóélesség okai: látóhártya-leválás, látóideg-károsodás, macula iszkémia. A látóhártya-leválás a nekrotikus retinaterületek mentán kialakuló szakadások miatt leggyakrabban rhegmatogén, néha trakciós jellegű. Javasolt preventív lézerkezelést végezni a nekrotikus területek mögött körkörös, konfluáló techniká-

val, ez a látóhártya-leválás esélyét 35%-ra csökkentheti (7), bár léteznek ezzel ellentétes vélemények is (12). A 12. hónap után észlelt látóélesség 0,1 alatti a HSV-ARN esetek 35%-ában, a VZV-ARN esetek 60%-ában (14).

Differenciáldiagnosztika

A progresszív külső retina nekrosis (PORN) kórokozója szintén a VZV, ritkán HSV, de míg az ARN normál immunstátus mellett alakul ki, és a retina perifériáját érinti, addig a PORN leginkább HIV-pozitív betegeknél, súlyosan károsodott immunrendszer mellett, a hátsó póluson kezdődik. Az immunrendszer „hiánya” miatt nincsenek gyulladásos jelek sem az elülső csarnokban, sem az üvegtestben.

Cytomegalovírus igen ritkán szerepelhet ARN kórokozójaként, retinitist jellemzően HIV-pozitív betegeken okoz. Hasonló klinikai képvel járhat, ezért mindig differenciál-

diagnosztikai jelentőséggel bír a bakteriális illetve gombás endophthalmitis, szifilisz, Toxoplasma eredetű uveitis, Behcet-kór, sarcoidosis és intraocularis lymphoma elkülönítése.

KÖVETKEZTETÉSEK

Nem ismert, hogy a gyakori herpeszvírus-fertőzöttség ellenére miért alakul ki az emberek kis százalékában ARN. A szervezetben nyugvó vírus reaktivációját segítheti a gazdaszervezet immunrendszerét átmenetileg gyengítő behatás.

Eseteink rámutatnak, hogy uveitiseknél fontos az etiológia tisztázása, a fertőzőes eredet lehetőség szerinti kizárása, mert a helyes diagnózis hiányában, antivirális védelem nélkül adott szisztémás immunszuppresszív (szteroid) kezelés nagyban ronthatja a további kezelés eredményességét.

IRODALOM

1. Blumenkranz M, Clarkson J, Culbertson WW, et al. Visual results and complications after retinal reattachment in the acute retinal necrosis syndrome. The influence of operative technique. *Retina* 1989; 9 (3): 170–174.
2. Gandorfer A, Thurau S. Acute retinal necrosis. *Ophthalmology* 2009; 106: 751–760.
3. Herbolt CP. The spectrum of ocular herpetic disease. In: Moorfilelds Eye Hospital Uveitis course and symposium Course Book 2004.
4. Hillenkamp J, Nölle B, Bruns C, et al. Acute Retinal Necrosis: Clinical Features, Early Vitrectomy, and Outcomes. *Ophthalmology* 2009; 116: 1971–C1975.
5. Holland GN, Cornell PJ, Park MS, et al. An association between acute retinal necrosis syndrome and HLA-DQw7 and phenotype Bw62, DR4. *Am J Ophthalmol* 1989; 108: 370–374.
6. Holland GN. and Executive Committee of the American Uveitis Society: Standard diagnostic criteria for the acute retinal necrosis syndrome. *Am J Ophthalmol* 1994; 117: 663–667.
7. Lau CH, Missotten T, Salzmann J, et al. Acute retinal necrosis. Features, management, and outcomes. *Ophthalmology* 2007; 114 (4): 756–762.
8. Luu KKM, Scott IU, Chaudhry NA, et al. Intravitreal Antiviral Injections as Adjunctive Therapy in the Management of immunocompetent Patients With Necrotizing Herpetic Retinopathy. *Am J Ophthalmol* 2000; 129: 81–C813.
9. Whitcup SM. Acute Retinal Necrosis and Progressive Outer Retinal Necrosis. In: Nussenblatt RB, Whitcup SM, editors. *Uveitis. Fundamentals and clinical practice*. 4th ed. Elsevier; 2010.
10. Palay DA, Sternberg P, Davis J, et al. Decrease in the risk of bilateral acute retinal necrosis by acyclovir therapy. *Am J Ophthalmol* 1991; 112: 250–C255.
11. Rothova A, de Boer JH, Ten Dam-van Loon NH, et al. Usefulness of aqueous humor analysis for the diagnosis of posterior uveitis. *Ophthalmology* 2008; 115: 306–311.
12. Tibbetts MD, Shah CP, Young LH, et al. Treatment of Acute Retinal Necrosis. *Ophthalmology* 2010; 117: 818–C824.
13. Wensing B, de Groot-Mijnes JD, Rothova A. Necrotizing and Nonnecrotizing Variants of Herpetic Uveitis With Posterior Segment Involvement. *Arch Ophthalmol* 2011; 129: 403–408.
14. Wong R, Pavesio CE, Laidlaw DAH, et al. Acute Retinal necrosis. The Effects of Intravitreal Foscarnet and Virus Type on Outcome. *Ophthalmology* 2010; 117: 556–C560.

A látássérültek optikai rehabilitációja szakrendelés tapasztalatai klinikánkon

BARCSAY GYÖRGY, VERES AMARILLA, MARKÓ KATALIN

Semmelweis Egyetem, Szemészeti Klinika, Budapest
(Igazgató: Prof. Dr. Németh János egyetemi tanár)

Célkitűzés: A 2009. januártól 2012. februárig terjedő időszak eredményeinek összesítése a Tömő utcai klinika optikai rehabilitációs szakrendelésén.

Betegek és módszerek: A 281 konsekutív eset adatait retrospektív módon dolgoztuk fel. A távoli látóélességet ETDRS-táblával, a közeli olvasási képességet döntött olvasótáblán stabilan elhelyezett Csapody-féle látáspróbákkal vizsgáltuk. A távoli korrekció mellett főként nagy addíciós olvasószemüvegeket, kézi- és asztali nagyítót, valamint távcsőszemüvegeket használtunk a vizsgálatok során.

Eredmények: A betegek 57,7%-a volt nő. Az életkor mediánja 78,5 év, minimuma 13 év, maximuma 98 év volt. Túlnyomó részben (72,4%) időskori macula degeneráció okozta a látásromlást. A jobban látó szem látóélességének medián értéke 0,16 (min. 0,01, max. 1,0) volt. Mindkét szem látóélessége 0,125 vagy annál jobb volt 19,1%-ban; monocus (a jobbik szem BCVA $\geq 0,125$, rosszabbik szem BCVA $\leq 0,1$) volt a betegek 50,0%-a; mindkét szem látóélessége 0,1 vagy annál rosszabb volt 30,9%-ban.

Az esetek 70,6%-ában optikai segédeszközzel sikerült elérni CsVI, vagy annál jobb olvasási képességet, 9,7%-ban CsVII-et. A maradék 19,7%-ban csak ennél nagyobb betűket tudott a beteg kivenni, vagy optikai eszközzel nem sikerült olvasóképességet biztosítani.

Összességében a betegek 82,9%-ának rendeltünk valamilyen optikai segédeszközt, a többiek nem éreztek javulást egyik kipróbált eszköztől sem. A sikeresség szignifikánsan függött a legjobb korigált látóélességtől.

Megbeszélés: A betegek jelentős része már súlyos látásromlással jut csak el látásrehabilitációra, olvasási képességük és életminőségük azonban még így is jelentős arányban javítható. A hatékonyságot növelhetné, ha már enyhébb fokú látásromlásnál megkezdődne a rehabilitáció.

Experiences of the visual rehabilitation clinic in our university department

Aim: To analyze the results achieved at the optical rehabilitation clinic of our university department Tömő str. between January 2009 and February 2012.

Patients and methods: 281 consecutive examinations have been performed, and a retrospective analysis was performed. Distance BCVA was examined using ETDRS charts, while reading ability was assessed using Csapody charts placed on an oblique reading table. Distance dioptric corrections, high addition reading glasses, handheld and table magnifiers and telescopes were used mostly.

Results: 57.7% of the patients were female. Median age was 78.5 years (minimum 13 yrs, maximum 98 yrs). Visual impairment was caused by AMD in most cases (72.4%). Median BCVA of the better eye was 0.16 (min. 0.01, max. 1.0) volt. BCVA of both eyes was at least or better than 0.125 in 19.1%; BCVA was ≥ 0.125 on the better eye, and ≤ 0.1 on the worse eye in 50.0%; and BCVA was 0.1 or worse in 30.9%.

CsVI or better reading vision could be achieved with optical aids in 70.6%, and CsVII in 9.7% of the cases. The rest (19.7%) of the patients could make out only larger letters, or reading vision could not be achieved with optical aids. An optical aid of any kind was prescribed in 82.9% of the cases, while the rest of the patients did not feel any improvement using optical aids. BCVA significantly influenced success.

Discussion: Most of the patients get to visual rehabilitation with severe impairment; however, reading ability and quality of life still can be improved for most of them. Efficacy could be improved if patients would be referred to rehabilitation sooner.

KULCSSZAVAK

látássérült, rehabilitáció, optikai segédeszközök

KEYWORDS

low vision, rehabilitation, optical aid

BEVEZETÉS

A Szemészeti Klinika Tömő utcai részlegében hagyományosan a Kemény Kontaktlencse Labor munkatársai foglalkoztak – alaptevékenységük mellett – optikai segédeszközök rendelésével. 2004-től kezdődően a rehabilitáció egyre kiemeltebb figyelmet kapott a klinikán, amit mutatott a Szempont Alapítvánnyal közösen kialakított Tanácsadó Szolgálat életre hívása 2005 nyarán, és egy különálló látásrehabilitációs rendelés létrehozásának igénye is körvonalazódott. Jelen cikk első szerzője 2005. októberében a SOE (Societas Ophthalmologica Europaea) ösztöndíjjal Oxfordban eltöltött egy hónapos tanulmányútján kiemelt figyelmet fordított az ottani rehabilitációs rendelésre, majd decemberben részt vett a Lion's Club és a Lighthouse International által Prágában e témában szervezett kurzuson. Ezután fokozatosan kezdett látásrehabilitációval gyakorlatban is foglalkozni, melyet előrelendített, hogy 2007.-ben a Szempont Alapítvánnyal közös eszközpályázat révén a tárgyi feltételek is javultak. Cikkünkben a 2009. januárjától – amióta az első szerző már szakorvosként végzi, illetve vezeti a látásrehabilitációs rendelést – 2012. februárjáig gyűjtött adatok alapján tekintjük át tapasztalatainkat.

MÓDSZEREK

A látásrehabilitációs rendelésen funkcionális vizsgálatokat végzünk, vagyis a mindennapi élet feladataira, illetve az azok elvégzéséhez szükséges látásjavító segédeszközök kiválasztására koncentrálnunk elsősorban. Klasszikus értelemben vett szemészeti réslámpás, vagy fundus vizsgálat csak akkor történik, ha a meglévő leletekkel nem egyeztethető össze pl. az aktuális látásvizsgálat eredménye, illetve ha a beteg friss változásról számol be.

A legjobb korrigált látóélesség vizsgálatát mozgatható ETDRS (Early

1. ábra: A rendelésünkön leggyakrabban használt segédeszközök



Treatment Diabetic Retinopathy Study), illetve szükség esetén kézben tartható SOSH (Student Optometric Service to Humanity) táblával végezzük, a szokásos szemüveges korrekción kívül a beteg igénye szerint különböző típusú teleszkópokat is kipróbálva. Szükség esetén a színszűrő szemüvegeket is ekkor próbáljuk ki.

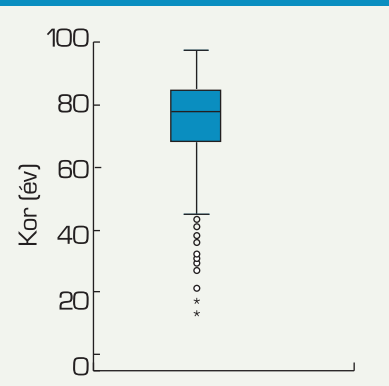
A közeli látóélesség vizsgálatához döntött olvasótáblát és jól pozícionálható olvasólámpát használunk. A Csapody-próbák mellett lehetőség szerint a beteg által hozott olvasnivalót, rejtvényt, kézimunkamintát stb. is kipróbáljuk. (A magyarul is elérhető, meghatározott addícióval és adott távolságból használandó, standardizált Radner-tesztet a mi céljainkra nem vált be, mert rehabilitáció közben éppen a nagyítást és a távolságot kell változtatnunk.) A beteg állapotát, céljait és preferenciáit figyelembe véve próbáljuk ki a különféle optikai segédeszközöket: kézi- és asztali nagyítók, nagy addíciós olvasószemüvegeket szükség szerint prizmával ellátva, illetve különféle típusú teleszkópokat (1. ábra).

Rendelésünkön elektronikus eszközök nem állnak rendelkezésre, ilyeneket rehabilitációs intézmények-

ben, alapítványoknál tudnak kipróbálni a betegek. Minden betegnek felajánlottuk a komplex rehabilitáció lehetőségét, és megadtuk klinikánk Tanácsadó Szolgálatának, vagy valamelyik ellátó intézmények az elérhetőségét.

A fent említett, bő hároméves időszakból származó ambuláns lapokból retrospektíven gyűjtöttük ki az adatokat. Minden esetet felhasználunk, semmilyen szempont szerint nem szűrtük azokat. Az adatokat az SPSS (16.0 verzió, SPSS Inc, Chicago, IL) programmal elemeztük, amely során azok nem normál

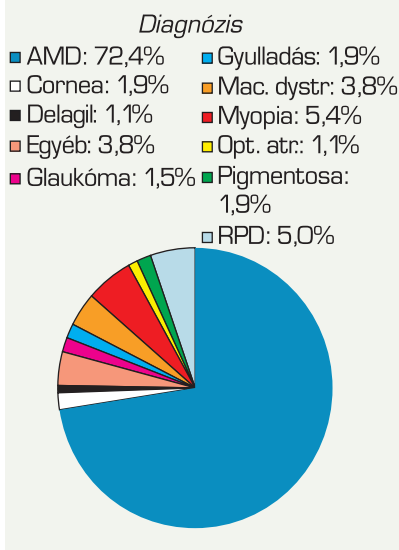
2. ábra: A rehabilitációs rendelésünkön megjelent betegek korelációja



Anyagi érdekeltsége egyik szerzőnek sincs a témával, vagy a cikkben szereplő eszközökkel kapcsolatban.

A feldolgozásban szereplő adatok egy része bemutatásra került a Magyar Szemorvostársaság 2012. évi kongresszusán.

3. ábra: A látásromlásért felelős betegségek megoszlása pácienseink között



eloszlása miatt non-paraméteres tesztek alkalmaztunk.

EREDMÉNYEK

281 beteget vizsgáltunk, akiknek 57,7%-a volt nő. Az életkor medián értéke 78,5 év, a legfiatalabb betegünk 13, a legidősebb 98 éves volt (2. ábra).

A látásromlást leggyakrabban időskori macula degeneráció (72,4%) okozta. Ezt követték a közellátóság (5,4%) és a cukorbetegség (5,0%) szemfenéki szövödményei, macula disztrófiák (3,8%), a szaruhártya de-

kompenzációja vagy homályai (1,9%), gyulladós betegségek (uveitis, chorioretinitises hegek, régi vasculitis stb.: 1,9%), degeneratio pigmentosa retinae (1,9%), glaukóma (1,5%), látóideg-sorvadás (1,1%), Delagil (klorokvin) okozta maculopathia (1,1%), és egyéb ritkább diagnózisok (össz. 3,8%) (3. ábra).

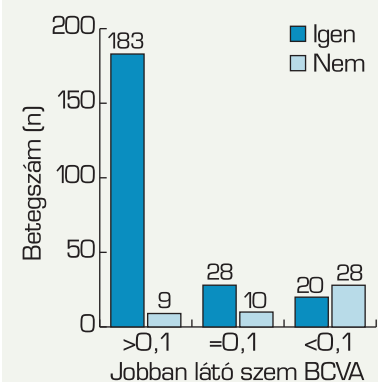
A jobban látó szem legjobb korrigált látóélességének (BCVA) megoszlását mutatja a 4. ábra. A medián érték 0,16, a minimum 0,01, a maximum 1,0 volt.

A BCVA alapján monokulusnak tekintettük azokat, akiknek a jobban látó szemén a BCVA > 0,1, a rosszabbul látó szemén pedig BCVA ≤ 0,1. E beosztás szerint betegeink fele volt monokulusz, 19,1%-uk mindkét szemén a BCVA 0,1-nél jobb volt, 30,9%-uk pedig mindkét szemén 0,1, vagy annál rosszabb volt a BCVA (5. ábra).

Az optikai segédeszközökkel elérhető legjobb olvasóképesség elérte a CsVI, vagy annál kisebb betűméretet 70,6%-ban, a CsVII-et 9,7%-ban. CsVIII, vagy annál rosszabb a maradék 19,7%-ában volt.

Az összes eset 82,9%-ában a rendelésen kipróbált optikai segédeszközöt a beteg saját céljai szempontjából hasznosnak érezte, és az eszközt felírtuk (vagy megvásárlásra javasoltuk). Azok esetében, akiknek BCVA-értéke 0,1-nél jobb volt, ez az arány 95,3%; akiknél 0,1 BCVA volt elérhető, azok

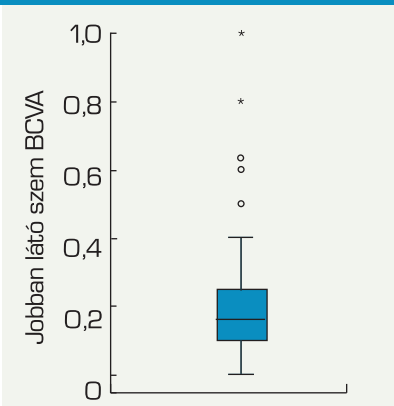
6. ábra: A sikeres és sikertelen segédeszköz-rendelések száma a jobban látó szem látóélessége alapján képzett csoportokon belül



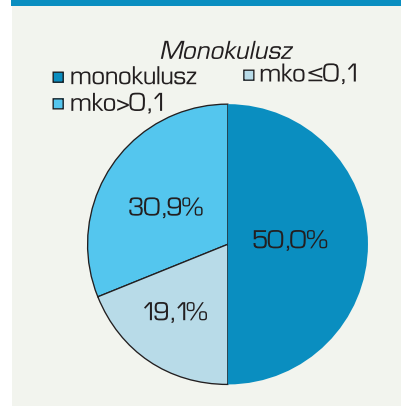
között 73,7%; akiknek pedig mindkét szeme 0,1-nél rosszabbul látott, azok között 41,7% volt ez az arány (6. ábra). A csoportok közötti különbség a sikeresség tekintetében statisztikailag is szignifikáns volt ($p < 0,001$, Kendall's Tau).

Azoknak a száma, akik legalább CsVI-ot tudtak olvasni, és ehhez nagy addíciós olvasószemüveg volt a leginkább használható segédeszköz, 71 volt (az összes eset 25,3%-a).

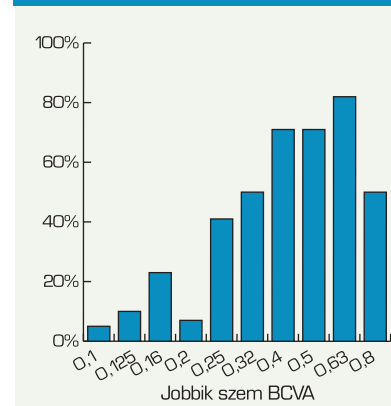
4. ábra: A jobban látó szem legjobb korrigált látóélességének megoszlása a vizsgált betegek között



5. ábra: Betegeink számaránya a két szem látóélessége alapján képzett csoportokban



7. ábra: Az egyes látóélesség-értékekhez tartozó összes beteg között azok százalékos aránya, akiknek nagy addíciós olvasószemüveg volt a legjobb segédeszköz, és azzal legalább CsVI méretű szöveget tudtak olvasni



Ezen alcsoport BCVA-értéke a 0,1–0,8 közötti tartományba esett (medián: 0,32).

A 7. ábra azoknak a százalékos arányát mutatja az egyes BCVA-értékek alapján képzett csoportokon belül, akiknek a nagy addíciós olvasószemüveg volt a legmegfelelőbb segédeszköz, és azzal legalább CsVI betűméretet tudtak olvasni.

Vizsgálataink 7,8%-a volt saját korábbi betegeinken végzett ismételt vizsgálat (a látás további romlása, időközben felmerült újabb kérdések, vagy további segédeszközre támadt igény miatt). Betegeink további 16,2%-a járt már korábban valamelyik rehabilitációs intézményben, alapítványnál, vagy kapott régebben optikai segédeszközt máshol.

MEGBESZÉLÉS

A látás megromlása jelentősen rontja az életminőséget, és nagy arányban okoz depressziót (6). Az időben elkezdett és megfelelő látás-rehabilitáció szignifikánsan javítja az életminőséget és az önálló életvitelre (1, 2, 3) való képességet.

Egy korábbi felmérés (5) alapján hazánkban évente mintegy 6060 főre becsülhető a vaksági járulékra jogosultak száma. Az adatgyűjtésnek megfelelő időszakban vaksági járadékra jogosult az, aki az alábbi feltételek egyikének megfelel:

- BCVA mindkét szemén $\leq 0,07$;
- BCVA egyik szemén $\leq 0,1$, míg a másikon $\leq 0,06$;
- BCVA egy szemén $\leq 0,125$, ha a másik szem fényérzés nélküli, illetve hiányzik;
- látótér mindkét oldalon körben $< 20^\circ$.

Látható, hogy ezek a feltételek igen szigorúak, a mi elemzésünkben szereplő betegek közül gyakorlatilag a két kisebb létszámú, rosszabb látású csoportba tartozók teljesítenék ezeket a kritériumokat, akik esetében már a rehabilitáció is lényegesen rosszabb hatásfokú.

A Szemészeti Szakmai Kollégium vonatkozó protokolljában (7) szereplő fő határértéket (jobb látó szem BCVA $< 0,32$) figyelembe véve tehát a fenti felmérésben szereplőnél lényegesen többen vannak azok,

akiknek látás rehabilitációra van szükségük.

Rendelésünkön lényegesen felülreprezentált az időskori macula degeneráció a korábban említett felmérésben talált arányhoz (5) képest (72,4% vs. 22,7%). A különbséget részben az eltérő BCVA-kritériumok és átlagos életkor, részben pedig a klinikánk vitreoretinális szakrendeléséről érkező betegek viszonylag nagy száma okozhatja. A vártnál kisebb arányban szerepel a diabéteszes retinopathia okozta látásromlás. Ennek oka az lehet, hogy a látásromlás ezekben az esetekben gyakran hullámozó, és a szemorvosok lényegesen tovább gondolkoznak terápiás lehetőségek (lézerkezelések, műtétek, esetleg anti-VEGF-kezelés) irányában, miközben a rehabilitáció megkezdése késedelmet szenved. Érdekes megjegyezni, hogy betegeink között háromnál is Delagil szedése miatt alakult ki látásromlás, holott megfelelő monitorozással és a dózis csökkentésével ez jó eséllyel megelőzhető lenne (4). Betegeink jobban látó szemének legjobb korrigált látóélességének mediánja 0,16 volt. Ezenkívül eseteink 50%-a volt monokulusz, további 30,9%-uknak pedig mindkét szemén 0,1, vagy annál rosszabb volt a látóélessége. Mindez azt mutatja, hogy a betegek igen későn jutnak el látásrehabilitációra. Ennek sokrétű okai vannak, amelyeket – részletes, ez irányú vizsgálatok hiányában – csak a teljesség igénye nélkül lehet felsorolni. Biztosan az okok közé tartozik az ellátórendszer szűkössége, a betegek egy részénél a rehabilitációs folyamat alapját képező elfogadás és a megfelelő szintű motiváció hiánya, valamint a szemészorvosok egy része sem gondol időben a rehabilitáció lehetőségére, és csak a táblavízus határa környékén küldi el a beteget „távcsőszemüvegért”.

Látható ugyanakkor, hogy még a betegeink körében tapasztalt rossz látásfunkció is nagy arányban javítható megfelelő segédeszközzel. Éppen ezért született a „Felnőttkorban látássérültté vált személyek rehabilitációja” c. szakmai protokoll (7), ami 0,32-nél rosszabb korrigált

látóélesség, csökkent kontrasztérzékenység, beszűkült látótér, vagy a beteg ezirányú igénye esetén kötelezővé teszi a rehabilitációs intézmények elérhetőségeinek átadását (a rendszeresen frissített címlista elérhető a Magyar Szemorvostársaság honlapján is). Ezzel minden probléma természetesen nem orvosolható, de a szemészek részéről a megfelelő irányba tett kezdeti lépésként értékelhető.

Saját optikai rehabilitációs rendelésünknek is volna tere a fejlődésre. Igen alacsony arányban tudunk pl. egy-egy betegnek ismételt vizsgálatot biztosítani, pedig ez jelentősen növelhetné a hatékonyságot és a betegek elégedettségét. Ennek oka a finansziális és személyi feltételek szűkössége, mivel a rendelést csak az egyébként is teljes embert kívánó mindennapi klinikai tennivalóink mellett tudjuk végezni. Így azzal a kompromisszummal vagyunk kénytelenek élni, hogy csak azok jönnek ismételt vizsgálatra, akik ezt maguk kérik, mert további kérdésük merült fel, látásuk tovább romlott stb.

Összes betegünk mintegy negyedének egyszerű nagy addíciós olvasószemüveggel biztosítani lehetett CsVI-os, vagy annál kisebb méretű szöveg olvasásának képességét. Mivel ilyen szemüveg próbájához nem szükséges semmilyen speciális mintadarab, csak a szokásos szemüvegszekrény (és egy olvasólámpa), ezeken a betegeken bármelyik szemészeti rendelésben lehet segíteni, ha gondolunk erre a lehetőségre. Így a betegeknek megtakarítható az előjegyzésre várakozás, és az esetenként igen távoli helységekből Budapestre utazás. Az alkalmas betegek kiválasztását segíti a 7. ábra, amelyen azok százalékos arányát tüntettük fel az egyes BCVA-értékekhez tartozó összes személy között, akiknek a nagy addíciós olvasószemüveg volt a legmegfelelőbb segédeszköz, és ezzel legalább CsVI-ot tudtak olvasni. Látható, hogy 0,2-nél jobb korrigált távoli látóélesség esetén egyre nagyobb eséllyel beválik ez a megoldás.

Optimális esetben az általunk végzett vizsgálatok nagy részét (rutin-

szerűen kiegészítve kinetikus perimetriával, Amsler-teszttel és kontrasztérzékenység-vizsgálattal), különösen pedig a segédeszközök használatának tanítását optometrista és esetleg szociális munkás végezhetné szakorvosi felügyelet

mellett. Ennek feltétele olyan finanszírozási háttér lenne, amely biztosítaná megfelelő számú szakember folyamatos foglalkoztatását.

Eredményeink alapján mindenesetre látható, hogy a súlyos látásrom-

lás negatív hatásai is jelentős arányban csökkenthetők megfelelő rehabilitációval, amelynek időben történő megkezdése erősen függ a szemorvosoktól, akikkel a betegek általában rendszeres kapcsolatban állnak.

IRODALOM

1. Agency for Healthcare Research and Quality. Vision rehabilitation for elderly individuals with low vision or blindness. 2004. <http://www.cms.gov/Medicare/Coverage/InfoExchange/downloads/RTCVisionrehab.pdf> (hozzáférés ellenőrizve 2012. májusban)
2. Hinds A, Sinclair A, Park J, et al. Impact of an interdisciplinary low vision service on the quality of life of low vision patients. *Br J Ophthalmol* 2003; 87: 1391–6.
3. Lamoureux EL, Pallant JF, Pesudovs K, et al. The effectiveness of low-vision rehabilitation on participation in daily living and quality of life. *Invest Ophthalmol Vis Sci* 2007; 48: 1476–82.
4. Marmor MF, Kellner U, Lai TY, et al. American Academy of Ophthalmology: Revised recommendations on screening for chloroquine and hydroxychloroquine retinopathy. *Ophthalmology* 2011; 118 (2): 415–22.
5. Németh J, Frigyk A, Vastag O, et al. Vaksági okok Magyarországon 1996. és 2000. között. *Szemészet* 2005; 142: 127–133.
6. Rovner BW, Casten RJ, Tasman WS. Effect of depression on vision function in age-related macular degeneration. *Arch Ophthalmol* 2002; 120: 1041–4.
7. Szemészeti Szakmai Kollégium: Felnőttkorban látássérültté vált személyek rehabilitációja. (szakmai protokoll) letölthető: <http://szemorvostarsasag.hu/cikkek/felnottkorban-latasserultte-valt-szemelyek-rehabilitacioja> (hozzáférés ellenőrizve 2012. májusban)

LEVELEZÉSI CÍM

Barcsay György, 1083 Budapest, Tömő u. 25–29.
E-mail: barcsay@gmail.com

Tapasztalatok Systane Balance® szemcseppel Meibom-mirigy-diszfunkciós betegeknel – Követéses vizsgálat

VERES AMARILLA, TAPASZTÓ BEÁTA

Semmelweis Egyetem, Szemészeti Klinika, Budapest
(Igazgató: Prof. Dr. Németh János egyetemi tanár)

Célkitűzés: A Systane Balance® szemcsepp kezelés szemfelszíni hatásainak követése Meibom-mirigy-diszfunkciós száraz szemű betegeknel. **Módszerek:** Egy központi, nyílt, prospektív randomizált intervenciós klinikai vizsgálat. A betegek az egyik, véletlenszerűen kiválasztott szemükbe naponta 5 alkalommal cseppentettek Systane Balance szemcseppet a szokásos szemhéj-ápolási szokásuk megtartása mellett. A szubjektív száraz szem panaszok, a pislogásszám, a nem-invazív könnyfilm-felszakadási idő (NIBUT), könnylipidréteg interferenciamintázat, a Meibom-mirigyek expresszálhatóságának és a szekrénum jellegének felmérése a kiinduláskor, és a kezelés 7-10., illetve 28-30. napján. A szemhéjszállal párhuzamos kötőhártyaredők (LIPCOF) réslámpás és OCT-felvételek alapján történő osztályozása. **Eredmények:** 18 személy (10 férfi, 8 nő, átlagos életkor: 48; tartomány: 20–74 év) enyhe-, közepesen súlyos száraz szemű betegek voltak (Ocular Surface Disease Index [OSDI]: 37+21%) és Meibom-mirigy-diszfunkcióban szenvedtek. A leggyakoribb nem kívánt esemény a becseppentés után tapasztalt átmeneti homályos látás volt. Az OSDI tüneti pontszámok átlaga csökkent ($p=0,012$) a kezelés 7-10. napjára. A spontán pislogásszám nem változott. A kiinduláskor mért átlagos NIBUT-értékekhez képest (9,3+2,6 sec) a kezelés 7-10. napján, illetve 28-30. napján egyre hosszabb átlagos NIBUT-értékeket mértünk (sorrendben: 10,9+2,2 és 11,0+2,7 sec, ($p=0,036$)). A könnyfilm lipidrétegének vastagsága a kezelés 28-30. napján szignifikánsan változott a kiinduláshoz képest ($p=0,048$), többségbe kerültek azok, akiknél a könnyfilm lipidrétegének vastagsága 13 és 90 nm között volt becsülhető. A LIPCOF-redők réslámpás besorolása állandó maradt, átlagosan 2,59 és 2,63 között mozgott. Az OCT-felvételeken mért LIPCOF-redő magasság a kiinduláskor mért értékhez képest a kezelés első hetében csökkenő tendenciát mutatott. A Meibom-mirigyek expresszálhatósága szignifikánsan javult a kezelés során ($p<0,001$), továbbá a Meibom-mirigyek excretumának jellege kedvezően változott a kezelés előrehaladtával. **Következtetések:** A Systane Balance® cseppet jól tolerálták a betegek. A Meibom-mirigy-diszfunkciós betegek csökkent szubjektív panaszait elsősorban a Meibom-mirigyek kedvezőbb expresszálhatósága, a szekrénum jellegének kedvező irányú változása magyarázta. A könnyfilm-lipidréteg vastagságának normalizálása stabilabb könnyfilmréteget és hosszabb könnyfilm-felszakadási időt eredményezett.

Systane Balance® in patients with dry eye disease secondary to Meibomian gland dysfunction – prospective study

Purpose: Open-label, single-center, randomised, prospective study designed to compare the efficacy and tolerability of Systane Balance® with that of habitual therapy in patients diagnosed with dry eye secondary to Meibomian gland dysfunction. **Methods:** Intervention: to instill 5 times daily Systane Balance® eyedrop into one eye without changing the patients' attitude during lidcare. Assessment of the subjective dry eye symptoms (Ocular Surface Disease Index [OSDI]), blink rate, non-invasive tear film breakup time (NIBUT), tear film lipid layer interference pattern, the expressibility of the Meibomian glands, the quality of the meibum in the baseline, and after 7-10 days, and after 28-30 days after the treatment. The lidparallel conjunctival folds (LIPCOF) and the ducts of the Meibomian glands were visualised with optical coherence tomography (OCT). **Results:** 18 individuals (10 men, average age [range]: 48 [20–74] ys) were involved who had mild-to moderate dry eye (OSDI: 37+21%) secondary to Meibomian gland dysfunction. Drop haze occurred in 7 cases. During the follow-up OSDI scores decreased ($P=0.012$) with stable blink rate following to 7-10 days of treatment. Systane Balance® produced significantly longer tear film breakup times at the 7-10. day and at the 28-30. day of follow-up (10.9+2.2 and 11.0+2.7 sec, respectively, ($P=0.036$)) compared to the baseline NIBUT values (9.3+2.6 sec). Instillation of Systane Balance® resulted in a significantly greater thickening of the lipid layer by the 28-30 day relative to the baseline ($P=0.048$), the majority of the patients reached a lipid layer thickness of 13 and 90 nm. The folds' height of the LIPCOF measured with OCT showed a tendency to decrease by the 7-10. days of the follow-up. Additionally, an improvement in Meibomian gland expression and the quality for the expressed meibum was observed ($P<0.001$). **Conclusions:** Instillation of Systane Balance in patients with dry eye disease secondary to Meibomian gland dysfunction is associated with substantial improvements in tear film lipid layer thickness and tear film stability during a 28-30 days follow-up period.

KULCSSZAVAK

Meibom-mirigy-diszfunkció, szemhéjszállal párhuzamos kötőhártyaredők (LIPCOF), optikai koherencia tomográfia (OCT), száraz szem, könnylipidréteg

KEYWORDS

Meibomian gland dysfunction, lid-parallel conjunctival fold (LIPCOF), tear meniscus, optical coherence tomography (OCT), dry eye, tear lipid layer

BEVEZETÉS

A Meibom-mirigy-diszfunkció a Meibom-mirigyek rendellenes működésére vonatkozik, és nem foglalja magában a mirigy egyéb betegségeit, mint például a daganatos eltéréseket, vagy a veleszületett kórképeket. Definíció szerint a Meibom-mirigyek krónikus, diffúz eltérése általában a terminális ductusok elzáródásában, vagy a mirigy szekrétaumának mennyiségi/minőségi eltéréseiben nyilvánul meg (1). Mind ezen változások olyan könnyfilmet eredményeznek, amely a szemet irritálja, klinikailag megnyilvánuló gyulladást tart fenn, és szemfelszín-betegséghez vezet.

A jelenlegi felosztás a Meibom-mirigy-diszfunkciót hiposzekretoros, obstruktív, és hiperszekretoros formákba sorolja (2). Ezeknek a tarsalis lemezben található nagy fagygyümirigyeknek az olajos terméke, a meibum szolgáltatja döntően a könnyfilm lipidrétegét. A mindössze 4-5 mikrométer vastag precornealis könnyfilmben átlagosan 40-100 nm-t tesz ki a lipidréteg, ugyanakkor döntő szereppel bír a könnyfilmréteg stabilitásában. A Meibom-mirigy orificiumok elzáródhatnak, ha a besűrűsödött váladék és az elszarusodó sejttörmelék eldugaszolja azokat. Az obstrukció egyrészt a hiányos könnylipidréteg miatt könnyfilm-instabilitáshoz, evaporatív száraz szem kialakulásához vezet, másrészt a pangó ductusok a szekretoros acinusok atrófiáját előidézve végül csökkent meibum termelést eredményeznek.

A Meibom-mirigy-diszfunkció pontos felismeréséhez és súlyosságának megítéléséhez a szubjektív panaszok számbavétele mellett számos leíró és funkcionális teszt áll rendelkezésre. A Meibom-mirigyek in vivo képi ábrázolásához *Yokoi és munkatársai* (3) fejlesztették ki a meibográfiát, amely szaloptikás transzillumináció segítségével mutatja ki az elzáródott ductusokat (drop out). *Höh és munkacsoportja* (4, 5) részletes leírást adott a conjunctivochalasis egy fajtájaként ismert szemhéjszéllal párhuzamos kötőhártyaredőkről (LIPCOF). Ezen LIPCOF-redők ábrázolása és

jellemzése optikai koherencia tomográfia (OCT) segítségével nem invazívan, részletdúsan történhet (6, 7).

A Meibom-mirigy-diszfunkcióval járó száraz szem kezelésére fejlesztették ki a Systane Balance® szemcseppet, amely bifázisos módon a károsodott epithelium hidrofób felszínéhez kapcsolódik, megnöveli a könny volumenét, majd egy protektív gél mátrix segítségével megőrzi annak stabilitását (8). A különböző olajok alkotta mikroemulzió (LipiTech™ rendszer) minimálisan csökkenti a párolgás okozta könnyvesztést a szemfelszínen. A Systane Balance® propilén-glikol, hidroxipropil guar, borát, szorbitol, ásványi só, poláros foszfolipid felületaktív anyag, és polietilén glikol 400 tartalma a könny vastagságát és stabilitását hivatott pótolni (9).

Két klinikai vizsgálat (10, 11) is elemezte a Systane Balance® szemcsepp eredményességét, de tudomásunk szerint ezidáig egyetlen szerző sem foglalkozott a Meibom-mirigy ductusok optikai koherencia tomográfiával való ábrázolásával. Az OCT-felvételek lehetőséget adtak a lokalizáció és a tágasság non-invazív megítélésére. Ezenkívül a könnyfilm lipidrétegének és egyéb funkcionális könnyparaméterek vizsgálatával követtük prospektíven a Systane Balance® szemcsepp kezelés eredményességét.

BETEGEK

Vizsgálatunkat a Helsinki Deklaráció alapelveinek betartása mellett a Tudományos Kutatásetikai Bizottság által engedélyezett vizsgálati protokoll alapján végeztük. Meibom-mirigy-diszfunkciós száraz szemű betegeket válogattunk véletlenszerűen a vizsgálatba, akiket előzőleg a Szárazszem-kérdőív (Ocular Surface Index, OSDI) (12) pontszámai, a könnyfilm funkcionális vizsgálata, és a szemfelszín réslámpás vizsgálata alapján diagnosztizáltunk. Nem vehettek részt a tanulmányban azok, akiknél ismert volt szemfelszínbetegség, korábbi szemműtét, terhesség, illetve a szemfelszínt vagy a könnyfilmet befolyásoló gyógyszeresedés.

MÓDSZEREK

A száraz szem jeleit állandó hőmérsékletű és páratartalmú, közepesen megvilágított helyiségben vizsgáltuk. A teljes protokoll egyetlen lépése során sem használtunk szemcseppet, illetve az egyes lépések között elegendő idő telt el a szemfelszín regenerálódásához és a reflexes könnyezés elkerüléséhez.

Szubjektív panaszok

Az OSDI-kérdőív (12) a betegek elmúlt egy hétben tapasztalt szempanaszait, azok gyakoriságát összegezte, illetve azok hatását olyan mindennapi tevékenységekre, mint például az olvasás. Ezenkívül kötetlen beszélgetés formájában érdeklődtünk az aktuális kezeléssel szerzett tapasztalatokról.

Pislogásszám

Standardizált körülmények között regisztráltuk a percnkénti pislogásszámot, miközben a résztvevők egy száraz szemről szóló tájékoztató nyomtatványt olvastak.

Réslámpás vizsgálat

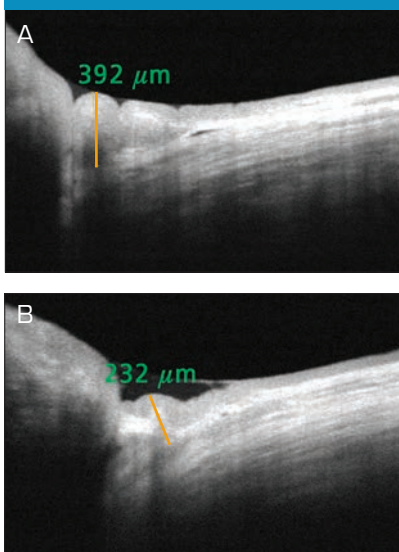
A LIPCOF besorolása elsőként a réslámpás vizsgálat során zajlott, miközben a résztvevők előrefelé néztek és néhányszor pislogtak. A temporális alsó kvadránsban *Höh és munkacsoportja* (4) által megadott módon történt az osztályozás. Szintén réslámpával, de az összes többi vizsgálat utolsó lépéseként a Meibom-mirigyek elhelyezkedését (különös tekintettel a retropozíció meglétére), az orificiumok nyitottságát, expresszáthatóságát, illetve a szekrétaum jellegét elemeztük az alsó szemhéj középső harmadában. Az osztályozás a Meibom-mirigy-diszfunkciót tárgyaló nemzetközi munkaüléssel megállapított irányelvek szerint történt (2). Az excretum jellegét 1-5 között pontozva (tisztá/ködös/ködös-törmelékes/pasztaszerű/concretum), illetve az expresszáthatóságot 0 és 3 között (mind a 8 expresszátható/3-4 expresszátható/1-2 expresszátható/nem expresszátható egy sem) számszerűsítve hasonlítottuk össze az időbeli változásokat.

Az optikai koherencia vizsgálat


A résztvevők egyik véletlenszerűen kiválasztott szemén nagy sebességgű, nagy felbontású Fourier domain (FD)-OCT (RTVue-100; Optovue, Inc., Fremont, CA) készüléssel történtek a felvételek. A vertikális metszetek egy rövid fókuszu cornealis adaptoregység (S-CAM) segítségével készültek. Az alsó könnymeniszkusz leképezése céljából a pásztázás tengelye az alsó szemhéj középvonalára irányult, majd a LIPCOF-redők ábrázolásához a beteget felkértük, hogy a jobb szem esetében a fejét 45°-kal fordítsa balra. A bal szem esetében a fej behelyezése 45°-kal jobbra fordított helyzetben történt, miközben a pásztázó sík az alsó szemhéj külső egyharmadára irányult.

A vertikális OCT-felvételeken a kötőhártyaredők meglétét, számát és magasságát, illetve a redők könnyfilmmel való fedettségét elemeztük (1. ábra). A szkennelés síkját horizontálissá állítva sorozatfelvételek készültek a szemhéjszélen nyíló

1. ábra: A LIPCOF-redők ábrázolásához OCT-készülékkel vertikális metszetben. A: A kezelés előtt a kötőhártyaredőket nem fedi könnyfilm. B: A kezelés 7. napján a könnyfilm beborítja ugyanazt a kötőhártya redőt, amelynek mérete is csökkent



2. ábra: A szemhéjszélen nyíló Meibom-mirigy ductusokról készült OCT-felvétel. Az egyik orificiumot debriszel kevert szekretum sapka zárja el



Meibom-mirigy ductusokról is (2. ábra). A LIPCOF-redők osztályozásának fő szempontja az alsó temporális helyzetben a kötőhártyaredők könnyfilmmel való fedettsége volt (1. táblázat).

Tearscope készülékkel történt szemfelszín-vizsgálatok

A nem invazív könnyfilm-felszakadási időt (NIBUT) interferometriás módszerrel határoztuk meg (Tearscope Plus; Keeler Ltd., Windsor, UK) (13). A Tearscope Plus készülék egy cső alakú vizsgálófejből és rá merőleges fogó részből áll, amely a készülék kézi használatát teszi lehetővé, a műszer kiegészítő alkatrészek segítségével réslámpához csatlakoztatható. A műszer vizsgálófeje hideg, fehér fényt bocsát ki. Az át-

1. táblázat: A LIPCOF-redők OCT-készülékkel történő vizsgálatához kidolgozott algoritmus

LIPCOF-redő besorolása	A módszer alapja a redők saját könnyfilmmel történő fedettsége
0	Nincsen redő
1	Egyetlen redő, amelyet könnyfilm fed
2	a: Egyetlen redő, amelyet nem fed könnyfilm vagy b: Többszörös redő, amelyet könnyfilm fed
3	Többszörös redő, amelyet nem fed könnyfilm

lagos NIBUT-értékek 3 különböző mérés átlagát jelentik.

A könnyfilm lipíd rétegének interferenciamintázatát az eszköz leírásának megfelelően határoztuk meg (13). Az 1-es rendellenesen vékony, illetve a 6-os fokozat rendellenesen vastag lipíd réteget jelent, míg a 2-es, 3-as, 4-es, és 5-ös fokozatok fokozatosan vastagodó könnyfilm-lipíd réteget takarnak.

Intervenció

A betegek egy része már a beválogatáskor rendszeresen ápolta a szemhéjait, azaz helyi melegítést követően a szemhéjszéleket lemosta, és masszírozta. A követés során a betegek annyiszor és olyan formában alkalmazták ezt a módszert, ahogyan kényelmesnek tartották.

Ezen felül a betegek egy véletlenszerűen kiválasztott szemébe naponta öt alkalommal egy csepp Systane Balance® szemcseppet használtak, míg a másik oldalon nem változtattak a korábbi kezelésem.

Követés

A beválogatás napján, a kezelés utáni 7-10. napon, illetve a kezelés 28-30. napján végeztük a fentiekben részletezett szemfelszín-vizsgálatokat.

Statistikai elemzés

A statisztikai elemzés és az ábrák kereskedelmi forgalomban kapható szoftverrel készültek (SPSS 16.0; SPSS, Chicago, IL, és Statistica 8.0; StatSoft, Tulsa, OK). Az egyes időpontokban mért változókat Wilcoxon-féle párosított t-teszttel, a három időpontra vonatkoztatott összehasonlításokat Friedman-féle varianciaanalízissel elemeztük. A szárazszem-tüneteket, illetve a réslámpás és OCT-mérések közötti korrelációkat Kendall-féle tau-b, vagy Spearman-féle korrelációs tesztekkel elemeztük.

EREDMÉNYEK

A résztvevők jellemzése

Összesen 18 személy (10 férfi, 8 nő) vett részt a tanulmányban (átlagos életkor: 48,0; tartomány: 20–74 év). A szubjektív tüneti pontszámok

alapján enyhe, közepesen súlyos száraz szemű betegek voltak (OSDI 37+21%), és a klinikai kép alapján Meibom-mirigy-diszfunkcióban szenvedtek. A betegek közül 4 esetben a szárazszembetegséghez seb-orrhoeas dermatitis vagy acne rosacea is társult.

Biztonságosság, tolerálhatóság

A kezelés 30 napja alatt a 15 személy közül egyetlen páciensnél sem tapasztaltunk toxikus hatást. A leggyakoribb (7 személy) nem kívánt esemény a becseppentés után tapasztalt átmeneti homályos látás volt, míg néhányan (4 eset) csípő érzésre panaszkodtak a kezelt szemben, tovább egy személy égő érzést tapasztalt a szemhéjszáron a cseppentésekkel egyidőben.

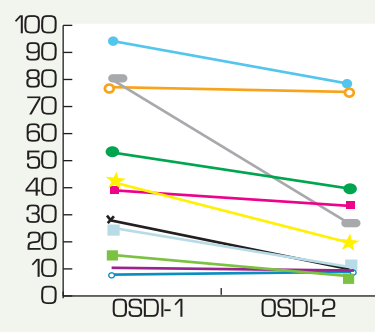
A szubjektív panaszok változása

A kiinduláskor számolt OSDI tüneti pontszámok átlaga 36,94+21,43% volt, amely egy hét Systane Balance® kezelést követően átlagosan 27,61+19,01%-ra csökkent ($p=0,012$) (3. ábra). A kezelés 28-30. napján számolt pontszámok további eltérést nem mutattak.

A pislogásszám és a NIBUT változása a kezelés során

Az olvasás közben regisztrált percnkénti spontán pislogásszám nem változott a kezelés folyamán, átlagosan 11,3 és 11,8 között maradt.

3. ábra: Az OSDI tüneti pontszámok változása a Systane Balance® szemcseppkezelés 7-10. napján a kiinduláshoz képest ($p=0,012$)



2. táblázat: A könnylipid-vastagság megoszlása az átlag népességben, illetve annak változása a vizsgált betegcsoportban a kezelés következtében (MGD=Meibomian Gland Dysfunction)

Könnylipid-vastagság	Átlagnépesség (%)	MGD 0. nap (%)	Kezelés 7. nap (%)	Kezelés 30. nap (%)
<13 nm	15	19	15	0
13–50 nm	14	6	15	36
50–70 nm	29	13	24	43
70–90 nm	19	0	8	21
90–180 nm	17	31	30	0
>200 nm	6	31	8	0

A kiinduláskor mért átlagos NIBUT-értékekhez képest (9,3+2,6 sec) a kezelés 7-10. napján, illetve 28-30. napján egyre hosszabb átlagos NIBUT-értékeket mértünk (sorrendben: 10,9+2,2 és 11,0+2,7 sec). A kezelés előtt, és a kezelés 28-30. napján mért értékek szignifikánsan különböztek ($p=0,036$).

A könnyfilm lipid-interferenciás képének változása

A könnyfilm lipidrétegének vastagsága a kezelés 28-30. napján szignifikánsan változott a kiinduláshoz képest ($p=0,048$). A kiinduláskor a Meibom-mirigy-diszfunkciós betegek körében többségben voltak azok, akik a normál népességre kevésbé jellemző vastagabb és kevésbé sima könnylipidréteggel rendelkeztek. A Systane Balance® kezelés során a lipidmintázatok megoszlása változott, többségbe kerültek azok, akiknél a könnyfilm lipidrétegének vastagsága 13 és 90 nm között volt becsülhető. Így a kezelés 28-30. napján a lipidmintázat megoszlása gyakorlatilag megegyezett a normál populációban ismert eloszlással (2. táblázat).

A könny lipidmintázata nem mutatott összefüggést a NIBUT-értékekkel.

A Meibom-mirigy ductusok ábrázolása OCT-készülékkel

Az OCT-felvételeken sikerült kimutatni a Meibom-mirigy ductusokat (2. ábra). A ductusok hosszmetriai képe azok tágasságáról, és lefutásáról adott tájékoztatást. A lumenek alacsony reflektivitású sávok

ként ábrázolódtak, amelyek nyílását időnként magas reflektivitású, kerekded sapkaszerű képlet zárta el, amely mikroszkóposan a besűrűsödött, debrisszel kevert szekrénum dugónak felelt meg.

Egyes betegeknek a követés során a ductusok dilatáltsága csökkent (4. ábra).

A LIPCOF-redők réslámpás és OCT-eszközzel történt értékelése

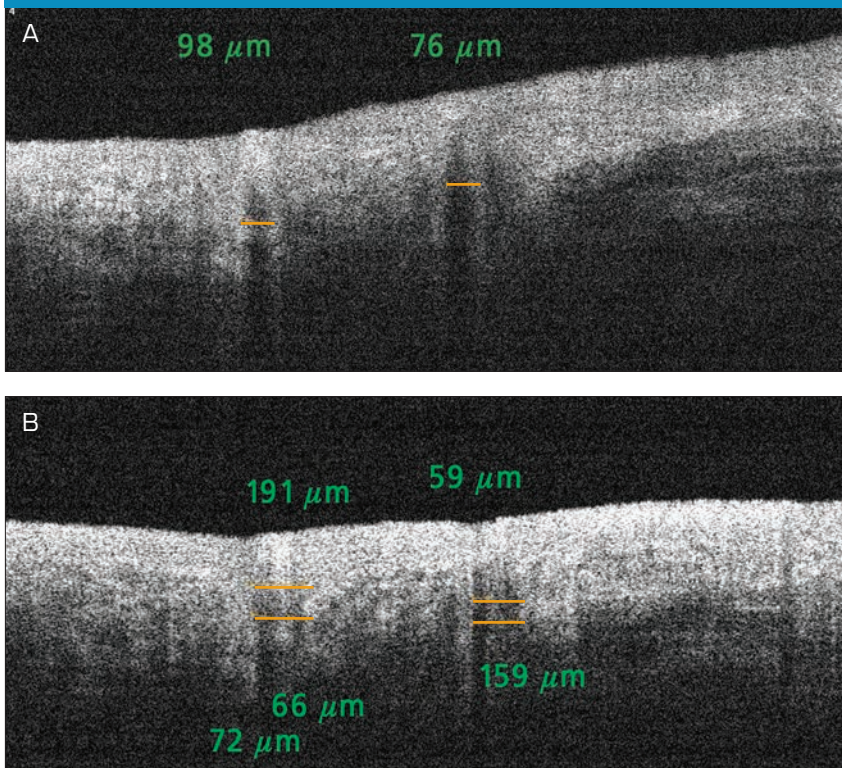
A LIPCOF-redők réslámpás besorolása nem különbözött a három különböző időpontban, átlagosan 2,59 és 2,63 között mozgott.

Az OCT-felvételeken mért LIPCOF-redőmagasság a kiinduláskor mért értékhez képest a kezelés első hetében nem szignifikáns módon csökkenő tendenciát mutatott (átlagos különbség 25,2 μm), amely különbség nem haladta meg a mért értékek egyes időpontokban tapasztalt átlagos eltérését (69,9 μm). Megfigyelhető volt, hogy a kezelés 7-10. napján a LIPCOF-redők könnyfilmmel való fedettsége egyes esetekben nőtt, ugyanakkor az alacsony esetszám miatt statisztikai számítással ezt nem lehetett alátámasztani (1. ábra).

A Meibom-mirigyek expresszáthatósága és az excretum jellege

A Meibom-mirigyek expresszáthatósága szignifikánsan javult a kezelés során ($p<0,001$), továbbá a Meibom-mirigyek excretumának jellege kedvezően változott a kezelés előrehaladtával (5. ábra). A Systane Balance® csepp alkalmazása során csökkent azon betegek ará-

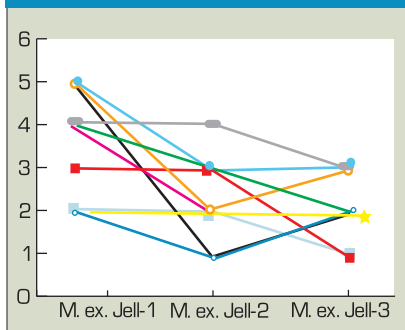
4. ábra: A Meibom-mirigy ductusok tágasságának változása a követés során. A: A kezelés előtt a ductusok fala egyenetlen lefutású. B: Ugyanazon betegnél a kezelés 7. napján a ductusok átmérője csökkent



nya, akiknél a meibum pasztaszzerűen vagy ködös-törmelékesen volt csak exprimálható.

A Meibom-mirigyek expresszálhatósága és az excretum jellege egymással szoros korrelációt mutató paraméterek voltak ($r=0,647$ $p=0,017$).

5. ábra: A Meibom-mirigyek excretumának szignifikáns változása a kiinduláskor (1), a kezelés 7-10. napján (2), és a kezelés 28-30. napján (3). ($p=0,001$)



MEGBESZÉLÉS

A Meibom-mirigy-diszfunkciós betegcsoportban a Systane Balance® szemcsepp napi ötszöri cseppentése már a kezelés 7-10. napján kedvezően befolyásolta a szárazszem-betegek szubjektív panaszait és a szemfelszín állapotát leíró objektív változókat.

A Systane Balance® szemcsepp hatékonyságát és tolerálhatóságát egy randomizált, kettősen maszkolt tanulmányban a Soothe®XP nevű (1% könnyű ásványi olaj, 4,5% nehéz ásványi olaj, poliszorbát-80 összetételű) szemcseppel szemben vizsgálták száraz szemű betegcsoportban (10). A könny lipidrétegének vastagságát a becseppentést követő 1, 5, 15, 60, és 120. percen mérték lipidréteg-interferometriával. Systane Balance® cseppentése után, az 5. perctől fogva a 120. perc végéig nagyobb mértékben vastagodott a lipidréteg, mint a másik szemcseppnél. Saját vizsgálatunkban már a kezelés 7. napjától megfi-

gyelhető volt a lipidréteg vastagodása, ugyanakkor fontos hangsúlyozni, hogy a vastagodás csak a 90 nm-nél vékonyabb lipidrétegeknél fordult elő. Az idézett tanulmány beteginél minden esetben 75 nm alatti volt a lipidréteg vastagsága a kiinduláskor. Saját beteganyagunkban a 90 nm-nél vastagabb, és gyakran egyenetlen lipidrétegeknél éppen ellenkező irányú folyamat, az egészséges populációban normálisnak tartott érték felé tartó vékonyodás volt jellemző.

A tanulmány a könnyfilm-felszakadási időt, a cseppentés okozta homályos látást, a szemfelszíni komfortérzetet követte a Systane Balance® és a Soothe®XP cseppek használata során (10). Az eredmények alapján a becseppentés után egy perccel ritkábban tapasztaltak homályos látást a páciensek, illetve 120 perc után is hosszabb maradt a könnyfilm-felszakadási idő a Systane Balance® csepp adásakor a Soothe®XP csepphez képest. Nyílt, egyközpontú tanulmány során Meibom-mirigy-diszfunkciós betegcsoportban hasonlították össze a Systane Balance® és a hagyományos kezelés hatásosságát (11). A 28 napos kezelést követően a betegek 86%-a gondolta úgy, hogy a Systane Balance® gyorsabban enyhítette a panaszait, a könnyfilm-felszakadási idő 33%-kal nőtt, továbbá 17%-kal javult a Meibom-mirigyek expresszálhatósága. A saját vizsgálatunk tapasztalatai szerint szintén szignifikánsan könnyebbé vált a Meibom-mirigyek expressziója, és ezzel párhuzamosan javult az excretum jellege is a követés teljes időtartamában.

A mintegy 5 μm-es axiális felbontású OCT-készülékkel lehetővé vált a Meibom-mirigy ductusok noninvazív ábrázolása. Tudomásunk szerint elsőként számolunk ezen anatómiai struktúra ilyen leképezéséről. Az egyszerű, a betegnek és a vizsgálónak egyaránt nem megterhelő gyors vizsgálat olyan esetekben lehet leginkább értékes, amikor a klinikai kép alapján nem egyértelműen kizárható a Meibom-mirigyek hegesedése. A felvételek egyértelműen különbséget tesznek a tá-

gult, egyenetlen falú és a fokozott fibrosis által elzáródott képletek szöveti szerkezete között.

Ugyanezen képalkotás során a LIPCOF-redők részletei, a könny-filmmel való fedettségük is könny-nyedén felismerhető. Korábbi közleményünkben (6) három, új, OCT-felvételekre alapozó LIPCOF-redő besorolási algoritmus került bemutatásra a szubjektív tünetek kiegészítése és a súlyosság megítélésének megkönnyítése céljából. Eredményeink szerint a közepesen súlyos száraz szeműeknél gyakrab-

ban maradtak fedetlenül a kötőhártyaredők az enyhe szárazszemű csoporthoz képest, továbbá a vékonyabb könnylipidrétegű személynél súlyosabb LIPCOF-redői voltak.

KÖVETKEZTETÉSEK

Összességében elmondható, hogy a követéses, nyílt, egyközpontú randomizált vizsgálat megerősítette, hogy a Systane Balance® szemcsepp eredményesen használható a Meibom-mirigy-diszfunkció okozta száraz szem kezelésére. A könny

lipidrétegének monitorozása Tearscope készülékkel hasznos eszköze lehet a terápiás válasz megítélésének. A betegek szubjektív panaszai mellett ezenkívül a Meibom-mirigy ductusokról készített OCT-felvételek is noninvazív diagnosztikus támpontként szolgálhatnak a kezelés sikerességének megítélésére.

Köszönetnyilvánítás

Minden kedves munkatársamnak és a vállalkozó kedvű betegeknek hálás köszönettel tartozom a közreműködésért.

IRODALOM

1. Nelson JD, Shimazaki J, Benitez-del-Castillo JM, et al. The International Workshop on Meibomian Gland Dysfunction: Report of the Definition and Classification Subcommittee. IOVS 2011; 52: 1930–1937.
2. Tomlinson A, Bron J, Korb R, Amano S, et al. The International Workshop on Meibomian Gland Dysfunction: Report of the Diagnosis Subcommittee. IOVS 2011; 52: 2006–2049.
3. Yokoi N, Komuro A. Non-invasive methods of assessing the tear film. Exp Eye Res 2003; 78: 399–407.
4. Höh H, Schirra F, Kieneker C, et al. Lid-parallel conjunctival folds are a sure diagnostic sign of dry eye (in German). Der Ophthalmologe 1995; 92: 802–808.
5. Höh H, Schirra F, Knienecker C, et al. Lid-parallel conjunctival fold (LIPCOF) and dry eye: a diagnostic tool for the contactologist (in German). Contactologia 1996; 22: 104–117.
6. Veres A, Tapasztó B, Kosina-Hagyó K, et al. Imaging lid-parallel conjunctival folds with OCT and comparing its grading with the slit lamp classification in dry eye patients and normal subjects. IOVS 2011; 52: 2945–51.
7. Tapasztó B, Veres A, Kosina-Hagyó K, et al. OCT Imaging of lid-parallel conjunctival folds in soft contact lens wearers. Optom Vis Sci 2011; 88: 1206–13.
8. Benelli U. Systane® lubricant eye drops in the management of ocular dryness. Clin Ophthalmol 2011; 5: 783–790.
9. <https://www.systane.com>
10. Korb DR, Blackie CA, Meadows D, et al. Evaluation of extended tear stability by two emulsion based artificial tears. Proceedings of the 6th International Conference on the Tear Film and Ocular Surface: Basic Science and Clinical Relevance Tear Film and Ocular Surface Society meeting; Florence, Italy. September 22–25, 2010.
11. Foulks G, Sindt C, Griffin J. Efficacy evaluation of a novel emulsion based, anionic phospholipid containing artificial tear in Meibomian gland dysfunction (MGD) subjects. Proceedings of the 6th International Conference on the Tear Film and Ocular Surface: Basic Science and Clinical Relevance Tear Film and Ocular Surface Society meeting; Florence, Italy. September 22–25, 2010.
12. Begley CG, Chalmers RL, Mitchell GL, et al. Characterization of ocular surface symptoms from optometric practices in North America. Cornea 2001; 20: 610–618.
13. Introduction and guided tour to Tearscope plus. Ver: 2.6. Windsor, UK: Keeler Ltd.; 1998.

LEVELEZÉSI CÍM

Dr. Veres Amarilla, 1083 Budapest, Tömő u. 25–29.
E-mail: amarilla28@yahoo.de

Újabb diagnosztikai módszerek a szemfelszín megbetegedéseiben

KOSINA-HAGYÓ KRISZTINA, FODOR ESZTER, VERES AMARILLA

Semmelweis Egyetem, Szemészeti Klinika, Budapest
(Igazgató: Prof. Dr. Németh János egyetemi tanár)

Összefoglalás: Jelen közlemény célja olyan, a munkacsoportunk által megismert, és tanulmányozott modern eljárások ismertetése, amelyek hozzájárulnak a szemfelszíni eltérések több szempontú vizsgálatához, a szárazszem-betegség pontosabb diagnosztikájához. Bemutatásra kerülnek olyan könnyen elsajátítható és a mindennapi gyakorlatban alkalmazható módszerek, mint a szemhéjszéli kötőhártyaredők vizsgálata, illetve a könnymeniszkusz magasság mérése réslámpa segítségével. A szerzők kitérnek egyedi műszereket igénylő eljárásokra, mint a könny lipidrétegének vizsgálata, a meniszkusz és a kötőhártyaredők optikai koherencia tomográfiával történő elemzése, valamint a könny ozmolaritásának mérése. Továbbá helyet kapott összefoglalónkban a nagy sebességű topográfia segítségével mérhető szemfelszíni jellemzők bemutatása is, amely jelenleg elsősorban a tudományos kutatások eszköztárát gazdagítja.

New diagnostical procedures of the ocular surface

Summary: Purpose of this review to present some new methods of dry eye diagnostic and detailed examination of ocular surface. The authors review practical and easy to perform procedures like examination of lipid parallel conjunctival folds or measurement of tear meniscus height with slit lamp. The article describes methods which evaluate need special instruments like examination of tear film lipid layer, detection of conjunctival folds and tear meniscus with optical coherent tomography, and measurement of tear osmolarity. Additionally, the review includes the presentment of tear film parameters measured by high speed corneal topography.

KULCSSZAVAK

kötőhártyaredők, könnymeniszkusz, lipidréteg, könnyozmolaritás, corneatopográfia

KEYWORDS

conjunctival folds, tear meniscus, lipid layer, tear osmolarity, corneal topography

BEVEZETÉS

A szárazszem-betegség a becslések szerint a lakosság 15-30%-át érinti világszerte (27). A betegek panaszainak és tüneteinek hátterében a könnyfilm paramétereinek megváltozása és következményes szemfelszíni elváltozások állnak.

A betegséghez kapcsolódó diagnosztikai lehetőségek tárháza napjainkban egyre szélesebb. A mindennapi használatban elterjedt, klasszikus vizsgáló eljárások gyors és olcsó lehetőséget kínálnak, azonban hátrányaik az alacsony

reprodukálhatóság és az invazivitás (20). Az utóbbi évtizedben számos modern módszer került kidolgozásra, amelyek lehetőséget teremtenek a könnyfilm és a szemfelszín több szempontú vizsgálatára, a részletesebb diagnózisra, és a betegség nyomon követésére. Azonban nincs egyetlen diagnosztikai módszer sem, amely önmagában képes lenne a szárazszem-betegség különböző típusainak elkülönítésére. A technikai lehetőségek folyamatos fejlődése és a páciensek életminőségének és látásélességük javításának növekvő

igénye miatt az új diagnosztikus módszerek bevezetése és az elérhető eljárások felhasználási körének bővítése a kutatások középpontjába került.

A Koppenhágai Kritériumok óta ismert és használt hagyományos tesztek, mint a könnyfilm-felszakadási idő, a különböző vitális festések (fluoreszcein, Rose – Bengal, Lissamin – green) és a Schirmer-teszt továbbra is a mindennapi gyakorlat fontos részét képezik (20). Munkacsoportunk emellett számos új diagnosztikus módszer eredményességét vizsgálta külön-

bőző betegcsoportokon. Jelen összefoglaló közlemény célja a tapasztalataink rövid ismertetése.

SZEMHÉJSZÉLLEL PÁRHUZAMOS KÖTŐHÁRTYAREDŐK (LIPID PARALEL CONJUNCTIVAL FOLDS) LIPCOF-VIZSGÁLATA

Höh és munkacsoportja 1998-ban közzölt leírást a LIPCOF-redőkről. A conjunctivochalasisnak ez az osztályozása a beteg saját könnyemeniszkusz-magasságát veszi összehasonlítási alapul, és hagyományos réslámpás vizsgálat alapján elvégezhető. Közleményükben a szárazszem-betegség szempontjából pozitív prediktív értéke 93,09%, negatív prediktív értéke pedig 75,95% (14).

Munkacsoportunk elsőként számolt be a LIPCOF-redők cornea adaptorrall ellátott Fourier-domain optikai koherencia tomográf (FD-OCT) eszközzel történő ábrázolásáról (29). Ezzel a módszerrel a LIPCOF-redők mögötti szöveti struktúra részletei, mint például ciszták vagy erek is leképezhetők, illetve néhány mikrométeres pontossággal mérhető a kötőhártyaredők magassága és a könnyemeniszkusz (1. ábra).

A vizsgálatban szereplő száraz szemű csoportban az átlagos LIPCOF-redő magasság szignifikánsan magasabb ($483,8 + 189 \mu\text{m}$) volt, mint a kontrollcsoportban ($151 + 61,9 \mu\text{m}$). A LIPCOF-redők és a Dry Eye Questionnaire (DEQ)

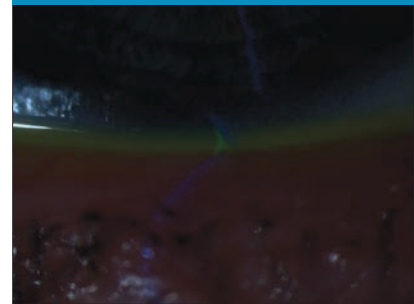
száraz szem tüneti pontszámok pozitív korrelációt mutattak. Ezzel szemben a LIPCOF-redők könny-filmrel történő fedettsége negatív korrelációt mutatott a DEQ-pontszámokkal. Az OCT-felvételekre kidolgozott osztályozás az anatómiai viszonyok megadásán túl közvetlen funkcionális és klinikai vonatkozásokkal is rendelkezett, összefüggött a DEQ-pontszámokkal.

A KÖNNYMENISZKUSZ ÉS PARAMÉTEREINEK MÉRÉSE

A termelődött könny mennyiségének legnagyobb része, hozzávetőleg 75-85%-a az alsó és felső szemhéjszél mentén elhelyezkedő meniszkuszokban található (3). A könnyemeniszkusz paramétereinek meghatározásával következtethetünk a termelt könny mennyiségére, amely hozzájárul a csökkent könnytermeléssel járó szárazszem-betegség diagnosztikájához (16).

A könnyemeniszkusz hagyományos réslámpás vizsgálattal is jól látható (2. ábra), és magassága a résfény szélességének változtatásával, fotódokumentációval vagy az okulárba helyezett mérőskála segítségével mérhető is (6, 26). Saját kutatásunkban a hagyományos réslámpa résfényét használtuk a meniszkusz magasság mérésére. Az eljárás során a vízszintes irányú, a mikrométer csavarral változtatható résfény szélessége szolgált mérőműszerül. A pontosabb elemzéséhez szükség lehet fluoreszcein festék alkalmazására, amely nélkül a meniszkusz

2. ábra: Könnyemeniszkusz réslámpás képe fluoreszcein festés alkalmazásával

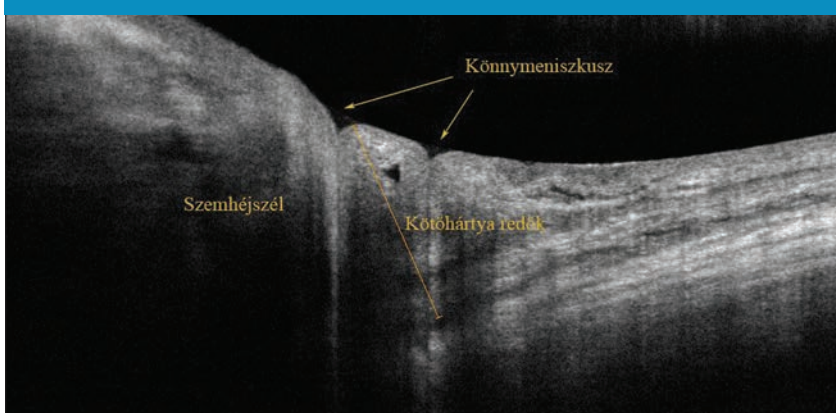


határai réslámpával kevésbé jól definiálhatóak (26). Vizsgálatunkban egészséges önkéntesek vettek részt. Az átlagos meniszkusz magasság $0,23 \pm 0,07$ mm-nek adódott fluoreszcein festék alkalmazásakor, és $0,20 \pm 0,06$ mm-nek festék használata nélkül (6). Ezen eljárás előnyei, hogy valamennyi szemész számára elérhető, a betegeknek kevésbé megterhelő, mint a hagyományos Schimer-vizsgálat, továbbá lehetőséget nyújt a könnyfilm állapotának kvantitatív követésére.

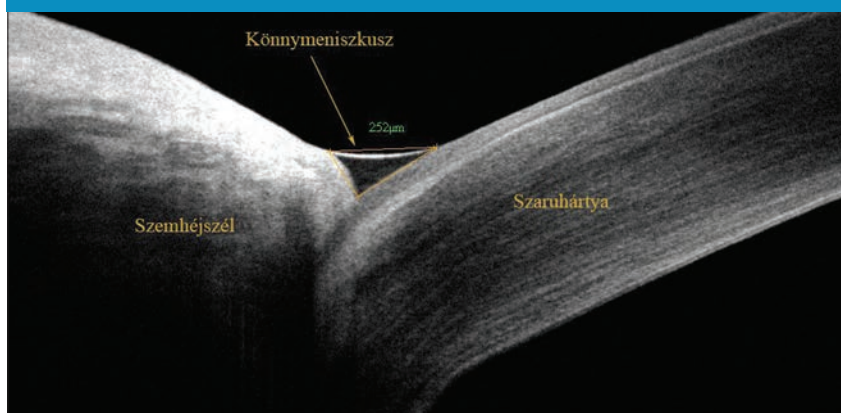
A jelenleg elérhető legpontosabb meniszkusz vizsgáló eljárás az optikai koherencia-tomográfia (OCT) (15), amely nagy felbontású keresztmetszeti képet készít a meniszkuszról, így meghatározható annak magassága, felszínének görbületi sugara, keresztmetszeti képek területa (3. ábra). A módszer nem invazív, a mérés gyors, nagy számban ismételhető, jól reprodukálható, könnyen kiértékelhető (15). A vizsgálathoz szükséges készülék azonban költséges, nem mindenki számára elérhető.

A szemhéjszéli meniszkusz vizsgálatára szintén alkalmazható a Tearscope Plus könnyfilm-vizsgáló készülék, melynek fehér belső világítással rendelkező, cső alakú vizsgálófejének képe tükröződik a meniszkusz felszínén, ezáltal a készüléken keresztül vizsgálva meniszkusz fehér sávként ábrázolódik (12) (4. ábra). A műszer segítségével a meniszkusz festék alkalmazása nélkül is jól ábrázolódik, így non-invazív vizsgálatra nyílik lehetőség. Munkacsoportunk által végzett kutatás során fotó réslámpá-

1. ábra: LIPCOF-redők képe OCT-felvételen



3. ábra: Könnymeniszkusz keresztmetszeti képe OCT-felvételén



hoz csatlakoztatott Tearscope segítségével készítettünk nagy felbontású felvételeket az alsó könnymeniszkuszról, melyeket több független vizsgáló elemzett (17). Kutatásunk rámutatott, hogy amellet, hogy a készülékkel a meniszkusz jól ábrázolódik, a meniszkusz magasság mérésekor az egyes vizsgáló egyéni megítéléséből származó pontatlanság kiküszöbölése érdekében az eljárás csupán pontos méréstechnikai szabályok betartásával alkalmazható. További tanulmányunk igazolta, hogy a készülékkel végzett meniszkusz magasság mérés reprodukálhatósága jobb, mint az egyszerű réslámpával végzhető eljárásé (6). A Tearscope előnye, hogy a meniszkusz megítélésén túl lehetőséget teremt a könnyfilm további tulajdonságainak vizsgálatára, úgymint a nem invazív könnyfilm felszakadási idő, illetve a lipidrteg vastagságának megítélése. A Tearscope segítségével a kutatásunkban résztvevő, szárazszem-betegségben nem szenvedő személyeknél átlagos $0,20 \pm 0,05$ mm magas könnymeniszkuszt mértünk (17).

A Tearscope alkalmazása során az általunk kimutatott pontatlanság nem a módszer sajátja. Hasonló eredményeket tapasztaltak OCT-vizsgálatok során is, hiszen a készülékkel készített felvételen a vizsgáló önkényesen jelöli ki a meniszkusz határait, amelyek mérés alapjául szolgálnak (1). Valamennyi fent említett technika használatakor nagy hangsúlyt kell fektetni a pontos, egységes mérés-

technikára az eredmények összehasonlíthatósága érdekében. Figyelembe kell venni, hogy a meniszkusz pislogásonként változik, a szemhéjszél mentén a magassága nem egyenletes, célszerű középen, a pupilla vonalában végezni a mérést. Az alsó-felső könnymeniszkusz eltérő magasságú, az alsó meniszkusz könnyebben vizsgálható. Továbbá pislogást követően magassága gyorsan nő, ez a változás hozzávetőleg 2-3 másodperc után már elhanyagolható, a mérést ekkor érdemes végezni (16).

LIPIDRÉTEG-VIZSGÁLAT

A könnyfilm legkülső rétege egy vékony lipidrteg, amelynek szerepe elsősorban a könnyfilm párologásának mérséklése, emellett sima optikai felszint biztosít, csökkenti a felületi feszültséget, továbbá barriert képez a szemfelszínre jutó törmelékekkel szemben (2).

A lipidrteg vizsgálatára szolgálnak az interferencia jelenségén alapuló eszközök. Ezek közé tartozik a Tearscope Plus. A készülék diffúz fénye részben a lipid-levegő, részben a lipid-víz határfelületéről visszaverődik és a visszaverődő fénysugarak interferenciája változatos mintázatot eredményez, ahol a szürkés-fehér mintázatú területek a vékonyabb, a színes mintázat vastagabb lipidrteget jelöl (30) (5. ábra). A készüléken keresztül elénk táruló kép hasonlít a víztócsa felszínén szétterülő olajfolt látványához. A lipidrteg interferencia képét a mintázat típusa, szabályossága, il-

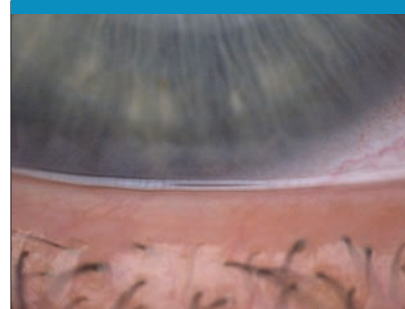
letve a megjelenő színek alapján szemikvantitatív módszerrel osztályozhatjuk, így utalhatunk annak vastagságára.

A lipidrteg interferencia mintázata megváltozhat szárazszem-betegségben. Tekintettel a réteg párologásmérséklő hatására a mintázat összefüggést mutat a könnyfilm-stabilitás mértékével, a könnyfilm-felszakadási idővel (30).

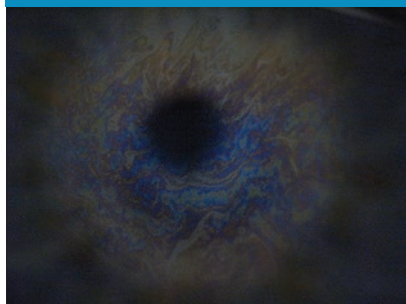
Az ideális, stabil lipidrteg vastagsága 80 nm körüli érték (12). Sem a túl vékony, sem pedig a túlságosan vastag lipidrteg nem képes megfelelően ellátni a funkcióját. A fokozott könnyvesztéssel járó szárazszem-betegségben a legtöbb esetben vékonyabb lipidrteget tapasztalhatunk, míg a csökkent könnytermeléssel járó esetekben gyakoribb a vastagabb, nehezen áramló és esetenként a szaruhártya területén jelentős alsó-felső vastagsági aszimmetriát mutató lipidrteg (9, 10, 13).

Saját kutatásunkban összehasonlítottuk a fotódokumentáció segítségével végzett lipidmintázat-osztályozás megbízhatóságát az élőben, képrögzítés nélkül történő osztályozás eredményével (19). A közreműködő vizsgálok eredményei nagyobb egyezést mutattak az élőben történő osztályozás esetén, amelynek oka feltehetően, hogy az élő vizsgálat során a mintázat jellegén túl a mintázat mozgás során tapasztalható változásai és a lipidrteg szétterülésének sebessége is hozzájárul a pontosabb osztályozáshoz.

4. ábra: Tearscope Plus készülék segítségével megjelenített alsó könnymeniszkusz



5. ábra: Tearscope Plus készülék segítségével láthatóvá tett lipidréteg



NAGY SEBESSÉGŰ VIDEOTOPOGRÁFIÁS VIZSGÁLATOK

Corneatopográfias készülékek vizsgálófejében, koncentrikus gyűrű alakban elrendeződő fényforrások képe a vizsgált szaruhártya elülső felszínén tükröződik. A műszer a tükröződő kép torzulását elemezve határozza meg a szaruhártya görbületét és törőerejét. A könnyfilm pislogást követő dinamikus változásának egyes mozzanatait hatást gyakorolnak a készülék által megjelenített törőerő térképre és a topográfias regularitási indexekre (4). A készülék ezáltal alkalmas a könnyfilm dinamika indirekt vizsgálatára. A könnyfilm-felszakadás okozta változások a műszerrel objektíven mérhetőek, továbbá a kétdimenziós törőerő térképen a szabálytalanná vált terület nagysága is vizsgálható (11). Nagy gyakorisággal készített sorozat topográfias mérések eredményei alapján *Németh és munkatársai* írták le először, hogy nem csupán a könnyfilm felszakadásával járó erőteljes változások, hanem a szemnyitást követő, korai könnyfilm-mozgások, a könnyfilm felépülése is kihat a mérhető topográfias regularitási indexek értékére (24), így a módszer alkalmas a könnyfilm-felépülés folyamatának vizsgálatára. Eredményeik alapján a szemnyitást követően 3-10 másodperccel a regularitási indexek értéke lecsökken, egyenletesebb szemfelszín kialakulását, stabil könnyfilm kialakulását jelezték.

Munkacsoportunk további kutatásai során gyorstopográfias vizsgálatok segítségével összevetettük topo-

gráfias indexek értékeinek pislogást követő változását és a könnyfilm felépülésének folyamatában fontos szerepet játszó lipidréteg áramlásának dinamikáját. Eredményeink azt igazolták, hogy a rendelkezésre álló topográfias paraméter közül leginkább a felszíni regularitási index (SRI) alkalmas a szemnyitást követő könnyfilm mozgások követésére (18).

A könnyfilm-dinamika követése speciális adottságú topográfias műszert igényel, így a mindennapi gyakorlatban nehezen elérhető. Azonban a szárazszem-betegség során kialakuló könnyfilm-eltérések többszemponitú tudományos vizsgálatához hasznos, nem invazív módszert biztosít.

A KÖNNY OZMOLARITÁSÁNAK VIZSGÁLATA

A szemfelszín és a külvilág közötti kapcsolatot közvetlenül biztosító könnyfilm ozmolaritása a külső környezeti hatásoknak megfelelően dinamikusan változik, azonban ez a normáltartományon belül panaszokat nem okoz. Az aktuális értéket több tényező befolyásolja, úgymint a könnytermelés, a könnyfilm eloszlása a szemfelszínen, a párolgás vagy a könnyelvezetés dinamikája (8). E tényezők bármelyikének zavara esetén a könny ozmolaritása megváltozik. Az ozmolaritás növekedése a szaruhártya és a kötőhártya hámsejtjeinek károsodásához vezet, amely enyhe esetben irritációt, vörösséget, súlyosabb esetben szemfelszíni gyulladást okoz (5, 8). Bár a hiperozmolaritás maga is gyulladást stimulál (22), de számos szemfelszíni gyulladással járó, így a szárazszem-betegség esetében is magasabb ozmolaritást mérhetünk. A könny ozmolaritásának mérésére több módszert is kidolgoztak az elmúlt évtizedekben, mint a könny fagyáspontjának mérésén vagy elektromos vezetőképességének mérésén alapuló eljárások (23, 25). Ezek a módszerek azonban nagymennyiségű mintát igényelnek, amelynek gyűjtése nehézkes, különösen csökkent könnytermeléssel járó esetekben, a reflexes könnytermelés nem zárható ki, laboratóriu-

mi körülmények között végezhetőek és időigényesek.

Napjainkban a TearLab készülék megjelenésével a mindennapi gyakorlatban is elérhetővé válhat a könny ozmolaritásának mérése a különböző szemészeti kórképekben. A módszer előnye, hogy kis mennyiségű mintát igényel (0,05 mikroliter), a mérés gyors (a szükséges könny mennyiség kevesebb, mint 30 mp alatt begyűjthető), könnyen kivitelezhető továbbá azonnali és pontos eredményt ad (kevesebb, mint 1 perc alatt) (21, 28).

Munkacsoportunk conjunctivochalasisban szenvedő és egészséges önkéntesek könny ozmolaritását határozta meg TearLab készülékkel. A conjunctivochalasisos betegeket a LIPCOF-beosztás szerint osztottuk további súlyossági csoportokra. Vizsgálataink során azt tapasztaltuk, hogy a súlyos, azaz LIPCOF III. csoportba tartozó betegek mintáinak ozmolaritása szignifikánsan nagyobb, mint az enyhébb csoportokba tartozók, illetve az egészségesek ozmolaritása. Eredményeinkből arra a következtetésre jutottunk, hogy a conjunctivochalasis előrehaladottabb stádiumában a szemfelszíni gyulladás ezzel a módszerrel kimutatható. Tekintettel arra, hogy enyhébb stádiumban az ozmolaritás nem tér el a normáltartománytól, a szerzők feltételezik, hogy ebben a kórképben a gyulladás kialakulása a szemfelszíni eltérés következménye (7).

KÖVETKEZTETÉSEK

A bemutatott módszerek vizsgálata során szerzett tapasztalataink a nemzetközi irodalomban publikált közleményekkel jól összevethetőek. Az alkalmazott eszközök mindegyike alkalmasnak bizonyult a könnyfilm vizsgálatára. Az egyes módszerek sajátosságaikból adódóan a könnyfilm más-más jellemzőjének vizsgálatát, illetve azonos paraméter esetén annak különböző minőségi megítélését tették lehetővé. Tekintettel arra, hogy a mindennapi gyakorlatban ezek az eszközök még nem elérhetőek széles körben, a diagnosztikai felhasználásuk korláto-

zott, azonban a gyakorló szemésznek ismernie kell felhasználási területüket.

A bemutatott módszerek előnyeit és hátrányait figyelembe véve kell

megválasztani az aktuálisan legalkalmasabb eljárást a betegek vizsgálata során. Törekedni kell a kezünkben levő műszer által végezhető vizsgálatok pontos kivitelezésének

megismerésére a megbízható és összehasonlítható eredmény elérése érdekében. További, részletesebb diagnózishoz a vizsgálatok kombinációja javasolható.

IRODALOM

1. Bitton E, Keech A, Simpson T, Jones L. Variability of the analysis of the tear meniscus height by optical coherence tomography. *Optom Vis Sci* 2007; 84: E903–E908.
2. Bron AJ, Tiffany JM, Gouveia SM, et al. Functional aspects of the tear film lipid layer. *Exp Eye Res* 2004; 78: 347–360.
3. Craig J. Structure and function of the precocular tear film. In: Korb DR, Craig J, Doughty M, Guillon JP, Smith G, Tomlinson A, editors. *The tear film structure, function and clinical examination*. Oxford: Butterworth-Heinemann; 2002. p. 18–50.
4. Erdélyi B, Csákány B, Németh J. Videokeratográfia a száraz szem terápiajában. *Szemészet* 2006; 143: 183–185.
5. Farris RL, Stuchell RN, Mandel ID. Tear osmolarity variation in dry eye. *Am Ophth Soc* 1986; 84: 250–265.
6. Fodor E, Hagyó K, Resch M, et al. Comparison of Tearscope-plus versus slit lamp measurements of inferior tear meniscus height in normal individuals. *Eur J Ophthalmol* 2010; 20: 819–824.
7. Fodor E, Kosina-Hagyó K, Bausz M, et al. Increased tear osmolarity in patients with severe cases of conjunctivochalasis. *Curr Eye Res* 2012; 37:80–84.
8. Gilbard JP, Farris RL, Santamaria J. Osmolarity of tear microvolumes in keratoconjunctivitis sicca. *Arch Ophthalmol* 1978; 96: 677–681.
9. Goto E, Dogru M, Kojima T, Tsubota K. Computer-synthesis of an interference color chart of human tear lipid layer, by a colorimetric approach. *Invest Ophthalmol Vis Sci* 2003; 44: 4693–4697.
10. Goto E, Tseng SC. Kinetic analysis of tear interference images in aqueous tear deficiency dry eye before and after punctal occlusion. *Invest Ophthalmol Vis Sci* 2003; 44: 1897–1905.
11. Goto T, Zheng X, Klyce SD, et al. A new method for tear film stability analysis using videokeratography. *Am J Ophthalmol* 135: 607–612.
12. Guillon JP. Non-invasive Tearscope Plus routine for contact lens fitting. *Cont Lens Anterior Eye* 1998; 21: S31–S40.
13. Hagyó K, Németh J. A könnyfilm vizsgálata. Németh J, editor. *Szemészeti diagnosztikus képkötő eljárások*. Budapest: Semmelweis Kiadó; 2011. p. 22–28.
14. Hüh H, Schirra F, Kieneker C, et al. Lid-parallel conjunctival fold (LIPCOP) and dry eye: a diagnostic tool for the contactologist. *Contactologia* 1995; 17: 104–117.
15. Ibrahim OM, Dogru M, Takano Y, et al. Application of Visante optical coherence tomography tear meniscus height measurement in diagnosis of dry eye disease. *Ophthalmology* 2010; 117: 1923–1929.
16. Johnson ME, Murphy PJ. Temporal changes in the tear meniscus following a blink. *Exp Eye Res* 2006; 83: 517–525.
17. Kosina-Hagyó K, Veres A, Fodor E, et al. Az alsó könnymeniszkusz-magasság mérésének pontossága. *Szemészet* 2011; 148: 3–9.
18. Kosina-Hagyó K, Veres A, Fodor E, et al. Kinetic analysis of topographical parameters and interference pattern of tear lipid layer in normal subjects. *Ophthalmic Physiol Opt* 2010; 30: 790–799.
19. Kosina-Hagyó K, Veres A, Fodor E, et al. Reliability and interobserver variability of non-invasive tear film parameters. *Acta Ophthalmol* 2009; 87 (Suppl 244): DOI: 10.1111/j.1755–3768.2009.321.x.
20. Lemp MA, Baudouin C, Baum J, et al. Methodologies to diagnose and monitoring dry eye disease: Report of the diagnostic methodology subcommittee of the International Dry Eye Workshop (2007). *Ocular Surface* 2007; 5: 108–123.
21. Lemp MA, Bron AJ, Baudouin C, et al. Tear osmolarity in the diagnosis and management of dry eye disease. *Am J Ophthalmol* 2011; 151: 792–798.
22. Li D, Chen Z, Song XJ, et al. Stimulation of Matrix Metalloproteinases by Hyperosmolarity via a JNK Pathway in Human Corneal Epithelial Cells. *Invest Ophthalmol Vis Sci* 2004; 45: 4302–4311.
23. Mishima S, Gasset A, Klyce SD, et al. Determination of tear volume and tear flow. *Invest Ophthalmol Vis Sci* 1966; 5: 264–276.
24. Németh J, Erdélyi B, Csákány B, et al. High-speed videotopographic measurement of tear film build-up time. *Invest Ophthalmol Vis Sci* 2002; 43: 1783–1790.
25. Ogasawara K, Mitsubayashi K, Tsuru T, Karube I. Electrical conductivity of tear fluid in healthy persons and keratoconjunctivitis sicca patients measured by a flexible conductimetric sensor. *Graefes Arch Clin Exp Ophthalmol* 1996; 234: 542–546.
26. Oguz H, Yokoi N, Kinoshita S. The height and radius of the tear meniscus and methods for examining these parameters. *Cornea* 2000; 19: 497–500.
27. Smith JA, Albeitz J, Begley C, et al. The epidemiology of dry eye disease: report of the Epidemiology Subcommittee of the International Dry Eye Workshop (2007). *Ocul Surf* 2007; 5: 93–107.
28. Tomlinson A, McCann LC, Pearce EI. Comparison of Human Tear Film Osmolarity Measured by Electrical Impedance and Freezing Point Depression Techniques. *Cornea* 2010; 29 (9): 1036–1041.
29. Veres A, Tapasztó B, Kosina-Hagyó K, et al. Imaging lid-parallel conjunctival folds with OCT and comparing its grading with the slit lamp classification in dry eye patients and normal subjects. *Invest Ophthalmol Vis Sci* 2011; 52: 2945–2951.
30. Yokoi N, Takehisa Y, Kinoshita S. Correlation of tear lipid layer interference patterns with the diagnosis and severity of dry eye. *Am J Ophthalmol* 1996; 122: 818–824.

A Magyar Szemorvostársaság 2012. évi kongresszusán átadott díjak és díjazottak

A-ARVO és HARVO Szimpózium előadói díjak

A-ARVO díjazottak:

1. díj: Dr. Clements Strohmayer (Salzburg, Austria) – A rat Model to Study Choroidal Blood Flow and Retinal Vessel Diameters

2. díj: Dr. Reinhard Told (Wien, Austria) – Choroidal blood flow and complement factor H polymorphism

3. díj: Dr. Doreen Schmidl (Wien, Austria) – Optic nerve head autoregulation

4. díj: Dr. Christian Runge (Salzburg, Austria) – Betablockers and uveal blood flow

HARVO díjazottak

1. díj: Dr. Szabó Áron (Szeged) – Elkerülhetetlen a kontaktlencse ápolási szabályok megszegése? 2011-es felmérés magyar fiatalok körében/Contact lens care in young Hungarians in 2011. Is non-compliance unavoidable?

2. díj: Dr. Horváth Adrienn (Pécs) – Mikor operáljuk meg az intravitrealis VEGF-gátlóval kezelt AMD-s beteg cataractját?/Timing of cataract surgery in wet AMD patients treated with intravitreal anti-VEGF injection

A Magyar Szemorvostársaság március 15-i pályázatának nyertesei

Újdonságok a szemészeti diagnosztika terén

Megosztott 1. díj: Dr. Kránitz Kinga (Budapest) – A Scheimpflug-kamera szerepe a progresszív keratoconusos szemek cross-linking terápiáját követő corneális változások diagnosztikájában

Dr. Szalai Eszter (Debrecen) – A hangolható lézer Fourier domain elülső szegmentum OCT szerepe a keratoconus diagnosztikájában

Dr. Gyenes Andrea (Budapest) – Pentacam rotációs Scheimpflug-kamera mérési pontossága keratoconusban

2. díj: Dr. Tátrai Erika (Budapest) – Az optikai koherencia tomográfia szerepe a sclerosis multiplex és a

neuromyelitis optica diagnózisában és elkülönítésében

Kazuisztika

Megosztott 1. díj

Dr. Szigeti Andrea (Budapest) – Esophoria, hypermetropia és chorioidea redők hátterében primer opticus hüvely meningocele

Dr. Soós Judit (Szeged) – Valsalva retinopátia kezelése lézer membranotómiával

2. díj: Dr. Szász Eszter (Eger) – Szürkehályog műtéti megoldása korábban phakiás intraocularis lencse beültetésre került szemén

3. díj: Dr. Surányi Éva (Debrecen) – Cytomegalovírus chorioretinitis T-sejtes krónikus lymphoid leukaemiában

NOVARTIS „Spes Futuri” pályázat díjai

I. A GLAUCOMA

I. B A SZEMFELSZÍN BETEGSÉGEI (száraz szem, allergia, immunológia és határterületei)

1. díj: Dr. Marsovszky László (SE Szemészeti Klinika) – A száraz szem, a corneális Langerhans és epithelsejtek vizsgálata konfokális cornea mikroszkóppal BAK tartósítószer-mentes és BAK tartósítószeret tartalmazó travoprost esetében

2. díj: Dr. Kovács Illés (SE Szemészeti Klinika) – Szaruhártya idegek morfológiai eltérései és az epitheliális sebgyógyulás kísérletes szemszárazságban

3. díj: Dr. Fejes Imre (SZTE Szemészeti Klinika) – A száraz szem és a lakóépület típusa

II. CATARACTA & REFRAKCIÓS RENDELLENESSÉGEK

1. díj: Dr. Kránitz Kinga (SE Szemészeti Klinika) – A femtolézeres és manuális technikával készített capsulotomiák után implanált műlencsék pozíciós paramétereinek vizsgálata Scheimpflug-kamerával

2. díj: Dr. Németh Gábor (Debreceni Egyetem, Szemklinik) – Az optikai- és zárt kamrás immerziós biometriával nyert refraktív eredményeink elemzése

3. díj: Dr. Széll Noémi (Kenézy Kórház Rendelőintézet, Debrecen, Szemészeti Osztály) – HP Guar tartalmú műkönyv hatása phacoemulsificatiót követő szemszárazság esetén

III. A RETINA EREINEK BETEGSÉGEI

IV. A RETINA, MACULA DEGENERATÍV BETEGSÉGEI

1. díj: Dr. Balogh Zsuzsanna (Debreceni Egyetem, Szemklinik) – Kardiovaszkuláris és trombofilias rizikó tényezők szerepe a szemfenéki trombózisokban

1. díj: Dr. Somfai Gábor (SE Szemészeti Klinika) – A diabéteszes retinopathiás retina-károsodás elemzése OCT képek fraktál analízisével

2. díj: Dr. Horváth Adrienn (PTE ÁOK Szemészeti Klinika) – Mikor operáljuk meg az intravitrealis VEGF-gátlóval kezelt AMD-s beteg cataractját?

2. díj: Dr. Lukács Regina (SE Szemészeti Klinika) – Szürkehályog-műtét időskori macula degeneráció miatt intravitrealis ranibizumab injekcióval kezelt betegeken

3. díj: Dr. Deák Tamás (Kenézy Kórház Rendelőintézet, Debrecen, Szemészeti Osztály) – Nepafenac 0,1% (Nevanac) szemcsepp hatásának vizsgálata nem traktiós maculaödéma kezelésében.

3. díj: Dr. Losonczy Gergely (Debreceni Egyetem, Szemklinik) – Genetikai interakciók és a GAS6 szerepe az időskori macula degeneráció patomechanizmusában

Alapítvány a Tudományos Szemészetért díj

Dr. Tátrai Erika (SE Szemészeti Klinika) – In vivo evaluation of retinal neurodegeneration in patients with multiple sclerosis. PLoS One. 2012; 7 (1):e30922. Epub 2012 Jan 26.